

# 새로운 건삭형성술

-6례 보고-

이 현우\* · 이재원\* · 송명근\* · 서동만\* · 송현\*

=Abstract=

## New Chorda Formation

-6 cases reports-

Hyun Woo Lee, M.D.\*, Jay Wan Lee, M.D.\*, Meong Gun Song, M.D.\*,  
Dong Man Seo, M.D.\*, Hyun Song, M.D.\*

New chorda formation of mitral valve using expanded-polytetrafluoroethylene sutures was performed in six patients with mitral regurgitation (MR) from April, 1994 to March, 1995. There were 3 men and 3 women whose mean age was 65 years, ranged from 55 to 75. A double-armed pledget suture was passed through the lateral portion of papillary muscle head and tied. Each arm of the suture was brought up to the free margin of the leaflet and passed through the area where the native chorda was attached. At leaflet surface, one more weaving was made. After the lengths of the two arms were adjusted, the ends were tied. There were no operative deaths. Patients have been followed up from 2 to 13 months, mean 8. Echocardiographic studies were performed at 10 days after operation and revealed normal mitral valve function in all patients.

(Korean J Thorac Cardiovasc Surg 1996; 29: 90-4)

**Key words** : 1. Mitral valve, repair  
2. mitral valve, insufficiency

## 증례

1994년 4월부터 1995년 3월까지 6례에서 expanded-polytetrafluoroethylene을 사용하여 새로운 건삭형성술(new chorda formation)을 시행하였다. 연령은 55세에서 75세로 평균 65세였고, 남녀 비율은 3:3이 었다. 6례모두 정도의 차이는 있으나 운동시 호흡곤란을 주소로 입원하였다. 총 6례 환자중 5례는 퇴행성 변화에 의한 승모판 탈출(mitral prolapse)이 있었고, 1례는 심내막염에 의한 승모판 탈출 환자 였다. 승모판 병변을 살펴보면 전첨 탈출(anterior

leaflet prolapse)이 3례, 양판첨 탈출(both leaflet prolapse)이 3례씩 있었으며, 판류확장이 3례에서 있었다. 모두 Carpentier의 기능분류 II에 속했다. 판첨탈출의 원인은 전첨 건삭 파열이 5례, 건삭연장이 3례, 후첨건삭 파열이 1례 이 었다. 6례환자에서 총 16가지의 승모판 병변이 관찰되어 환자당 평균 2.7가지의 병변이 있었다(Table 1). 수술전 처 치료는 승모판막의 기능판단을 위하여 경식도 심초음파를 시행 하였다. 수술중 처치로는 수술중에 승모판 기능평가를 위하여 경식도 심초음파 탐식자를 수술 시작전에 미리 식도내에 삽입시켜 놓았다.

\* 서울중앙병원 흉부외과학교실

\* Department of Thoracic Cardiovascular Surgery, Asan Medical Center

논문접수일: 95년 7월 5일 심사통과일: 95년 9월 15일

통신저자: 이현우, (130-040) 서울시 송파구 풍납동 388-1, Tel. (02) 224-3580, Fax. (02) 224-3580

**Table 1.** Patient Profiles

CASE	SEX / AGE	ETIOLOGY	SUBANNULAR PATHOLOGY	OP PROCEDURES
1	M/70	degenerative	anterior chorda rupture	mew chorda formation ring annuloplasty
2	F/61	degenerative	anterior chorda rupture	new chorda formation ring annuloplasty
3	F/67	degenerative	anterior chorda rupture	new chorda formation ring annuloplasty
4	M/64	degenerative	anterior chorda rupture anterior chorda elongation posterior chorda elongation	new chorda formation anterior chorda shortening posterior leaflet resection ring annuloplasty
5	M/75	infectious	anterior chorda rupture anterior chorda elongation posterior chorda rupture	new chorda formation anterior chorda shortening posterior leaflet resection ring annuloplasty
6	F/55	degenerative	anterior chorda rupture anterior chorda elongation	new chorda formation anterior chorda shortening posterior leaflet resection chorda transfer ring annuloplasty

수술은 정중흉골절개후 대동맥 삼판과 상하 양대정맥 삼판으로 체외순환하에 중증도 전신저체온(25~28°C)을 유지하는 통상심폐기 가동법으로 시행하였으며, 심폐기 충전액에는 혈액을 사용하지 않았다. 냉혈 심정지액을 사용하여 심정지 및 심근 보호를 하였고, 얼음물(ice slush)을 덮는 국소 냉각을 병용하였다. 심폐기 가동시간은 134 ± 32 분(범위 93~168)이었으며, 대동맥 차단시간은 85 ± 15분(범위 70~106)이었다. 승모판에 시행한 수술수기는 Table 1, 2와 같았다. 전례에서 새로운 건삭형성술과 Carpentier-Edward 인공판류를 사용한 판류성형술(ring annuloplasty)을 시행하였고, 3례에서 건삭단축술을, 3례에서 판엽절제술을, 1례에서 건삭전이술(chorda transfer)을 시행하였다. 6명의 환자에서 총 19가지의 승모판에 대한 수술수기를 시행하여 환자당 평균 3.2가지의 수기를 사용하였다. 좌심방 귀 제거술은 증례 2를 제외한 5례에서 시행하였다. 승모판의 병변분석은 대동맥 교차차단후 심정지액 주입전에 시행하였으며, 증례 1, 2, 3에서는 인공판류를 사용한 판류성형술과 새로운 건삭형성술을 시행 하였고, 증례 4, 5, 6에서는 인공판류를 사용한 판류성형술과 새로운 건삭형성술이외에 후첨판 절제술과 전첨건삭 단축술을 같이 시행 하였다(Fig. 1, 2). 또한 증례 6 에서는 건삭 전이술을 시행 하였다. Fig. 1은 술전 승모판의 모형으로 전첨건삭 파열과 심한 판류확장 소견을 보여주며, Fig. 2는 술후의

**Table 2.** Result of New Chorda Formation

CASE	EF(%)*		CTR(%)*		MR*	
	PRE-OP	POST-OP	PRE-OP	POST-OP	PRE-OP	POST-OP
1	25	38	65	52	IV	-
2	70	59	64	56	IV	-
3	45	30	60	50	III	-
4	68	61	62	52	IV	-
5	75	42	65	58	IV	-
6	70	47	67	58	IV	-

\* EF: Ejection Fraction  
CTR: Cardio-Thoracic Ratio  
MR: Echocardiographic grade of Mitral Regurgitation

승모판 모형으로 판첨교합이 호전 된것을 보여준다. 새로운 건삭형성술은 Cosgrove가 시행한 방법과 유사한 방법으로 시행하였다(Fig. 3). 유두근(papillary muscle) 부위에서는 유두근 중심동맥(central artery of papillary muscle)의 손상을 피하기 위하여 유두근 중앙을 피하여 보강봉합(pledget suture)을 해주었고 봉합방향은 장력(tension)방향으로 하여 판첨운동에 방해가 되지않게 하였다. 판첨위치(leaflet level)에서는 건삭부착점(chorda insertion site)부위에 봉합하고 한번더 판첨에 기워뜨서(weaving) 걸찰때 생길 수 있는 건삭단축을 예방하여 주었다. 새로운 건삭의




Fig. 1. Preoperative Mitral Valve

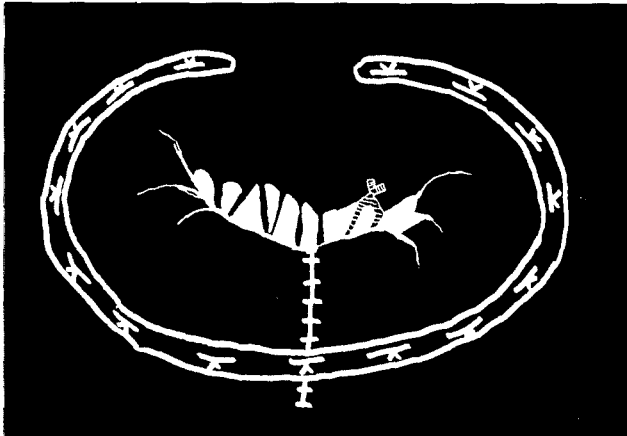


Fig. 2. Postoperative Mitral Valve

질이 결정은 일차로 판류성형술과 기타의 모든 수술수기가 끝난후 좌심실내로 생리식염수를 주입하여 두 판첨의 교합이 양호한 상태로 결정 했고, 이차로 수술중에 심장박동 상태에서 미리 준비한 경식도 초음파를 통하여 승모판 기능을 검사하여 결정했다. 전체수술례에서 시행한 경식도 심초음파 결과 승모판 폐쇄부전이나 협착증은 없었다. 수술 사망은 없었고, 모든 환자에서 수술후 2일아에 인공호흡기를 제거할 수 있었으며 수술후 저심박출 증상을 보이지않고 회복되었다. 수술후 10일에 시행한 심초음파 결과 술전의 승모판폐쇄부전 3도 1례와 4도 5례에서, 수술후에는 5례에서 승모판 폐쇄부전 소견이 발견되지 않았으며, 1례에서는 미세한 승모판 폐쇄부전이 관찰 되었다. 술후의 승모판 면적은  $2.4 \pm 0.6 \text{ cm}^2$  (범위 1.8~3.2)였고 승모판 협착은 보이지 않았다. 수술 전후의 심흉곽비(C-T ratio)는

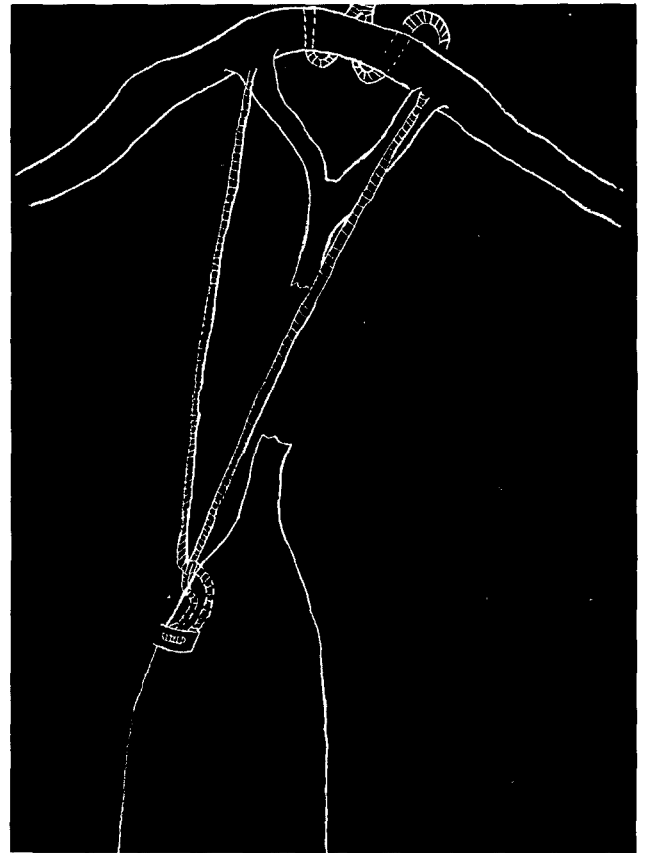


Fig. 3. Procedure of New Chorda Formation

수술전  $64 \pm 3\%$  (범위 60~67)에서 수술후에는  $54 \pm 3\%$  (범위 50~58)로 paired-T test 결과 P value 0.05이하로 의미있게 심확장정도가 감소하였으며, 심장의 박출계수(ejection fraction)는 술전의  $59 \pm 9\%$  (범위 25~75)에서 수술후에는  $46 \pm 5\%$  (범위 30~61)로 P value 결과 0.05이하로 의미있는 변화를 보였고, 술후의 수치가 정상범위에 있었다 (Table 2). 수술후 항응고요법은 흉강드레인 제거후부터 coumadine 치료를 저용량(PT-INR 정상의 1.5~2.0배)으로 하였다. 상기 환자들은 수술후 10~20일 사이에 합병증 없이 퇴원 하였다. 추적관찰 기간은 평균  $8 \pm 3$ 개월 (범위 2~13)로 혈전색전이나 출혈, 또는 승모판 폐쇄부전의 재발없이 현재까지 추적관찰중이다.

## 고 찰

승모판 폐쇄부전증(Mitral prolapse)의 치료로 승모판 재건술은 1970년대말 Carpentier에 의하여 승모판의 판류하부 구성요소(subannular apparatus)에대한 체계적인 해

부병리학분석이 이루어 지고, 판륜하부 구성요소의 병변 부위를 부위별로 각각 교정해주는 일대일 대응식의 술식이 발표되면서 승모판 재건술이 각광을 받기 시작했다<sup>1)</sup>. 심한 승모판폐쇄부전에 대한 재건술의 술기중에 하나인 새로운 건삭형성술(new chorda formation)은 1960년대초에 처음으로 시행되었다. 이 당시에 새로운 건삭으로 사용한 재료로는 silk, nylon 등이었으나, 약한 내구성과 수술 술기의 부족으로 훌륭한 결과를 얻지 못하였다. 1980년대에 들어서면서 새로운 건삭으로 glutaraldehyde로 처리한 소의 심낭(bovine pericardium)과 자가 심낭(autologous pericardium)을 사용하여 새로운 건삭 형성술을 시도하였다. 그러나 이런 재료는 석회화되고 길이가 단축되는 변화가 흔하여 새로운 건삭으로 더이상 이용하지 않는 실정이다<sup>2)</sup>. 1986년 Vetter<sup>3)</sup>가 처음으로 polytetrafluoroethylene (PTFE)를 사용하여 훌륭한 새로운 건삭형성술(new chorda formation)을 발표한 이후로 PTFE에 대한 많은 연구가 발표되었다. Revuelta<sup>4)</sup> 등은 동물실험을 통하여 PTFE의 장점은 첫째로 유공성 미세 구조(porous microstructure)로서 굴곡력(bending force)에 대한 저항이 약하여 쉽게 굴곡되어 늘어 나거나 끊어지지 않고, 둘째로 유공성 미세구조이기 때문에 섬유소(fibrin)가 쉽게 침착할 수 있어 시간이 경과할수록 더욱 견고해 질 수 있는 것이라고 하였다. 저자의 경우에도 6례에서 PTFE를 사용한 새로운 건삭형성술을 시행하여 단기간(8 ± 3개월) 추적 관찰결과 새로운 건삭의 파열, 연장 또는 단축 등의 발생없이 좋은 결과를 얻을 수 있었다.

새로운 건삭형성술을 어렵게 만드는 또다른 요소는 만들어주는 새건삭의 적당한 길이를 결정하기 어렵다는 점이다. Shimono<sup>5)</sup> 등은 새로운 건삭의 길이는 판륜의 모양 보다는 기능에 따라 결정 하여야 하며, 좌심실이 충분히 이완될 수 있고 좌심실에 충분한 압력이 가해진 상태에서 결정하는 것이 중요하다고 했다. 그는 이러한 개념하에 동물실험에서 판륜에 고정된 새로운 건삭을 심첨부를 통하여 심장밖으로 보낸다음, 심초음파를 사용하여 박동상태의 심장에서 새로운 건삭의 길이를 결정하고 심실벽 표면에 새로운 건삭을 묶어주었다. Revuelta<sup>4)</sup> 등은 심정지상태에서 새로운 건삭을 당겨주면서 좌심실내로 가압 혈액을 주입하여 양첨의 교합(leaflets coaptation)이 양호한 상태에서 길이를 결정했다.

Lessana<sup>6)</sup> 등은 후첨탈출(Posterior leaflet prolapse)의 치료에 대해서는 판륜부분절제와 판륜성형으로 대부분 치료가 가능하며, 전첨탈출인 경우에는 적당한 건삭을 병변부위로 전이시켜주는 것이 가장 좋은 치료라고 하였다. 그러

나 David<sup>7)</sup> 등은 건삭전이술은 전이시켜줄 적당한 건삭이 없는 경우가 흔하므로 제한적이라고 주장했다. 이러한 경우로는 양첨탈출(both leaflet prolapse)로 인하여 후첨에서 전첨으로 전이 시켜줄 건삭이 없는 경우와 후첨탈출이 없는 경우에도 판륜확장이 없어 후판첨절제가 불가능한 경우 등이다. Zussa<sup>8)</sup> 등은 재건술 실패요인은 Carpentier 등이 주장한 판륜하부 구성요소에 대한 일대일 대응식의 교정이 적절히 이루어지지 않았기 때문이며, 기존의 건삭 단축술, 건삭 전이술과 유두근 단축술만으로는 판륜하부 구성요소의 다양한 병변을 교정하기에는 많은 제한점이 있다고 주장했다. 그는 새로운 건삭형성술의 적응증으로는 첫째 전첨 건삭의 파열과 양첨탈출이 있는 경우, 둘째 연장된 건삭이 대단히 가는 경우와 연장된 유두근이 대단히 얇은 경우, 셋째 후첨탈출이 너무 광범위하여 사각형절제술(quadrangular resection)로 교정하기 어려운 경우, 넷째 단독으로 전첨건삭이 석회화되고 두꺼워진 경우들이 있다고 하였다. 저자들의 경우에서는 이용 가능한 건삭이 없는 경우에 시행 하였다. 증례 6례중 3례에서는 전첨 건삭이 파열되어 있고 판륜확장 없어 후첨의 사각형절제가 불가능하여 건삭 전이술을 시행할 수 없었던 경우들이고, 나머지 3례는 후첨 건삭에 병변을 동반한 양첨탈출이 있었던 경우로 이용 가능한 건삭이 없었던 경우에 새로운건삭을 만들어 주었다.

본 울산의대 흉부외과학 교실에서는 심한 승모판 폐쇄부전증 환자 6례에서 새로운 수술기법인 PTFE 봉합사를 이용한 새로운 건삭형성술을 시행하여 좋은 결과를 얻었기에 문헌 고찰과 함께 보고 하는 바이다.

## 참 고 문 헌

1. Carpentier A. Cardiac valve surgery-the French correction. J Thorac Cardiovasc Surg 1983; 86: 323-37
2. Kay JH, William S, Egerton WS. The repair of mitral insufficiency associated with ruptured chordae tendineae. Ann Surg 1963; 157: 351-60
3. Vetter HO, Burack JH, Factor SM, Maculso F, Frater RWM. Replacement of chordae tendineae of mitral valve using the new expanded PTFE suture in sheep. In: Bordnar E, Yacoub M, eds. Biologic and bioprosthetic valves New York: Yorke Medical Books 1986: 772-85
4. Revuelta JM, Garcia-Rinadli R, Gaité L, Val F, Garijo F. Generation of chordae tendineae with polytetrafluoroethylene stents: results of mitral valve chordal replacement in sheep. J Thorac Cardiovasc Surg 1989; 97: 98-103
5. Shimono T, Yuasa H, Mizumoto T, et al. New surgical method of chordal replacement for mitral valve incompetence with echoc-

- ardiographic guidace. J Thorac Cardiovasc Surg* 1994;108: 719-26
6. Lessana A, Romano M, Lutfalla G, et al. *Treatment of ruptured or elongated anterior mitral valve chordae by partial transposition fo the posterior leaflet: experience with 29 patients. Ann Thorac Surg* 1988;45:404-8
7. David TE. *Replacement of chordae tendineae with expanded polytetrafluoroethylene sutures. J Cardiac Surg* 1989;4:286-90
8. Zussa C, Frater RWM, Polesel E, et al. *Artificial mitral valve chordae: experimental and clinical experience. Ann Thorac Surg* 1990;50:367-73

**=국문초록=**

1994년 4월부터 1995년 3월까지 승모판폐쇄부전 환자 6명에서 확장성 polytetrafluoroethylene을 사용하여 건삭재건 수술술기인 새로운 건삭형성술을 이용하여 승모판 재건을 시도하였다.

승모판 폐쇄부전의 원인으로는 3명에서 전첨탈출(anterior leaflet prolapse), 나머지 3명은 양첨탈출(both leaflet prolapse)이었다. 6례 환자의 평균연령은 65세(범위 55~75)였으며, 남성 3명, 여성 3명 이었다.

수술 사망례는 없었고, 수술후 합병증 없이 퇴원하여 현재 관찰중이다.