

소아의 하악에 발생한 Garre 골수염의 근관치료에 관한 증례보고

원광대학교 치과대학 소아치과학교실

이동현 · 김대엽 · 이광희

Abstract

GARRE'S OSTEOMYELITIS OF THE MANDIBLE RESOLVED BY ENDODONTIC TREATMENT IN CHILDREN : A CASE REPORT

Dong-Hyun Lee, D. D. S., Dae-Eop Kim, D. D. S., M S. D.,
Kwang-Hee Lee, D. D. S., M. S. D., Ph. D.

Department of Pediatric Dentistry, College of Dentistry, Wonkwang University

Garre's osteomyelitis is a unique form of osteomyelitis characterized radiographically by localized thickening of the periosteum and deposition of laminated subperiosteal bone. The most common inciting factor is a mandibular infection in permanent first molar with necrotic pulp. This disease occurs primarily in children and to date in all instances it has occurred only in mandible. It usually results in hard swelling over the jaws, producing facial asymmetry with little or no pain. The overlying skin is normal but can occasionally be inflamed mostly when pain is present. Palpation reveals a usually smooth, bone-hard lesion which feel like an inherent part of the mandible. Unlike other forms of osteomyelitis, there is no marked increase in fever, white bloods cell count, sedimentation rate or alkaline phosphatase value. The treatment of Garre's osteomyelitis usually consist of elimination of the sources of infection, i.e., either extration of an offending infected teeth or root canal therapy. This treatment almost always results in resolution of the Garre's osteomyelitis. Resistant cases have involved secondary surgery, i.e., decortication and sequestrectomy.

This report presents three cases of Garre's osteomyelitis resolved by endodontic treatment. Clinical examination revealed swelling on the face with no tenderness. Periapical radiograph showed deep caries lesion extending into pulp chamber and periapical radiolucency. Occlusal radiograph showed an enlargement of bone and stretching the periosteum. A clinical diagnosis of the Garre's osteomyelitis was made. Endodontic treatment was accomplished with conventional method and restored facial symmetry. Long-term check-ups are necessary to evaluate the results of endodontic treatment.

I. 서 론

Garre 골수염은 악골 주변부 골막하의 단단한 골성 종창을 말하며, 어린이 및 10대 청소년에서 만성 치근단 감염으로 피질이 천공되면서 골막이 융기되고 신생골 형성을 자극하여 방사선적으로 양파껍질모양(onion skin appearance)을 보이는, 악골에 드문 비화농성 경화성 골수염이다.

Carl Garre¹⁾가 1893년 처음으로 장골인 경골의 전면부에 미약한 자극이나 감염에 의해 말초반응성 골형성을 동반하는 골막의 국소적 두께증가를 일으키는 골병소인 Garre 골수염 즉 장골에서 골막하신생골을 형성하는 장골 골수염의 비화농성형태를 발표하였다. 1948년에 Berger²⁾가 우식이환된 하악 제1대구치의 발거후 병발을 "Perimandibular ossification"으로 발표했다. 1955년에 Pell³⁾은 안면골중 하악에 병발한 것을 처음으로 치과문헌에 보고하였다. 그는 이병소가 중등도 만성 골수염이 비전형적인 골반응으로 나타나고, 이런 반응 때문에 Garre's nonsuppurative sclerosing otitis or osteomyelitis라고 불린다고 발표했다. 원래는 장골에 잘 발생하여 정형외과의사와 병리학자에게 잘 알려졌으며, 25세 이하의 젊은이에게 호발하고, 다른 골구조보다 상·하악 골이 감염의 기회가 많음에도 문헌보고가 없었는데 이것은 임상적으로는 혼했지만 잘 인식되지 않아서 그렇다고 발표했다.

이 질환은 많은 학자에 의해 다른 용어로 정의되었는데, Carl Garre¹⁾는 Nonsuppurative sclerosing osteomyelitis라고 명명했고, Berger²⁾는 perimandibular ossification로, 이후 Proliferative periostitis of Garre, Chronic nonsuppurative sclerosing otitis, Garre's sclerosing otitis, Chronic osteomyelitis with proliferative periostitis, Idiopathic cortical sclerosis, Garre's chronic nonsuppurative otitis ossificans, Osteomyelitis sicca등의 이름으로 발표되어 왔다.

Garre 골수염의 주된원인은 심한 치아우식증에 의한 치성 감염이다. Ellis⁴⁾과 Evesole⁵⁾

은 골막에 영향을 줄 수 있는 악골의 외상이나 연조직 감염등 치성감염외의 원인에 대해서도 보고했다. Batcheldor²¹⁾는 치근단과 골수강으로의 염증확산을 동반하는 치수병변이 원인이라고 발표했다. Lichty²⁰⁾는 13 증례의 발표에서 가장 흔한 원인이 우식으로 인한 치성감염이고 흔하지는 않지만 감염된 operculum이나 최근의 발치도 원인이 된다고 보고했다.

Garre 골수염은 어린이나 10대의 젊은 성인에서 호발하는데, Eversole⁵⁾은 29증례를 토대로 하여 호발연령은 2.1~31세(평균 10.9세)이고, 그 중 85%가 14세 이하이며, 호발부위는 하악골 후방 2/3부위라고 보고했다. 또 성별과 인종차이는 없다고 발표했다. Seward⁶⁾는 11-16세에 호발한다고 발표했고, Loveman⁷⁾은 1.5~12세에, Pell³⁾과 Bennett⁸⁾은 25세 이전에 호발한다고 발표하였다. Lichty²⁰⁾등은 32증례를 토대로 병발연령은 4.5~53세(평균 12세)이고, 남녀비율은 1:1.4로 여성에서 높은 발생빈도를 보였으며 하악 제1대구치에서 호발한다고 보고하였다.

임상증상으로, Batcheldor²¹⁾는 내과검사와 실험실검사는 정상이고 구외소견으로는 치성원인으로 인한 하악골 종창으로 안면비대칭이 보이고 골질은 단단하고 움직이지 않으며 파동성을 보이지 않고, 촉진시 동통이 없으며, 구내소견으로는 이환부위의 하악골은 팽창되어 있으나 이환부위의 구강점막은 정상색조를 보인다고 발표했다. Eversole⁵⁾은 국소적인 종창이나 안면비대가 보이고 증상이 없으며 일부 증례에서 촉진시 경결감을 보였으며 체온 상승은 두드러진 양상을 보이지는 않음을 보고했다. Schwartz¹⁸⁾는 하악골의 단단한 종창으로 인한 안면비대칭을 보이고 약 55% 정도에서는 동통성증상이 없지만, 감염되면 동통이 존재한다고 보고했다. Ritvo¹⁵⁾는 국소적 동통, 경결, 무증상, 비특이적 임상병리적 소견을 갖는다고 보고하였다. 방사선 소견으로는 Schwartz¹⁸⁾가 파노라마 및 교합촬영 사진에서 원인치아의 치근단병소의 범위를 알 수 있고 치밀골에서의 cortical onion skinning과 골수강부위에서 혼합된 방사선 투과성과 불투과성 부위를 관찰할

수 있었음을 보고했고, Smith 와 Forman¹⁶⁾은 교합사진에서 양과결절모양을 보고했으며, Ritvo¹⁵⁾에 의하면, 자극을 받은 골조직부위의 치밀골조직 증가로 조밀도가 증가되고 골수강은 폐쇄되거나 좁아지며 외양이 활택 또는 불규칙해진다고 보고하였다. Monteleone 등¹⁴⁾은 통증은 이차적으로 감염되었을때만 느낄수 있다고 발표하였다.

Garre 골수염의 주된 치료방법은 감염원의 제거이며 원인치 발거 또는 근관치료를 시행한다. Schwartz¹⁸⁾에 의하면 원인치료후 하악골 재형성(remodeling)이 6~9개월 정도에 일어나, 기형이 계속 남아 있으면 피질골절단술(decortication), 부골절제술(Sequestrectomy)과 같은 수술이 필요함을 보고했다. Farole 와 Adlesic¹⁰⁾등은 hyperbaric oxygen therapy를 전통적인 치료와 함께 사용함을 보고했다. Batchelder²¹⁾, McWalter¹³⁾등은 근관치료가 시행될 경우 과도한 골조직이 정상으로 될 수 있다고 보고한 바 있다. 1984년 McWalter¹³⁾에 의해 처음으로 근관치료 증례가 보고되었으며 소아에서 근관치료의 의의는 혼합치열기에 이상적인 공간유지와 악골발달 도모에 있다. Gare 골수염은 소아에서 볼 수 있는 골중식성 비화농성 골수염병소로서 치료법으로는 흔히 원인치의 발거를 시행해 왔으나 본 증례는 원인치에 대한 보존적인 근관치료를 시행하여 양호한 결과를 관찰하여 이에 보고하는 바이다.

II. 증례보고

증례 1

환자 : 양○○ (13세 2개월 여아)

초진일 : 1995. 5.16

주소 : 우측 하악골 하방의 종창으로 인한 안면비대칭

현증 : 약 1개월전에 기시, 우측 하악골 하방의 경결감, 골팽창, 개인치과에서 근관형성 치료, 동통은 없음

병력 : 전신상태 양호

구내소견 : 우측 하악 제1대구치-근관형성, 불완전한 아말감수복, 미약한 동요도와 타진에

민감, 협측 하악골 팽창으로 인한 촉진시 경결감, 촉진시 동통 없음, 협측 하악골 팽창위의 구강점막은 정상적인 색조를 보임. [사진 1-1]

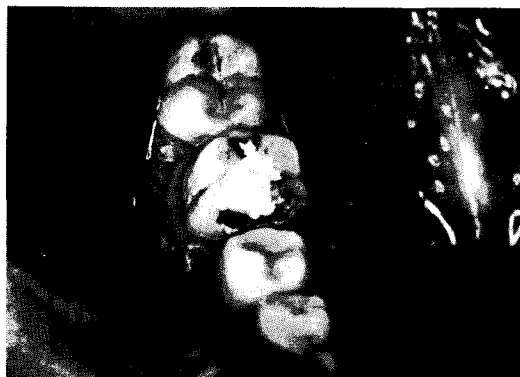구외소견 [사진 1-2]

1. 촉진시 우측 하악골 하방부위의 경결감
2. 하악 우측 하방의 종창으로 인한 안면비대칭

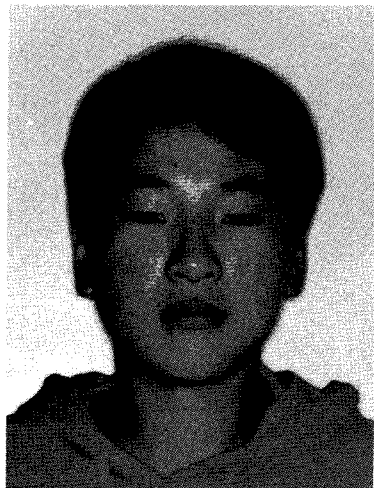
방사선적 소견

1. 표준필름 및 파노라마사진 : 하악 제1대구치 근관형성과 치근단 병소 [사진 1-3]
2. 교합필름 : 우측 하악골 하방의 골막중식 소견 [사진 1-4]

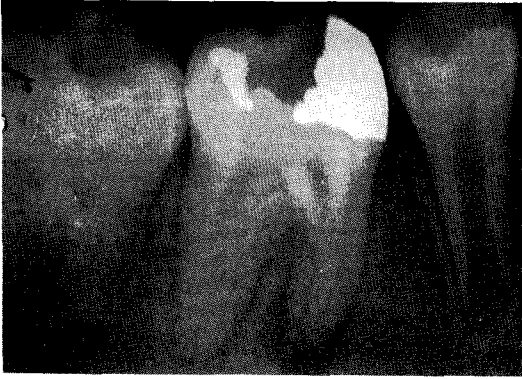진단 : 우측 하악 제1대구치의 Garre 골수염



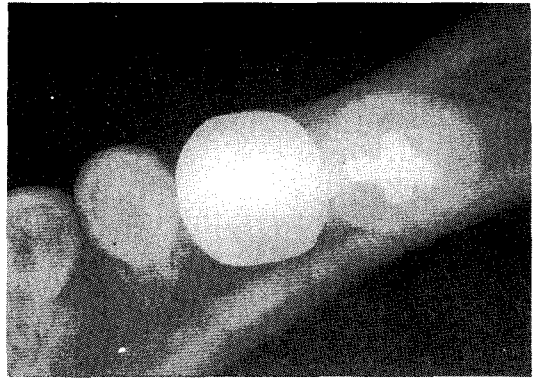
[1-1] 술전 구내소견



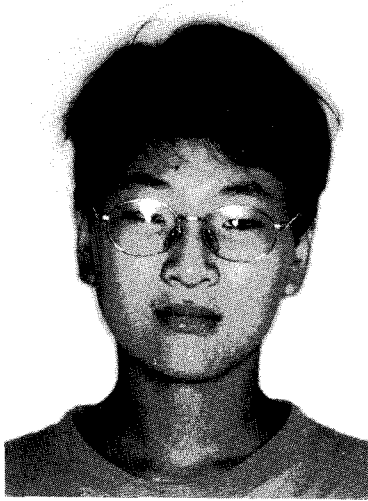
[1-2] 술전 구외소견



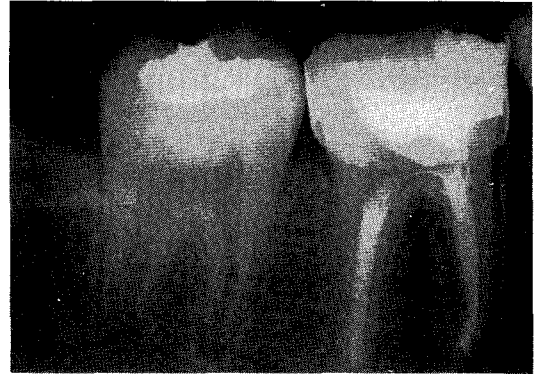
[1-3] 술전 치근단 방사선사진



[1-4] 술전 교합 방사선사진



[1-5] 술후 구의소견



[1-6] 술후 치근단 방사선사진

치료계획

1. 원인치아의 근관치료 및 수복
2. 정기적인 예후관찰 (병소재발시 발거후 보철치료)

치료 경과

1. 근관치료후 치근단부위 병소 소실 [사진 1-6]
2. 정상적인 안면 외형으로 회복 [사진 1-5]
3. 근관치료후 주조금관 장착

증례 2

환자 : 한 ○○ (4세 10개월 여아)

초진일 : 1995. 8. 29

주소 : 우측측 하악골 하방의 종창과 뺨에 이상감각

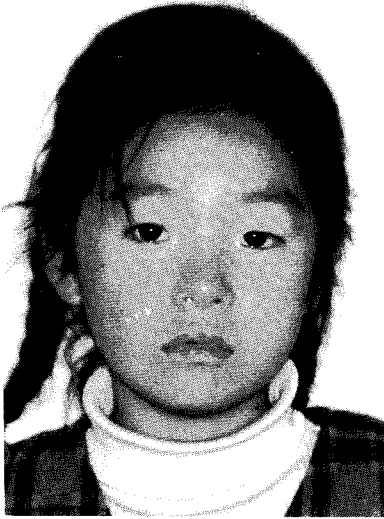병력 : 전신상태 양호

구내소견 : 우측 하악 제2유구치-아말감수복 주위의 이차우식, 미약한 동요도와 타진에 민감

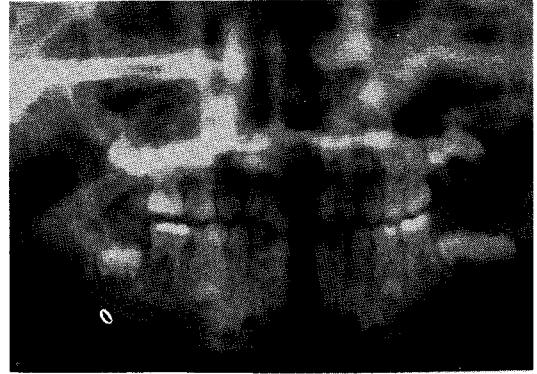
구의소견 : 하악 우측 하방의 종창으로 인한 안면 불균형 [사진 2-1]

방사선소견 : 하악 제2유구치 근관형성과 치근단 병소 [사진 2-2]

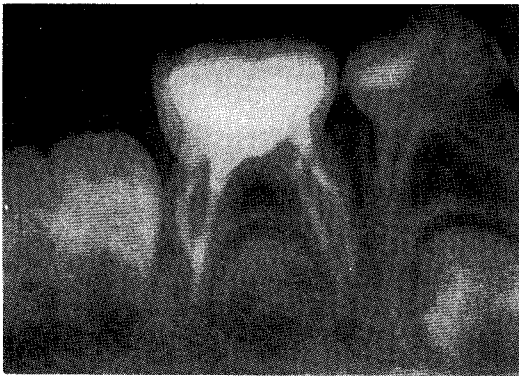교합필름 : 하악제2유구치 하방의 골막 증식, 양파껍질모양



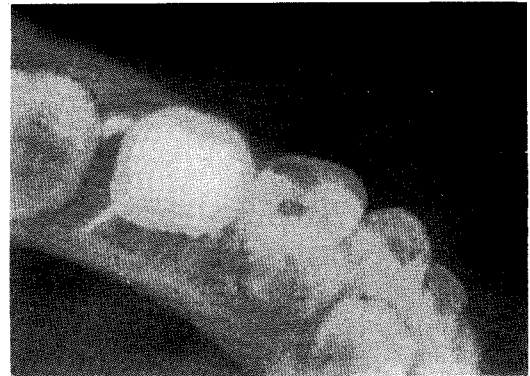
[2-1] 술전 구외소견



[2-2] 술전 파노라마사진



[2-3] 술후 치근단 방사선사진



[2-4] 술후 교합 방사선사진

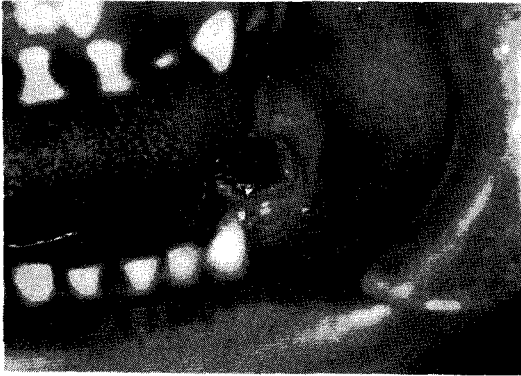
진단 : 우측 하악 제2유구치의 Garre 골수염
 치료계획 : 근관치료 및 수복, 예후관찰 (병
 소재발시 발거후 공간유지 장치)
 치료경과 : 근관치료후 치근단부위 병소 소
 실, 정상적인 안면 외형으로 회복
 [사진 2-3,4]

증례 3

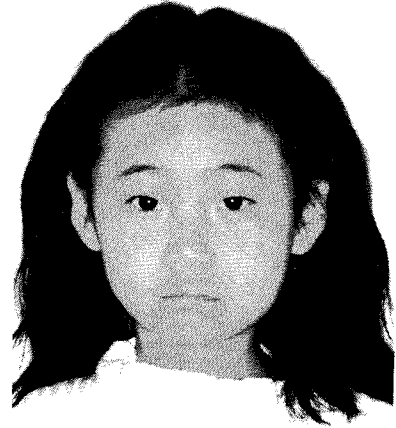환자 : 장○○ (4세 2개월 여아)
 초진일 : 1996 2. 3
 주소 : 좌측 하악 제2유구치 하방의 종창
 병력 : 전신상태 양호
 구내소견 : 좌측 제2유구치-아말감수복 주

위 이차 우식진행 [사진 3-1]
 구외소견 : 우측 하악골 하방의 종창으로 인
 한 안면 비대칭 [사진 3-2]
 방사선소견 : 좌측 하악 제2유구치 치근단
 병소, 양파껍질모양 [사진 3-
 3,4]

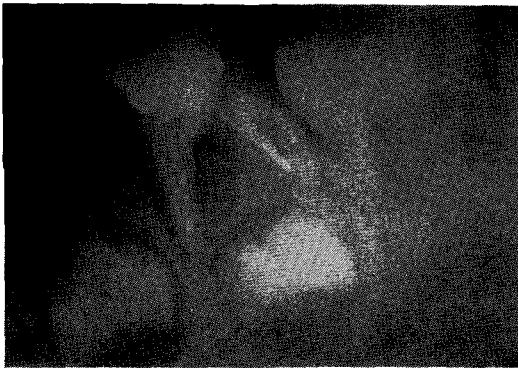진단 : 좌측 하악 제2유구치 치근단의 Garre
 골수염
 치료계획 : 근관치료, 예후관찰
 치료경과 : 근관치료중으로 치근단부위 병소
 소실, 정상적인 안면 외형으로
 회복



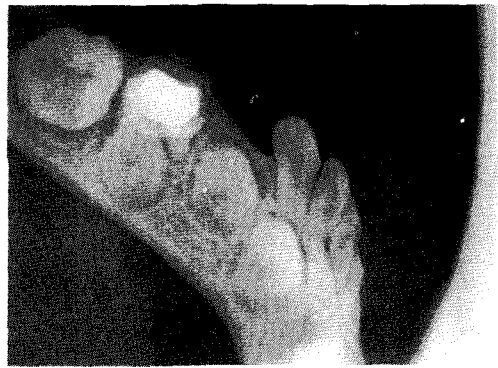[3-1] 술전 구내소견



[3-2] 술전 구외소견



[3-3] 술전 치근단 방사선사진



[3-4] 술전 교합 방사선사진

III. 총괄 및 고찰

Garre 골수염은 여러 많은 학자들의 증례보고를 볼 때 소아와 젊은성인에서 특징적으로 호발하고 이에 대해 Gorman은 소아에서 치조농양이 골막염으로 진행되는 단계에서 신생골을 침착하려는 경향이 있다고 하였으며, Monteleone등¹⁴⁾은 젊은 성인에서의 치밀골은 나이 든 성인보다 골흡수보다는 골생성과정의 매우 활성화하는 양상을 보인다고 밝혔다. 또한 Pell등¹⁵⁾에 의하면 어린 소아의 골조직은 나이든 사람보다 훨씬 활동적이기때문에 초기단계에서는 감염에 의해 치밀골이 파괴되고 초기의 누공

양상을 보이지만 점차적으로 골막을 자극하는 양상으로 변하면서 조골세포의 강한 활성화에 의해 반응성 신생골을 형성하게 된다고 보고한 바 있다. Ellis등⁴⁾과 Bennett⁸⁾도 25세이전의 골막내부에는 골아세포가 풍부하여 신생골형성이 잘된다고 보고하였다.

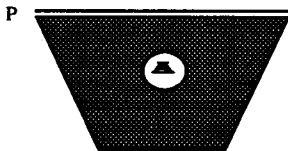
Eversole등⁵⁾은 다음과 같은 Garre 골수염의 네가지 기준을 주장했다.

1. 안면비대칭의 임상적 증거 : 국소적으로 골팽창이나 방사선학적으로 피질골 팽창의 증거
2. Benign fibro-osseous lesion의 조직학적 증거 : 골막부위에서 필수

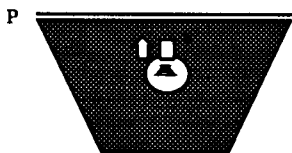
3. 감염, 외상, 다른 자극과 같은 원인 : 반드시 치성원인이 아니다.
4. 원인제거 후 과도한 골의 완전한 혹은 부분적인 흡수.

Sydney등¹⁹⁾은 Garre 골수염의 가능한 경로의 병인론을 제시했다. [그림]

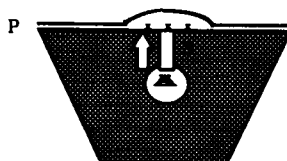
1. Stage I : 치성 농양과 같은 자극원이 정상골에 존재
2. Stage II : Sinus formation이 시작, 골 표면으로 pus tract
3. Stage III : 농이 골표면에 도달하여 신생 골형성을 기시하는 골막하 골반응의 원인이 된다.
4. Stage IV : 골막하 골형성이 미약한 만성 자극이 존재하는 한 계속된다.
5. Stage V : 신생골이 계속적으로 침착되어, 방사선학적으로 양파껍질모양을 보이게 한다.
6. Stage VI : 자극원이 제거, 제거되지않고 계속되면 stage V가 계속된다.
7. Stage VII : 골재형성-반응원인이 제거되고 일정기간이 지난 후 골외형이 정상으로 돌아간다. [그림]



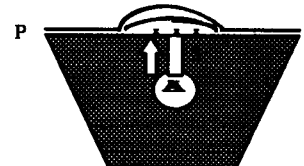
1. Dental Abscess




2. Pus Tract Formation



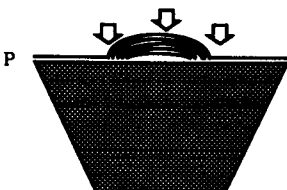
3. Sinus Formation



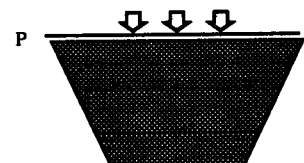
4. Subperiosteal Bone Deposition



5. Onion-Peel Formation



6. Irritation Removal



7. Bone Remodeling

그러나 Garre 골수염은 그와 유사한 neopriostosis를 갖는 질환과 감별진단이 필요하다. 특히 악성소견을 갖는 Ewing's sarcoma, infantile cortical hyperostosis, fibrous dysplasia와는 주의 깊은 감별을 요한다. Smith 와 Forman, Ellis, Monteleone^{4,14,16)}등과 같은 많은 학자들은 Garre 골수염과 다른 질환의 감별법을 제시하고 있는데 이를 살펴보면 다음과 같다.

1. Ewing's 육종 : 같은 연령. 골용기가 더욱 빠르게 나타나고, 햇살모양(Sun-ray appearance)의 골파괴 및 안면 신경통과 입술마비등을 자주 보인다.

2. Infantile cortical hyperostosis(Caffey 질환) : 양파껍질 모양과 동통이 특징이다. 더 어린 나이인 2세이전에 발병되어 대개 하악이나 하악지에 발생하나 다른 골에도 침범한다.

3. 섬유성 골이형성증(fibrous dysplasia) : 치성 감염과 관련이 없고 상악에 호발한다. 방사선상으로 특징적인 불투명 유리(ground-glass)모양이 나타난다.

Garre 골수염의 치료는 염증의 근원을 제거하는 방향으로, 원인치 발거와 근관치료를 들 수 있다. 원인요소 제거후 정상골로 재형성까지는 시간이 걸리므로 성급한 수술은 피하고, 2차 감염의 증상이 없는 한 항생제의 사용은 피해야한다. 성공적 치료후에 자연적인 하악골 재형성이 일어나나, 기형이 계속 남아 있는 경우 피질골절제술과 부골절제술 같은 외과적 술식이

필요하다. 발표된 증례보고들의 대부분은 초기 항생제투여후 원인치아의 발거를 시행하였고, 근관치료한 증례는 없으며, 1984년에 McWalter¹³⁾에 의해 처음으로 근관치료가 시행된 증례가 발표되었다. 근관치료가 피사치수 치료에서 발거만큼 효과가 있다. 항생제는 심한 감염으로 전신적인 또는 진행된 국소증상이 있을때만 사용되어야 한다. 혼합치열기와 치열성장기에 있는 소아에서 Garre 골수염의 치료는 가능한 근관치료를 시행하여, 악궁내에 치아를 보존시키는 것이 의미있다.

본 증례들은 하악 구치, 유구치에서 심한 치아우식증으로 치근단 병변이 있었으며 주소 부위의 경결감과 안모 비대칭과 골막 두께 증가를 보여 Garre 골수염으로 진단하고, 국소 마취후 rubber dam을 장착하여 원인치아에 통상적인 근관치료를 3~6주 동안 시행하였다. 치료하는 동안 타진시 느끼던 민감함과 동요도가 소실되고 안면 비대칭과 이환부위 피부의 발적은 감소하였으며 하악 후방부 하방 촉진시 경결감도 감소된 양상을 보였다. 근관이 건조하고 타진시 반응이 없을때 근관충전후 보존적인 수복을 하였다. 그 후 병소부위와 골조직이 재형성되는 방사선 소견을 보였다. 또한 환자의 원인치아의 동요도와 타진시 민감성이 완전히 소실되었고, 하악 우각하연부위를 촉진시 느껴지던 경결감도 거의 사라져 원래의 안모 형태를 갖게 되었다. 발거 치료를 했을 때보다 근관치료를 시행하여 영구치에서는 보철치료의 기회를 줄였으며 유치에서는 치아를 보존함으로써 가장 이상적인 공간유지를 얻게되었고 정상적인 악골발육을 도모할 수 있었다.

IV. 결 론

저자들은 원광대학교 치과병원 소아치과에 하악골 하방의 종창으로 인한 안면비대칭을 주소로 내원한 환자 3명을 Garre 골수염으로 진단하고 원인치의 근관치료를 통하여 다음과 같은 결과를 얻었다.

1. 원인 치아의 치근단 병소가 감소되고 원인 치아 주위 하악골 하연 골막두께가 점차

감소하였다.

2. 안면 비대칭의 감소에 의한 안모의 많은 개선을 보였다.
3. 근관치료를 시행하여 치아를 보존하여 정상적인 악골성장을 도울 수 있었다.

참고문헌

1. Garre, C. : Ueber besondere forman and folgezustande der akutn infektiösen, osteomyelitis. Beitrklin Chil., 10 : 241-298, 1893.
2. Berger, A. : Perimandibular ossification of possible traumatic origin. : report case. J. Oral Surg., 6 : 353-356, 1948.
3. Pell, G.J., Shafer, W.C., gregory, G.T., Ping, R.S., and Spear, L.B. : Garre's osteomyelitis of the mandible : report of case. J. Oral Surg., 13 : 248-252, 1955.
4. Ellis, D.J., Winslow, J.R., and Indovina, A.A. : Garre's osteomyelitis of the mandible. J. Oral Surg., 44(2) : 183-189
5. Eversole, L.R., Leider, A.S., Corwin, J.O., and Karian, B.K. : Proliferative periostitis of Garre's : Its Differentiation from other neoperiostoses. J. Oral Surg., 37 : 725-731, 1979.
6. Seward, G.R. : The correlation of radiographical and clinical information. D. Practitioner., 6 : 212, 1956.
7. Loveman, C.E. : Mandibular subperiosteal swelling in children. J. Am. Dent. A., 28 : 1230, 1941.
8. Bennet, G.A. : The bones, W.A.D(edit). : Pathology, ed. 5, St. Louise, The C.V. Mosby Company, 1966.
9. Cahn, L.R., Thoma, K.H. : Garre's osteomyelitis of the mandible. J. Oral Surg., P. 144-149, 1958.
10. Farole, A., Aldesic, E.C. : Garre's osteomyelitis. : report of case associated with granuloma. J. Dentistry for children., 214

- 217, 1966.
11. Gorm .., J.M. : Periostitis ossificans : report of a case. *J. Oral Surg.*, 10 : 129-132, 1957.
 12. Lichty, G., Langlaris, R.P., and Aufdmorte, T. : Garre's osteomyelitis : literature review and case report. *J. Oral Surg.*, 30(4), 1980.
 13. McWalter, G.M., Schaberg, S.J. : Garre's osteomyelitis of the mandible resolved by Endodontic Treatment. *JADA.*, 108 : 193-195, 1984.
 14. Monteleone, L., Tampa, F. : Garre's osteomyelitis. *J Oral Surg.*, 50(4) : 423-431, 1962.
 15. Ritvo, M. : Bone and joint x-ray diagnosis. Philadelphia, Le and Febiger. 1955.
 16. Smith, S.N., Forman, A.G. : Osteomyelitis with proliferative periostitis(Garre's osteomyelitis). : report of case affecting the mandible. *J. Oral Surg.*, 43 : 315-318, 1977.
 17. Thoma, K.H. : Garre's osteomyelitis of the mandible. *J. of Oral Surg.*, 9 : 444-449, 1956.
 18. Schwartz, S., Pham, H. : Garre's osteomyelitis : a case report. *Pediatric Dentistry.* 283-286, 1981.
 19. Sydney, N., Smith and Alban G., Farman. Province, C. : Osteomyelitis with proliferative periostitis(Garre's osteomyelitis). *J. Oral Surg.*, 315-318, 1977.
 20. Lichty, G., Langlaris, R.P., and Aufdemorta, T. : Garre's osteomyelitis : literature review and case report. *J. Oral Surg.*, 30(4) : 1980.
 21. Batcheldor, Jr., G.D., Giansanti, J.S., Hibbard, E.D., and Waldron, C.A. : Garre's osteomyelitis of the jaws : a review and report of two cases. *JADA.*, Vol. 87, 1973.