

Peripheral odontogenic fibroma에 관한 증례보고

연세대학교 치과대학 소아치과학교실

장태숙 · 이제호 · 최형준 · 이종갑

Abstract

PERIPHERAL ODONTOGENIC FIBROMA : A CASE REPORT

Tae-Sook Chang, D. D. S., Jae-Ho Lee, D. D. S., M. S. D.,
Hyung-Jun Choi, D. D. S., M. S. D., Jong-Gap Lee, D. D. S., M. S. D., Ph. D.

Department of Pediatric Dentistry, College of Dentistry, Yonsei University

The peripheral odontogenic fibroma (WHO type) is a relatively rare and characteristically benign and unencapsulated, exophytic gingival mass of fibrous connective. Odontogenic epithelium is found within the gingival mass, but usually appears to play a minor role when compared to the fibrous component. The connective tissue is ranged from markedly cellular to relatively acellular and well collagenized. but the connective tissue in this case report appears less cellular. Peripheral odontogenic fibroma must be differentiated histologically from peripheral ossifying fibroma, Peripheral cemental epithelial odontogenic tumor and Peripheral ameloblastoma.

The author reports the following conclusions after clinical and radiological examination, excisional biopsy and reviewing literatures.

1. Peripheral odontogenic fibroma is rare lesion and frequently occurs in interdental papilla as a form of fibroblastic connective tissue including odontogenic epithelium within the lesion.
2. Peripheral odontogenic fibroma must be differentially diagnosed with Peripheral ossifying fibroma by including less cellular connective tissue, odontogenic epithelium and dysplastic dentin
3. Treatment consists of surgical excision including removal of alveolar bone which is eroded under the lesion

I. 서 론

Peripheral odontogenic fibroma는 비피낭성, 외방성의 섬유성결체조직으로 구성되어있고 다양한 정도의 치성상피를 포함하는 양성 종양이다.^{1,2)} 과거에는 Peripheral ossifying fibroma와 임상적, 조직학적인 소견의 유사성으로 인하여 서로 혼용되다가 1971년 WHO에서 다양한 정도의 치성상피를 포함하는 섬유성 신 생물로써 Central odontogenic fibroma의 골외성 상대물로 정의되었다.¹²⁾

조직학적으로 백악질, 골 또는 다른 석회화 물질을 포함하기 때문에 Odontogenic gingival epithelial hamartoma 또는 Peripheral ameloblastic fibrodentinoma로 보고되기도 하였다.¹³⁾ Wright등¹⁷⁾은 18 증례를 검사한 결과 모든 증례에서 oxytalan fiber가 발견되었고 또 치아지 지부에서만 발견된 것을 근거로 하여 치주인대에서 기원한 것으로 보고하였다. 임상적으로 무경성, 유경성의 비교적 단단한 고착성의 치은종물로써 1-3cm의 크기를 갖고 주위치은과 같은 색깔을 보인다. 무통성으로 서서히 증식하고 치근흡수는 일으키지 않고 가끔 치근의 변위를 일으킨다⁶⁾. Daley등^{3,4)}에 의하면 하악 견치 및 소구치, 상악전치의 치간유두에서 호발하고 20대에 호발하는 것으로 보고되었다. Peripheral odontogenic fibroma는 희귀한 병소로써 Farman⁶⁾이 5 case, Wright등¹⁶⁾이 18 case, Buchner^{1,2)}가 14 case, Kenney등¹⁰⁾이 13 case, Weber¹⁶⁾가 3case를 보고하였다. 한편 재발은 드물다고 보고되었다.

섬유성 결체조직은 섬유모세포가 적은 부분이 세포가 풍부한 strand에 섞여 있으며 소성 결합조직이 존재하는 경우도 있다.⁷⁾ 치성상피는 대부분 표면상피에서 깊은곳에 위치하고 섬유성 구성물과 비교했을 때 미약한 역할을 하는 것처럼 보인다. 광물조직은 있는 경우도 있고 그렇지 않은 경우도 있다. 광물조직이 있는 경우에는 골양, 골소주, 백악질양물질의 형태로 존재한다. 이 중에서 골양조직은 치성상피에 근접하여 위치하기 때문에 Gardner⁷⁾에 의해서 이형성상아질이라고 보고되었다.

저자들은 상악중절치 사이의 치간유두에서 발생한 치은종물을 주소로 연세대학교 치과대학병원 소아치과 내원하여 병리조직 검사결과 Peripheral odontogenic fibroma로 진단된 한 가지 증례를 보고하는 바이다.

II. 증례보고

환자 : 박 ○ ○ (여)

나이 : 8세 8개월

주소 : 상악중절치사이의 치은종물 (그림 1)

임상소견 : 연분홍색을 보이는 종물로써 1.5 + 1.2cm 정도의 크기를 보이고 2년전부터 구강내에 나타났다.

전신병력 : 없음 방사선 소견 : 석회화 조직 등은 보이지 않음 (그림 2)

치료경과 및 결과 : 종물의 병리조직검사를 위하여 excisional biopsy를 실시하였다. 조직 검사결과 Peripheral odontogenic fibroma로

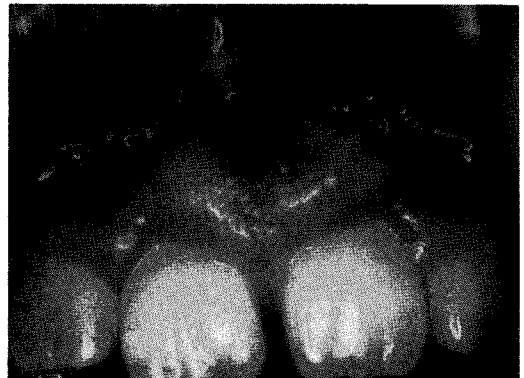

그림1. 초진시 구강내 소견

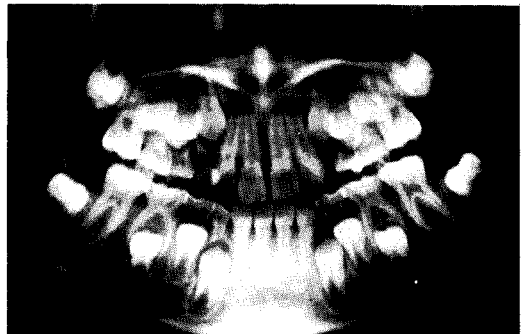

그림2. 초진시 방사선 소견

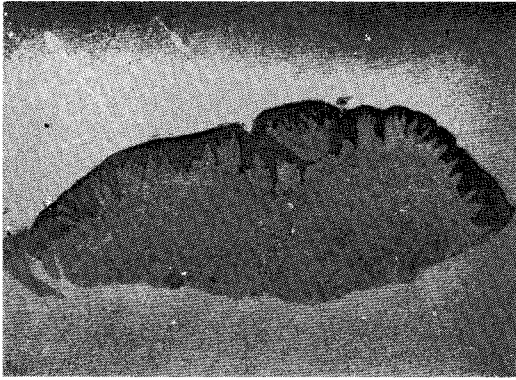


그림3. 3.3배 확대된 조직소견

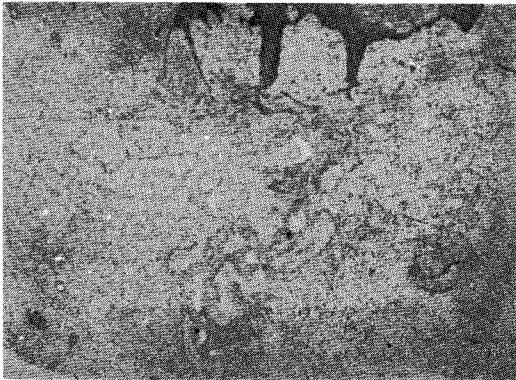


그림4. 13.2배 확대된 조직소견

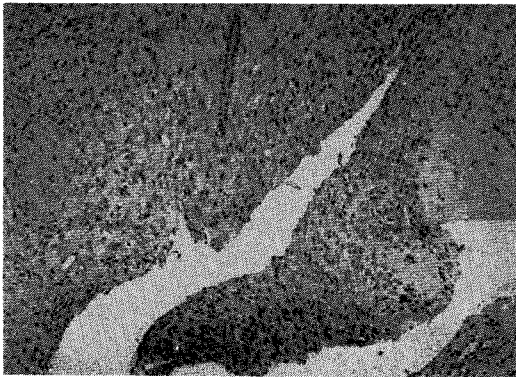

그림5. 25배 확대된 조직소견

진단되었다.(그림 3,4,5) 그러나 술후 2개월 후에 병소가 재발되어 재내원하였다.(그림 6) 재발의 원인을 고려해 봤을 때 병소하부치조골의 불안정한 제거로 판단되어 병소하부치조골의 완전한 제거를 포함한 종물의 절제술을

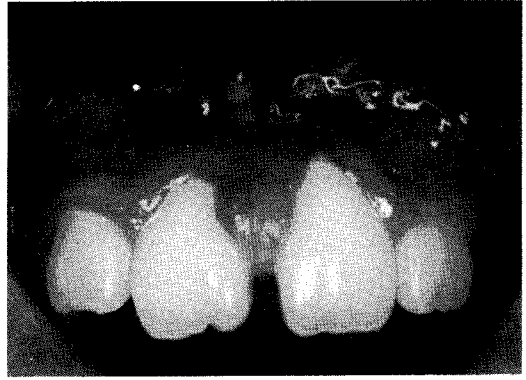

그림6. 술후 2개월후에 재발된 모습

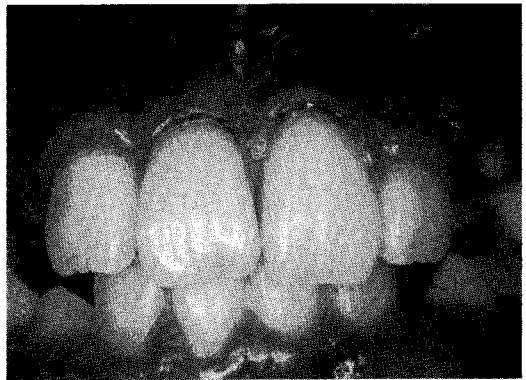

그림7. 재수술 4개월후의 구강내 모습

재시행하였다. 재수술후 4개월 동안 재발 소견은 보이지 않았다.(그림 7)

III. 총괄및 고찰

1971년 Pindborg등¹²⁾에 의해서 Peripheral odontogenic fibroma는 다양한 치성상피를 포함하는 섬유성 종양으로 정의되었고 Central odontogenic fibroma의 골외성 상대물로 분류되었다. 이전의 보고에서는 Peripheral odontogenic fibroma와 Peripheral ossifying fibroma가 임상적,조직학적인 소견의 유사성으로 인하여 서로 혼용되다가 WHO정의에 의해서 다른 질병으로 분류되었다.

임상적으로 모든 연령층에서 발생가능하지만 특히 10대 20대에 호발하는 경향이 있다. 남녀간의 발생비율에는 유의한 차이가 없고 하악전치및 소구치, 상악 전치부의 치간유두에서

호발하는 경향이 있다.³⁾ 보통 염증은 존재하지 않고 무통성이고 주위 치은과 같은 색깔을 보이는 단단한 고착성 치은종물이다. 치근흡수는 보이지 않고 하부치조골을 포함해서 증식하는 경우에는 치근변위가 일어날 수 있다.⁶⁾

Wright와 Jennings¹⁷⁾가 보고한 18 증례에서 모두 oxytalan fiber가 발견되었고, 치아지정부에서 발생하는것에 기인하여 Peripheral odontogenic fibroma가 치주인대에서 기원한다고 주장하였다. oxytalan fiber는 1958년 이후로 알려진 fiber로서 동일하게 염색되고 치주인대내의 골이나 백악질에 묻혀있는 것으로 보고되었다. 반면에 oxytalan fiber와 유사한 pre-elastic fiber는 전자현미경 상으로 구분이 가능하고 골에 묻혀있다는 증거도 보고되지 않았다. 치주인대외의 조직에서도 oxytalan fiber가 존재한다고 보고되었지만 이것에 대해서는 미세구조적인 검사가 필요하다고 보고되었다. Shear와 Altini¹⁴⁾는 신경관의 외배엽성 증배엽 기원을 주장하였다. 그러나 Slabbert와 Altini¹⁵⁾는 S-100 protein이 간엽성 치성종양에 존재한다는 보고가 있은후 S-100 protein에 대한 염색의 유무를 파악하여 외배엽성 증배엽 기원설을 검증하였다. 그 결과 Peripheral odontogenic fibroma의 모든 증례가 S-100 protein 염색에 음성으로 나온것을 확인한 후에 외배엽성 증배엽 기원설을 배제하였다.

Pindborg등¹²⁾은 odontogenic fibroma를 Peripheral type과 central type으로 구분하였고 Gardner⁷⁾는 섬유성 종양성격의 WHO type과 반응성 증식을 갖는 non-WHO type으로 구분하였다. Doyle등⁵⁾도 simple type 과 complex type으로 구분하였다. 그러나 일반적으로 WHO에 의한 분류법이 일반적으로 받아들여지고 있다.

Gardner⁷⁾는 조직학적으로 Peripheral odontogenic fibroma가 다양한 정도의 치성 상피를 포함하고 섬유아세포가 적은 부분이 세포가 풍부한 strand에 섞여 있는 섬유성 결체조직을 갖고, 간혹 소성 결체조직을 갖는 경우도 있다고 보고하였다. 이 때 세포성이 높은 부위의 세포핵은 난원형의 모습을 보이고 낮은 부위의

세포핵은 방추사 형태의 모습을 갖는다고 보고하였다. 결체조직내에의 세포성이 낮은 부위에는 모세혈관의 모습이 많이 보인다. 또 골, 이형성상아질, 백악질양 물질이 결체조직내에서 관찰된다. 이중에서 이형성상아질은 치성 상피에 근접해서 위치하기 때문에 이형성상아질이라고 보고되었다.

Peripheral odontogenic fibroma는 Peripheral ossifying fibroma, Peripheral cemental epithelial odontogenic tumor, Peripheral ameloblastoma와 조직학적으로 감별되어야 한다.²⁾ Peripheral ossifying fibroma는 높은 세포성, 궤양의 존재, 치성상피의 부재, 이형성상아질의 부재, 모세혈관의 부재의 특징을 갖으면서 상대적으로 낮은 세포성, 치성상피, 이형성상아질, 산재된 모세혈관을 갖는 Peripheral odontogenic fibroma와 감별된다. Peripheral cemental epithelial odontogenic tumor는 amyloid stain에 양성으로 반응하는 초자양화물질, 상피성분에 거대 다각형 세포를 포함하면서 Peripheral odontogenic fibroma와 감별된다. Peripheral ameloblastoma는 Peripheral odontogenic fibroma의 치성상피 증식이 많은경우 감별이 힘들다. 대부분 상피의 형태로 감별을 한다. Peripheral ameloblastoma는 치성상피섬이 크고 기저층의 특징으로 다염색성, 세포질내 공포, 기저막에서 떨어져 있는 핵의 분극 모습을 보이면서 Peripheral odontogenic fibroma와 감별된다.

김 등¹⁹⁾은 Peripheral odontogenic fibroma가 Central odontogenic fibroma의 골외성 상대물, 즉 종양성 병변이 아니라 반응성 증식이라는 보고를 하였다. 면역조직화학적 방법을 사용한 이 연구에서 종양성 증식과 반응성 증식의 구별을 위해서 각 병소의 조직학적인 검토를 하였으며, Proliferating Cell Nuclear Antigen (PCNA)의 분포, 근섬유모세포의 분포를 관찰하였다. 근섬유모세포는 보통 창상의 치유조직 및 결체조직 종양등 세포성이 높은 곳에서 관찰된다. 따라서 근섬유모세포의 분포가 반드시 반응성 증식임을 나타내지는 않지만 치은이 아닌 구강점막에서는 근섬유모세포가 드

물게 관찰되기 때문에 반응성 증식의 개조와 수축에 관여할 것이라고 보고되었다. 또 Peripheral odontogenic fibroma는 증식능력의 지표인 PCNA에 음성으로 반응하여 증식능력이 없다고 보고하였다. 따라서 Peripheral odontogenic fibroma는 종양성 증식의 증거가 없고 외배엽성 중배엽 기원을 갖는 Central odontogenic fibroma와 같은 기원을 갖는다는 증거가 없으므로 반응성 증식의 한 형태라고 보고하였다.

치료는¹³⁾ 병소하부치조골을 포함한 완전한 절제술이고 재발은 드물다고 보고되었다. 그러나 최근에 Daley등⁴⁾에 의하면 Peripheral odontogenic fibroma는 보고된 증례의 수가 부족하였고 치료후 경과 관찰도 잘 안되었기 때문에 재발율이 낮은 것으로 보고되었지만 그동안 축적된 자료를 검토한 결과 재발율이 꽤 높은 것으로 보고하였다 본 증례는 Irritation fibroma 또는 Epulis fissuratum 가진하에 excisional biopsy를 시행하였으나 조직검사결과 Peripheral odontogenic fibroma로 진단되었다. 그러나 술 후 2개월 후에 병소가 재발하였다. 재발의 원인을 병소하부 치조골의 불완전한 제거로 판단하여 재수술을 시행하였다. 그 후 4개월까지 재발된 모습은 보이지 않았다. 향후 주기적인 관찰이 필요할 것으로 사료된다.

IV. 결 과

저자는 연세대학교 치과대학병원 소아치과에 상악중절치 사이의 치은종물을 주소로 내원한 환자를 외과적 절제술 및 병리조직검사, 문헌고찰을 통하여 다음과 같은 결과를 얻었다.

1. Peripheral odontogenic fibroma는 희귀한 병소로서 내부에 다양한 정도의 치성상피를 포함하는 섬유성 결체조직으로 치간유두에서 호발한다.
2. Peripheral odontogenic fibroma는 주로 저세포성의 섬유성 결체조직, 치성상피, 이형성 상아질의 포함으로 Peripheral ossifying fibroma와 감별된다.
3. 치료는 병소하부의 치조골을 포함한 외과적

절제술이다.

참 고 문 헌

1. Buchner A., Ficarra G., Hansen LS. : Peripheral odontogenic fibroma. ORAL SURG ORAL MED ORAL PATHOL. 1987 : 64 : 432-438
2. Buchner A. : Peripheral odontogenic fibroma : report of 5 cases. J Craniomaxillofac Surg. 1989 : 17 : 134-138
3. Daley TD, Wysocki GP : Peripheral odontogenic fibroma. ORAL SURG ORAL MED ORAL PATHOL. 1994 : 78 : 329-336
4. Daley TD, Wysocki GP, Pringle GA : Relative incidence of odontogenic tumors and oral and jaw cysts in a Canadian populations. ORAL SURG ORAL MED ORAL PATHOL. 1994 : 77 : 276-280
5. Doyle JL, Lamster IB : Odontogenic fibroma of the complex(WHO) Type : report of six cases. J Oral Maxillofac Surg : 1985 : 43 : 666-674
6. Farman AG : The peripheral odontogenic fibroma. ORAL SURG ORAL MED ORAL PATHOL 1975 : 40 : 82-92
7. Gardner DG : The peripheral odontogenic fibroma : an attempt at clarification. ORAL SURG ORAL MED ORAL PATHOL. 1982 : 54 : 86-90
8. Gardner DG : The central odontogenic fibroma : an attempt at clarification . ORAL SURG ORAL MED ORAL PATHOL. 1980 : 50 : 425-432
9. Handlers JP, Abrams AM, Merrose RJ, Panforth AR : Central odontogenic fibroma : Clinicopathologic features of 19 cases and review of the literatures. J Oral Maxillofac Surg 1991 : 49 : 46-54
10. Kenney JN, Kaugars GE, Abbey LM : Comparison between the peripheral ossifying fibroma and the peripheral odontoge-

- nic fibroma. J Oral Maxillofac Surg 1989 : 47 : 378-382
11. McGinnis JP, Ray KD : Peripheral odontogenic fibroma of the WHO type : report of an uncommon neoplasm. J Oral Med 1985 : 40 : 194-197
 12. Pindborg JJ, Kramer I, Torlini H : Histologic typing of odontogenic tumors, jaw cysts, and allied lesions. International histologic classification of tumors, No.5. Geneva : World Health Organization, 1971 : 30-31
 13. Shafer WG, Hine HK & Cevy BM : A Textbook of Oral Pathology, 4th ed. W.B. Saunders Co., 1974
 14. Shear M, Altini M : The possible inductive role of ectomesenchyme in the pathogenesis of some odontogenic lesions. J Dent Assoc S Afr 1976 : 31 : 649-654
 15. Slabbert V, Altini M : Peripheral odontogenic fibroma : A clinicopathologic study. ORAL SURG ORAL MED ORAL PATHOL 1991 : 72 : 86-90
 16. Weber A, van Heerden WFP, Ligthelm AJ, Rauben EJ : Diffuse peripheral odontogenic fibroma : report of 3 cases . J Oral Pathol Med 1992 : 21 : 82-84
 17. Wright BA, Jennings EH : Oxytalan fibers in peripheral odontogenic fibromas : a histochemical study of eighteen cases. ORAL SURG ORAL MED ORAL PATHOL 1979 : 48 : 451-453
 18. 이재휘, 김진 : 말초화 치성 섬유종 . 대한 구강악안면외과학회지 1993 : 19 : 589-596
 19. 김진, 김희성, 유미현 : 구강점막의 섬유성 증식병소. 연세치대 논문집 1994 : 9 : 46-52