

흉강내 식도재건시 늑간동맥을 이용한 유리 공장 전이술

한림대학교 의과대학 성형외과학교실

김한수 · 최상묵 · 정찬민* · 서인석

— Abstract —

Free Jejunal Transfer Used by Intercostal Artery in the Intrathoracic Esophageal Reconstruction

Han Soo Kim, M.D., Sang Mook Choi, M.D.,
Chan Min Chung*, M.D., In Seock Suh, M.D.

*Department of Plastic and Reconstructive Surgery
College of Medicine, Hallym University*

The reconstruction of esophageal defect after ablative surgery have more difficult than other digestive tract tumor because the restoration of anatomical and physiologic function is difficult, the risk of tumor invasion into the adjacent tissue is large. The reconstruction of cervical esophagus was depended on the degree of resection of the esophagus, various reconstruction method was developed to minimize functional deficiency and deformity of cervical region. Recently, the free jejunal transfer or free radial forearm flap was commonly utilized for esophageal reconstruction due to development of technique of the microvascular anastomosis.

After the esophageal reconstruction used by free jejunal transfer was reported by Seidenberg in 1951, jejunum is most commonly used for reconstruction of esophagus. Because of, it have been tubed anatomical similarity with muscular layer, relative small risk of complication, possible of oral intake within 10 days after operation, and early rehabilitation.

Authors have been treated esophageal defect with free jejunal transfer in 7 patients after resection of lesion in 6 esophageal cancer and 1 esophageal stricture from December 1994 to January 1996. We were transferred jejunum used by intercostal artery as recipient artery in 3 cases, it was satisfied with results. If intercostal artery was utilized as recipient artery for free jejunal transfer, we believe that any site of intrathoracic or intraabdominal esophageal defect is possible to reconstruction.

Key words : Free jejunal transfer, Intercostal artery

I. 서 론

식도암 수술후 식도 재건술은 소화관의 해부학적, 생리적 기능 유지가 어렵고 주변조직으로 암세포의 침범의 가능성이 크기 때문에 다른 소화기관에 발생된 암보다 수술이 어려운 것으로 알려져 있다. 가장 이상적인 재건 방법은 점막을 포함하고 있는 다른 장관을 이용하는 것이다. 식도암 수술후 식도 절제 정도에 따라 식도 재건술의 방법이 결정되는데 흉부 식도를 보존할 수 있으면 대개는 유경피부피판술이나 위전이술, 유리장이식술등을 사용하고 흉부 식도를 절제하는 경우는 위나 대장을 이용한다. 그러나 유경 피부피판은 장관의 기능적인 요건에는 부합되지 못한다. 점액분비의 결손, 모발의 성장, 피지의 분비, 피부의 탈 상피화 등의 부작용이 존재한다. 유리공장피판술의 장점은 점막의 지속성이 유지되고 2차 수술이 필요 없으며 술전후 방사선 조사에 영향을 받지 않는 것이다. 그러나 위나 대장을 이용한 재건술은 중요한 위장관의 구조를 파괴해야 하는 단점이 있다. 이를 보완하기 위하여 주로 공장이식을 경부 식도암 수술후 식도 재건술에 이용하고 있다. 저자들은 경부 식도암 뿐만 아니라 흉부 식도암 수술 후 재건술에도 유리 공장이식을 사용하여 만족할 만한 결과를 얻었기에 문헌 고찰과 함께 보고하는 바이다.

II. 재료 및 수술방법

1994년 12월부터 1996년 1월까지 7례에서 식도

암 또는 부식성 식도협착증으로 식도절제술 후 유리 공장이식술을 시행하였다. 연령은 48세에서 69세로 평균 56.7세였고, 남녀 비율은 6:1이었다(Table 1). 전례에서 연하곤란이 주증상이었으며 체중감소, 경부 또는 흉부압박감 등을 호소하기도 하였다.

진단은 식도조영술, 흉부 또는 경부 컴퓨터 단층 촬영 및 식도경 검사를 통한 조직검사로 6례에서 편평상피암으로 확인되었으며 수술 당시 원격전이 소견은 없었다. 5례의 환자에서 경부절개술이 필요하였으며 2례는 우측 흉부절개술 및 복부 절개술만으로 수술이 가능하였다. 3예에서는 경부입파절 청소술을 종격동 입파절 청소술과 같이 시행하였다. 수술방법은 경부절개가 필요없는 경우는 전신마취 후 일측폐 환기가 가능한 기관 삼관을 하고 좌측 측와위 상태에서 우측 제6번 늑골을 절제한 후 식도암을 절제하였다. 이 때 절제 부위의 암침범 여부를 동결 절편(Frozen section)으로 확인할 수 있었다. 상부식도 및 하부식도를 일시적으로 봉합한 후 양와위 상태에서 정중 복부 절개를 하였다. 공장을 Ligament of Treitz에서 약 40cm 떨어진 곳에서 유리피판술에 필요한 길이를 (대개 20 cm 정도) 절제한 다음 공장은 단단문합 하였다. 이때 혈관문합에 충분한 길이 만큼 공장동정맥간을 충분히 박리 하였다. 식도 절제시 미주신경 차단으로 인한 위저류를 방지하기 위해 유문근 절개술을 시행하였다. 술후 영양공급을 위해 공장루 조성술을 시행하였다.

유리공장의 장간동맥 직경은 약 2mm, 정맥은 약 3mm였으며, 3예에서는 늑간동정맥에, 4례에서는 경부동정맥에 10-0 nylon 또는 9-0 nylon으로 미세 접합하였다. 늑간 동정맥을 이용한 3례에서는 분

Table 1. Summary of Preoperative and Operative Data on patients with Esophageal Disease.

Case	Age/Sex	Location from carina	TNM Classification	Stage	LN dissection
1	48 / M	20 cm	T2N0M0	II	MRND*
2	67 / M	15 cm	T3N1M0	III	MRND
3	55 / M	25 cm	T2N0M0	II	MLND**
4	69 / M	20 cm	T2N1M0	II	MRND
5	50 / M	30 cm	T2N0M0	II	MLND
6	60 / M	25 cm	T2N1M0	II	MLND
7	48 / F	Esophageal stricture			

MRND*: modified radical neck dissection.

MLND**: mediastinal lymph node dissection.

Table 2. Summary of operative and postoperative data on patients with esophageal disease.

Case	Incision	Feeding artery Drainage vein	Complication	Recurrence	Outcome
1	CI* RT** ML***	Internal carotid a. Internal	None	None	Alive 19 mo
2	CI RT ML	Superior thyroidal a. External jugularv	Hoarseness	Local, lung	Died 18 mo
3	RT ML	Intercostal 7th a. Intercostal 7th v.	Graft necrosis	Local, lung	Alive 6 mo
4	CI PMS**** ML	Transverse cervical a. Internal jugular v.	None	None	Alive 4 mo
5	RT ML	Intercostal 8th a. Intercostal 8th v.	None	None	Alive 10 mo
6	CI RT ML	Transverse cervical a. Internal jugular v.	Venous obstruction	Local	Alive 4 mo
7	CI RT ML	Intercostal 7th a. Intercostal 7th v.	Leakage	None	Alive

CI*: colar incision.

RT**: right posterolateral thoracotomy.

ML***: midline laparotomy.

PMS****: partial median sternotomy

리한후 늑간 동정맥을 흉부체 외측에서 직경 약 2mm 정도의 pedicle을 박리하여 공장의 동정맥과 문합하였다. 이때 주의할 점은 문합한 혈관이 술후 폐확장에 의한 압박으로 혈액 순환에 심각한 문제를 일으킬 수 있으므로 특별한 관찰을 요한다. 본 교실에서 늑간 동정맥을 이용한 유리 공장 이식술 1예에서 술후 1일째 실시한 식도 내시경에서 점막 색깔이 변하여 시험 개흉을 바로 실시하여 흉관의 위치와 pedicle의 위치를 조정하고 양압 호흡을 중단하였다. 먼저 정맥을 문합한 후, 동맥을 후에 문합하

였다(Table 2).

식도 상부와 공장의 문합은 2예에서 점막과 근층을 각각 두중으로 단단 문합하였고, 5예에서는 EEA stapler (25mm 또는 29mm)를 사용하였다. 식도하부의 문합은 3-0 면사로 단층 문합하였다. 흉관(28Fr.)을 각각 종격동과 흉강에 넣어두었다. 경부절개가 필요한 경우는 복부수술과 경부수술을 동시에 시행하였으며 경부절개 부위에는 Hemovac을 넣었다.

경부 혈관에 문합하여 이식한 공장의 혈액 순환은

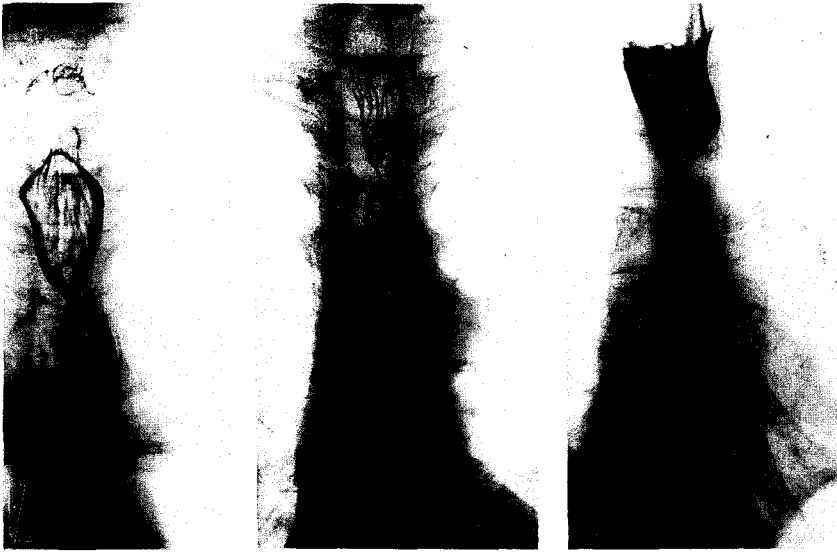


Fig. 1. Preoperative esophagogram: multisegmental irregular stenotic narrowing of esophagus on esophagogram (case 7).

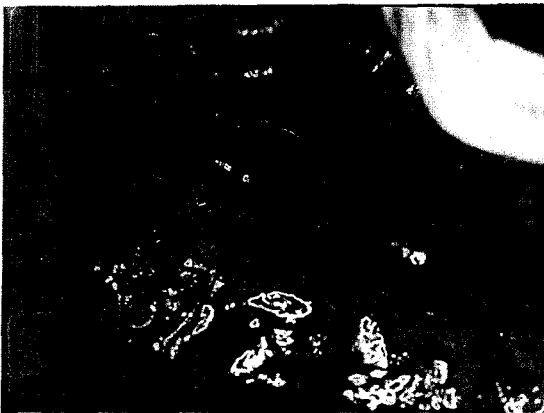

Fig. 2. The microvascular anastomosis was performed to the intercostal vessels (case 7).

도플러 혈류 측정과 식도 내시경을 병용하였으며, 늑간동정맥에 혈관문합을 한 경우는 식도내시경 소견에 의존하였다(Fig. 4). 술후 합병증으로는 이식편 괴사 1례(case 3)가 있었으며 수술 3일째 고열, 흉부X-ray상 증격동비후 소견을 보이고, 혈액검사상 백혈구수가 증가되고, 흉관을 통해 염증성 늑막액이 배액되어 괴사된 공장을 제거하였다. 상부식도는 식도루공을 좌측쇄골위에 만들었고 하부식도는 prolene 3-0으로 연속 봉합하였고 위루조성술을 시행하였다. 수술 결과 정맥문합부의 혈전(venous thrombosis)이 괴사의 원인으로 추정되었다. 환자는 식도 연결 수술을 기다리던 중 술후 6개월째 식

도암 전이 및 호흡부전, 패혈증으로 사망하였다.

경부식도 문합부 누출이 1예 (Case 7) 있었으며 보존적 요법으로 수술 21일째 치유되었다. 이 환자는 48세 여자로서 약 35년전 부식성 화학약품을 삼켜 식도 협착이 발생되었다(Fig. 1). 수차례 식도 확장술(Bougienage)을 시행 받았고, 약 4년전 식도 파열로 응급 우측 개흉술 후 일차 식도 봉합술을 하였다. 식도 내시경 소견상 후두 직하부에서 병변이 시작되어 식도경이 더 진행할 수 없었다. 우측 흉부 절개후 식도를 절제한 후 경부절개를 통해 식도-공장 문합을 하였고, 우측 제 7번 늑간 동맥과 정맥을 공장동정맥과 문합하였다(Fig. 2, 3).

목소리 변성의 1예(case 2)는 경부식도암이 좌측 성대회귀신경을 침범하여 중앙 절제시 회귀신경 절제가 필요하였다. 늑간 동정맥과 연결된 유리 공장의 점막 색깔이 변성된 1예(case 6)는 인공호흡기 사용에 의한 양압호흡 및 흉관에 의한 정맥압박으로 추정되어 수술 1일째 시험개흉 하여 흉관의 위치를 조정하고, 양압호흡을 중단하여 해결하였다. 이식공장 괴사(case 3) 및 문합부위 누출(case 7)을 제외한 5례에서 수술후 7일째 식도 조영술을 시행하였고, 경구 식사가 가능하였다. 추적기간중 1례(case 3)를 제외한 6례에서 정상체중을 유지하였으며, 혈중 알부민(>35g/L)과 혈색소(>12g/dl)으로 영양상태는 정상이었다.

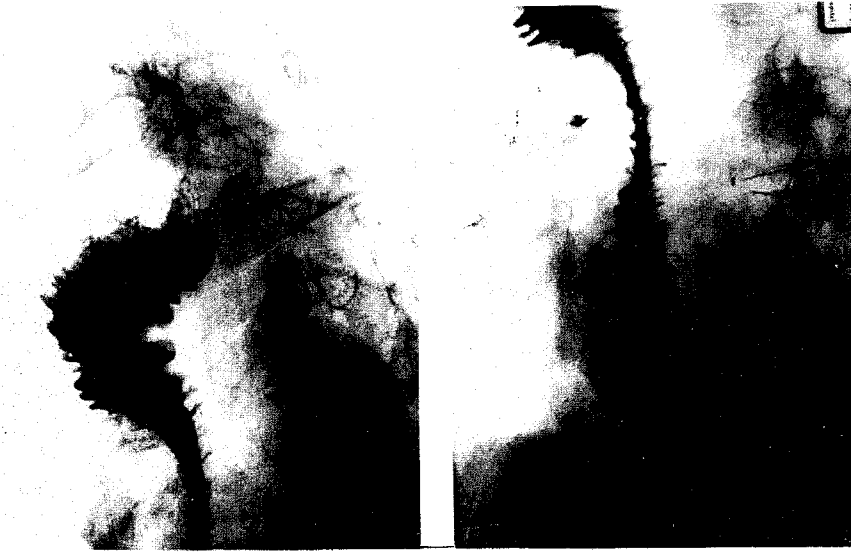

Fig. 3. Postoperative esophagogram shows no evidence of obstruction or passage disturbance (case 7).

Ⅲ. 고 찰

식도암수술후 식도재건술은 소화관의 해부적, 생리적 기능유지가 어렵고, 주변조직으로 암침범의 가능성이 크기때문에 다른 소화기관에 발생된 암보다 수술이 어려운 것으로 알려져 왔다¹⁾. 식도절제 정도에 따라 식도재건술의 방법이 결정되는데, 흉부식도를 보존할 수 있으면 대개는 유경피부피판술이나 위전이술, 유리장이식술을 사용해 식도를 만들어 주었고, 흉부식도를 절제하게 되는 경우에는 위나 대장을 당겨와서 재건해주었다. 흉부 또는 하부식도의 양성질환에서는 식도절제술후 isoperistaltic jejunal interposition이 사용되기도 하였다²⁾. 유리공장이식을 이용한 경부식도 재건술은 1951년 Seidenberg 등이 경부식도암 제거술후 처음 보고하였다³⁾. 그후 1961년 Robert와 Douglas등이 그예를 보고하였으며, 1970년대에 미세수술이 발달함에 따라 자가조직이식이 가능하게 되었고 상부식도재건술도 많이 시행 되었다⁴⁾. 유리공장이식술의 적응증은, 인후부 및 경부식도의 원형절제가 필요하거나, 인후부및 경부식도의 부분절제술후 남은조직으로 봉합이 충분하지 못할경우, 일차수술후 경부식도에 수축(협착)이 온 경우 부식성물질에 의한 경부식도의 협착, 위나 대장을 적절히 재건술로 사용하기 곤란한 경우 등이다. 유리공장이식술의 장점은 한번 수술로 식도재건이 가능하므로 2차수술이 필요없게 되

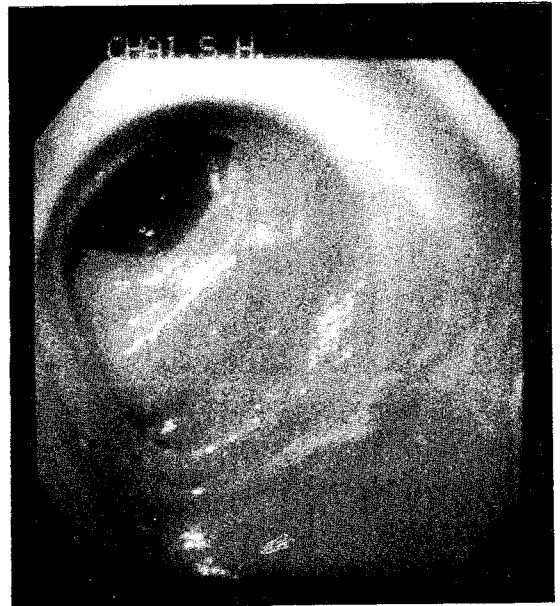

Fig. 4. Postoperative esophagoscopy shows normal grafted jejunum.

고, 수술합병증이 상대적으로 적으며, 수술후 10일 이내에 경구 식사가 가능하고, 근피성형술보다 이식량(tissue volume)이 적으며, 위의 유문과 분문기능이 손실되지 않으며, 술전 술후 방사선 조사에 영향을 받지않는것이다. 유리공장이식술의 단점은 적절히 훈련된 수술팀이 필요하고, 2,3세이하의 어린이에서는 시행할수없고, 순환할 혈관에 혈관질환이 있거나 이식할 공장에 심한유착 또는 장폐색이 있으

면 수술할수 없는점이다⁵⁾.

유리공장이식술의 후유증은 이식된공장의 괴사가 가장 중하며 미세문합(microanastomosis)에 의존하는 수가 많다. 일단괴사가 생기면 빨리 제거하고 상부식도 우회술 및 하부식도봉합, 위루조성술 등을 시행하고 농흉, 종격동염등이 해결된후 식도조형술을 하여야 한다. 괴사의 징후가 있으면 체온이 상승하고 백혈구수가 증가되며 식도경검사상 이식된공장의 색이 보라색이거나 검은색으로 변화되며, 장운동이 소실된다. 또한 공장의 부종으로 이식된 공장내 수액이 차게되면 단순 흉부X선 사진상 종격동염이 증가되고, 늑막삼출액이 보일수있다. 흉관을 통해 배액되는 늑막액의 양상이 갑자기 농으로 바뀌는 경우는 먼저 이식된 공장의 괴사를 의심해야 한다. 식도공장 문합부위의 누공형성도 식도절제술후 중요한 후유증으로 대개 문합부위에 긴장이 유지되거나, 문합시 적절한 시야확보가 어렵거나, 다양한 원인에 의해서 혈류에 지장이 오는 경우가 대부분이다. 적절한 배농술 및 영양공급이(35-45kcal/kg/day, 1.5gm protein/day) 유지되면 80%정도에서 생존가능성이 있다⁶⁾.

연하곤란도 수술후 생길수 있다. 원인으로는 문합부의 협착에 의해서 생길수 있으며 식도 확장술로 효과가 있다. 임파부종(lymph edema)에 의해서도 연하곤란이 생길수 있으나 대개 3개월 이내에 없어지며, Redundant bowel syndrome(이식된 공장이 너무 길고 굴곡되어 음식이나 소화액이 저류되는 것)에 의해서도 연하곤란이 올수 있다⁵⁾.

식도절제술후 유리공장이식은 대개 경부식도에서 시행되어 왔으며 Carlson등은⁷⁾ 역류성 식도염(Reflux esophagitis)에 의한 식도 협착증으로 식도 절제후 대장치환술(colon interposition)을 시행 받은 후 경부식도-대장 문합부위가 분리된(dehiscence of esophagocolonic anastomosis) 환자에서 상부대장의 일부를 절제한후 유리공장의 동정맥을, 제3번 늑연골을 절제한후, 우측 내유동정맥과 연결하였다. 공장의 상부는 피부로 연결된 식도루와 단단 문합하였고 공장하부는 남아있던 대장과 피하층(subcutaneous layer)에서 단단문합하였다.

Gorbunov등은⁸⁾ 14례의 공장전위술(small intestinal tranfer)을 시행하였는데, 장막과 marginal vessels을 절단한후 정맥을 이용하여 혈

관을 연결시키거나, 장막(mesentary)과 marginal vessels은 절단한후 내유동맥과(IMA) 과 외경정맥(external jugular vein)과 연결하여 공장의 길이를 더 늘릴수 있으며, 대장을 사용할 때보다 수술범위가 적고, 공장과 식도의 직경이 비슷하며, 피하층으로 시술하여도 외관상 대장을 사용할때보다 유리하다고 보고하였다.

유리 공장 이식술이 경부 식도암 절제후 식도 재건에 주로 이용되었으나 저자들의 생각으로는 흉부 식도암 절제후 식도 재건시에도 늑간 동정맥을 이용하여 충분히 혈액 공급이 이루어지므로 유리 공장 이식술을 광범위하게 시용할 수 있을 뿐 아니라 식도 전체의 결손이 있는 경우에도 2개의 유리 공장이식을 이용하여 경부 식도 및 흉부식도를 동시에 재건할 수 있을 것으로 사료된다. 그러나 늑간동정맥을 이용하여 식도를 재건할때의 단점으로는 혈관의 폐쇄여부를 관찰할 수가 없어 피관의 생존여부를 즉각 알 수 없다는 것이다. 피관의 생존여부를 즉각 알 수 없어 혈관의 폐쇄시 피관의 소실과 이로 인한 심각한 합병증(농흉, 폐혈증등)을 유발할수 있다는 점이다. 본 교실에서는 피관의 색깔을 관찰하고 합병증을 방지하기 위하여 술후 1일제에 식도내시경을 실시하여 피관의 색깔을 관찰하였다.

IV. 결 론

본 한림의대 성형외과학 교실에서는 식도암 6례, 식도협착 1례의 환자에서, 경부동정맥 또는 늑간동정맥을 이용하여 유리공장이식술을 시행하였으며, 늑간동정맥을 이용하면 흉강내 어느부위의 식도질환이든 유리공장이식술이 가능하다고 판단하기에 문헌고찰과 함께 보고하는 바이다.

REFERENCES

- 1) Mansour KA, Picone AL, Coleman JJ III. : *Surgery for high cervical esophageal carcinoma : experience with 11 patients. Ann Thorac Surg 1990;49:597-602*
- 2) Wright C, Cuschieri A. : *Jejunal interposition for benign esophageal disease. Ann Surg 1987;205:54-60*
- 3) Seidenberg B, Rosenak SS, Hurwitt ES, Som ML :

Immediate reconstruction of the cervical esophagus by a revascularized isolated jejunal segment. Ann Surg 1959;149:162-171

- 4) Roberts RE, Douglass FM : *Replacement of the cervical esophagus and hypopharynx by a revascularized free jejunal autograft. N Engl J Med 1961;264:342-344*
- 5) M.J. Jurkiewicz. Free jejunal graft. In : *Christian E. Paletta. Current therapy in Cardiothoracic surgery. B. C Decker. 1989; 206-209.*
- 6) Wilson SE. Stone R, Scully M, Ozeran L, Berfield JR. : *Modern management of anastomotic leak after esophagogastrectomy. Am J Surg 1982; 133: 95-101*
- 7) Carsol GW. Anderson TM. Galloway JR. Mansour KA. : *Salvage of colon interposition by antethoracic free jejunal transfer. Ann thorac Surg 1994; 56 : 1523-5*
- 8) Gorbunov GN, Marinichev VL, Volkow ON, et al. : *Microvascular reconstruction of the esophagus with pedicled small intestine. Ann Plastic Surg 1993;31:439-42.*