



**A** 인상채득시 압력을 얼마만큼 주느냐의 따라서 non pressure (anatomic, mucostatic) selective pressure, pressure 3가지 방법으로 분류할 수 있다. 그러나 임상적으로 적용하는 방법 중 가장 많은 논란의 대상이 되고 있는 것은 mucostatic(anatomic) impression과 functional impression이라 하겠다.

**Q : 의치상을 포함하는 가철성 보철의 인상채득시 mucostatic(anatomic) impression과 Functional impression과의 차이가 무엇이며 어떤 인상방법이 좋은 방법인지 알고 싶습니다.**

### 1. 인상방법의 분류

#### 1) Mucostatic impression

이 술식의 주창자들은 mucosa는 액체와 같은 성질을 가져서 압력이 가해지면 모든 방향으로 전달한다고 믿으며 mucosa는 compression이 되지 않고 단지 변형되거나 전위된다고 본다. 그래서 mucostatic base는 수직압이 가해졌을 때 그 움직임이 없다고 본다. 그래서 residual ridge부위를 압력이 전혀 가해지지 않은 해부학적인 상태로 인상을 채득하려는 방법이다. 그러나 실제로는 완벽한 non pressure(mucostatic) impression은 불가능하며 minimal pressure impression technique이

라고 보는 것이 일반적인 견해이다. 주로 viscosity가 적은 ZOE paste를 이용하여 인상채득을 한다.

#### 2) Functional impression technique

이 술식의 주창자들은 기능하중을 받으면 의치의 base에 의해서 mucosa가 compression이 되며, 의치를 장착했을 때 사람은 수분마다 계속적으로 침을 삼키기 때문에 음식을 씹지 않아도 교합압이 가해져 mucosa가 눌리게 되어 어느 정도 눌린 상태에 있게 된다고 믿는다. 그래서 보철물이 기능하중을 받았을 때 의치상 밑의 연조직이 눌리는 정도와 같은 양의 눌린상태로 인상을 뜨려는 방법이다. 이 방법은 많은 경험에 의존하여 개발된 방법이며 이 인상방법은 조직이 견딜 수 있는 범위 내에서 아주 많은 종류의 기능인상방법이 있다. 다양한 인상방법이 있는 것과 마찬가지로 다양한 viscosity를 갖는 인상제로 인상을 뜬다.

### 2. 인상방법의 선택

어떤 방법이 우수한 방법인지를 말한다는 것은 어려우며, 기능인상을 채득하는 치과의사들의 숫자적으로 많다고 볼 수 있다. 그러나 두가지 방법을 주장하는 치과의사들 모두가 많은 환자에서 좋은 결과를 보고하고 있다. 또한 어떤 치과의사들은 증례에 따라서 이 두가지 인상방법을 선택적으로 사용하기도 한다. 잘 하기만 한다면 두



**신상원**  
고대구로병원 치과

가지 방법 다 옳다고 볼 수 있으며, 즉 다시 말하면 두가지 이론에 의한 의치상에 의해 잔존치조계에 압력을 가지는 것이 대부분의 환자의 적응 범위내에 속하기 때문에 환자가 편안하게 느낄수 있는 것이며, 서로가 옳다고 주장할 수 있는 근거가 있다고 본다(그림 1. 참조). 결론적으로 말한다면 얼마나 좋은 이론을 따른다는 것보다 환자 진료시 얼마나 잘 시행하느냐가 더욱 중요하다고 하겠다.

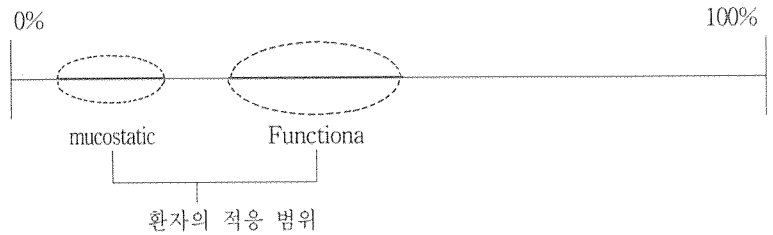


그림 1. 인상방법에 따른 의치상에 의해 mucosa가 compression 되는 (눌리는)정도.



그림1을 보면 상악 우측 1번을 사고로 상실한 경우인데 픽스처의 방향이 인접치에 비하여 순


둘째, 임프란트의 위치선정에 있어서도 다소 3번치아쪽으로 다가갔기 때문에 1번과의 공간처리가 문제가 된다.

셋째, 2번순측에 함몰된 치조골 주위에 Membrane 처리나, Connective tissue graft 등의 술식을 통하여 인접 치은과 형평을 맞추도록 하였어야 했다.

넷째, 싱글 임프란트에 Angulated Abutment를 쓰는 경우의 antirotation을 가지는 구조가 없기 때문에 wing을 설치하게 된다(그림 2).

다섯째, Abutment가 구부러지는 순측에 티타늄색이 보이므로(그림 3) 이것을 감추기 위하여서는 wax-up시에 skirt를 만들어야하는 문제점 등이 있다(그림 4).

## Q : 상악전치부 임프란트 보철 수복시 특히 상악 싱글 임프란트에 발생하는 보철적인 문제점은?



조성암

경북대학교 치과대학 보철학 교실

측으로 경사져있어 Angulated abutment를 사용하였다.

첫째, 사진에서 임프란트 지대치 하방으로 순측 치조골의 상실이 보인다. 이런 경우 1차 수술할 당시에 대합치아인 하악 2번치아의 Incisal edge로 drill의 방향을 잘 조준하여 drilling하는 것이 바람직하였다.