


하악에 2개의 견치만 남아 있는 경우에 어떠한 보철치료술식이 좋은 치료방법입니까?



고대구로 병원 치과
과장 신상완

문) 그림 1 처럼 하악에 2개의 견치만 남아 있는 경우에 어떠한 보철치료술식이 좋은 치료방법입니까?

답) 부분무치악의 경우에는 보철치료 술식은 아주 다양한 치료방법이 있습니다. 양쪽 하악 견치만 남아있는 경우에는 가철성 보철물에 의한 치료방법은 다음과 같이 분류할 수 있겠다.

첫째, 가철성 국소의치에 의해서 회복하는 방법

- 1) 양측 견치를 이용한 clasp partial denture.
- 2) Bridge Bar등을 이용하여 두개의 견치를 splinting 한 후 clasp partial denture.
- 3) 양측 견치를 splinting한 후 attachment를 이용한 removable partial denture.

둘째 Overdenture 방법

- 1) 양측 견치를 근관치료후 치아경부에서 치은 상방 1mm정도 높이로 치아를 절단하고 canal opening 부위를 아말감 충전해주거나 magnetic attachment를 달아준 후 overdenture(그림 2a,b)
- 2) 양측견치 근관치료후 metal coping을 해준후 overdenture
- 3) metal coping에 stud 혹은 bar attachment를 달아준 후 overdenture(그림 3a,b)

셋째, 양쪽 견치를 발거후 complete denture (그림 4)

위에서 보는 바와 같이 다양한 7가지 종류의 치료방법이 있으며 이런 치료방법의 선택시 1) 시대치의 치주건강도, 2) 잔존치료제의 건강도, 3) 대합치 상태 및 저작압등을 고려해서 결정되어야 한다고 본다.

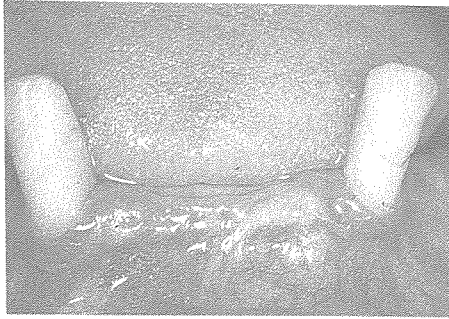

그림1

그림 1. 양측하악 견치만 남아있는 경우

그림 2 a 근관치료후 amalgam filling한 경우

b 근관치료후 magnetic attachment를
달아준경우

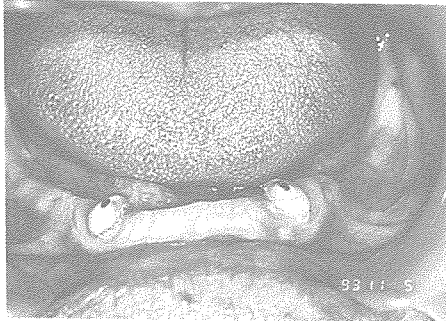


그림2a.

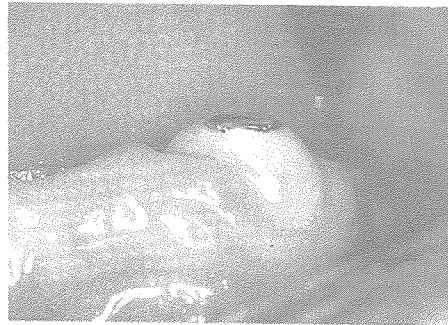

그림2b.




그림3a.




그림3b.

그림 3 a gold coping에 stud attachment를
달아준 경우

b gold coping에 bar attachment를
달아준 경우

그림 4. 양측하악 견치를 발거한 경우

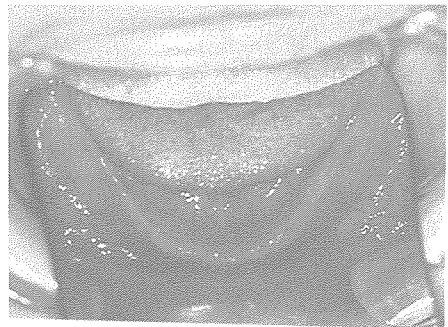

그림4