

부분 무치악 환자의 골유착성 임플란트 보철수복에 관한 임상연구

연세 대학교 치과대학 보철학 교실
영동 세브란스 병원
한 종현 이 병구

1. 서 론

Bräemark^{1,2)}이 골유착 개념하에 치근형 titanium 골내 임플란트를 완전 무치악 환자의 보철수복에 이용하여 성공적인 결과를 보고한 이후 이러한 고정성 의치 치료 술식을 안정된 치료 방법으로 받아들여지고 있다.

치근형 골내 임플란트의 이용 범위는 초기에는 완전 무치악 환자의 수복에서 시작되었으나 단일 치아 수복을 포함한 부분 무치악 환자의 보철 치료로 점차 확대되고 있는데 이것은 전체 성인 인구 중 부분 무치악 환자가 차지하는 비율과도 상관관계가 있다고 할 수 있다. 미국

NIDR³⁾(National Institute of Dental Research)의 조사에 따르면, 미국 성인 인구의 약 15%인 2천만명이 한 악궁 이상이 완전 무치악 상태이며, 약 30%의 성인이 편측 이상의 후방 유리단 부분 무치악 상태임이 보고된 바 있다. 또 이러한 후방 유리단 부분 무치악으로의 전환은 사회적 활동이 왕성한 35세~54세 사이에서 일어난다고 하였다. 따라서 임플란트를 이용한 부분 무치악의 보철 치료에 대한 관심은 당연하다고 할 수 있다. 이와같은 부분 무치악의 보철 치료 방법은 임플란트에 의해서만 지지를 얻는 것과 자연치와 임플란트에 의해서 지지를 얻는 고정성 보철물들로 나눌 수 있다.

그러나 부분 무치악 환자의 경우는 완전 무치악 환자와는 달리 고려되어야 한다^{4,5)}. 즉 완전 무치악의 경우보다 악궁의 후방부에 임플란트를 식립하게 됨에 따라 하치조관이나 상악동과 같은 해부학적 구조물로 인하여 길이가 짧고 적은 수의 fixtures를 선택하여야 하는 경우가 많고, 전방부보다 더 강한 교합력이 가해지며, 잔존 자연치의 치주 병원균에 의한 임플란트 식립부위의 감염의 가능성이 높다. 따라서 이상의 조건을 충분히 고려한 임플란트 시술을 하여야겠다.

1980년 Ericsson⁶⁾이 최초로 부분 무치악 환자에 대한 치근형 골내 임플란트의 임상 보고를 한 이후로 완전 무치악 환자에서와 같은

높은 성공률을 나타내고 있는 바, 1990년 이래로 본 병원 치과에서의 치근형 골내 임프란트를 이용한 부분 무치악 환자 수복 증례들을 대상으로 비록 단기간이지만 계속 관찰을 통한 임상 결과를 타 보고와 비교하고 문제점들을 동료 의사들과 함께 나누고자 이를 보고하는 바이다.

II. 연구 대상 및 방법

가. 연구 대상

1990년 3월부터 1993년 12월 사이에 영동 세

Table 1. Study Population (N=59) ; Age in years

Sex	N*	Mean	Range
Male	32	32.7	15~57
Female	27	40.3	21~70
Total	59	36.2	15~70

* Number

Table 2. Type of Fixtures used in Patients

A. Steri-Oss(Denar)

Location	Diameter (mm)	3.25*		3.5		3.8		3.8HL※		4.0		4.5HL※		Total	
		N#	F@	N	F	N	F	N	F	N	F	N	F	N	F
Mx	Male	3	0	2	1	10	5	12	1	3	0	0	0	30	7
	Female	0	0	3	1	5	0	3	0	1	0	0	0	12	1
Md	Male	1	0	2	0	18	7	3	0	0	0	0	0	24	7
	Female	0	0	1	0	18	0	7	0	0	0	2	0	28	0
		4	0	8	2	51	12	25	1	4	0	2	0	94	15

B. 3i(Implant Innovations)

Location	Diameter (mm)	2.9		3.75		4.0		Total	
		N	F	N	F	N	F	N	F
Mx	Male	1	0	4	1	1	0	6	1
	Female	2	0	14	2	0	0	16	2
Md	Male	0	0	12	0	3	0	15	0
	Female	3	1	16	1	2	0	21	2
		6	1	46	4	6	0	58	5

*Cylinder type
 ※Hex Lock System
 # Number
 @Failure

브란스 병원 치과에서 치료받은 59명의 단일 치아 상실을 포함한 부분 무치악 환자를 대상으로 하였다. 59명의 환자중 여자는 27명 이었고, 연령 분포는 15세에서 70세(평균 36.2세)였다.(Table 1) Bråemark의 osseointegration technique에 의하여 상악골에 64개, 하악골에 88개 등 총 152개의 치근형 골내 임프란트를 식립하였으며, 사용된 fixtures의 종류는 Steri-Oss Implant System(Yorba Linda, CA. U.S.A.)의 fixture 94개, Implant Innovations(West Palm Beach, Florida, USA)의 Bråemark type fixture 58개를 사용하였다.(Table 2)

총 152개의 fixtures중 후방 유리단 부분 무치악 상태인 Kennedy 분류 제 I, II급에 해당하는 것은 76개로 32개의 보철물을 지지하였으며, Kennedy 분류 제 III, IV급에 해당하는 것은 56개로 39개의 보철물을 지지하였고, 71개의 보철물 중 24개는 단일 치아 수복을 위한 것이었으며 7개는 치아-임프란트 지지 고정성 국소의치로 제작되었다.(Table 3)

Table 3. Distribution of Located Implants and Connected Prosthesis

Location	Diameter (mm)	I or II			III or IV			
		F#	P*	F/P	F	P	F/P	
Mx	Male	7	3	2.3		21	14	1.5
	Female	13	6	2.2		12	7	1.7
Md	Male	22	9	2.4		10	8	1.3
	Female	34	14	2.4		13	10	1.3
		76	32	2.4		56	39	1.4

*Kennedy classification #Fixture ※Prosthesis

Table 4. Success Rates

		Location	No.	F	Success Rate(%)	
Implant	before	Mx	64	11	82.8	86.8
	prosthesis	Md	88	9	89.8	
	after	Mx	53	1	98.1	99.2]
	prosthesis	Md	79	0	100	
	cumulative	Mx	64	12	31.3	86.2
	Md	88	9	89.8		
Prosthesis		Mx	80	1	96.7	98.6
		Md	41	0	100	

모든 보철물은 금 합금으로 제작되었고 교합 면은 모두 금 합금으로 형성하였으며 71개의 보철물 중 1개는 가철성 국소의치와 4쌍(8개)는 임플란트 지지 고정성 국소의치끼리 교합이 되었고, 나머지 62개는 자연치 또는 고정성 국소의치와 교합이 되었다.

한편, 상기 59명, 152개의 fixtures 중 37명, 75개의 fixtures를 대상으로 하여 지대치 연결 12개월후의 임플란트 주변 치조골 소실량을 계측하였다.

나. 연구 방법

모든 환자를 보철물 장착 후 1개월까지는 1~2주 간격으로, 이후에는 3~6개월 간격으로 계속 관찰 하였다. 모든 환자에서 보철물 장착 후 최소 6개월의 계속 관찰 기간을 가졌으며, 그 평균 기간은 16.2개월 이었다. (표 4)

매 내원시 환자의 구강 위생 관리 상태를 포함한 임플란트와 자연치 주위의 치주점막 상태, 보철물의 안정도(stability), 교합 관계등을 확인하였고, 3개월 이후엔 치근단 방사선 촬영을 통해 치조골 소실 정도 및 골과 임플란트의 계면 상태를 관찰하였다.

성공의 평가는 다음을 기준으로 하였으며 보철물 design에 대한 환자의 만족도는 제외하였다.

1. 보철물에 수평력을 가했을 경우와 보철물을 제거한 상태에서 각각의 abutment에 두 개의 치경 손잡이로 수평력을 가했을 때 각각 동요도가 없어야 한다.
2. 표준형 방사선 사진상에서 골과 임플란트의 계면에 방사선 투과상이 없어야 한다.
3. 기능시 동통이나 불편감이 없어야 한다.

이상의 3가지 조건을 동시에 만족하는 경우를 성공으로 삼았으며 기준항 1의 경우 동요가 있어도 fixture의 동요가 아닌 보철물의 나사 풀림에 의한 동요인 경우에는 나사를 다시 조이고 교합조정 시행 후 계속 관찰을 통해 보철물의 안정도가 확인된 것은 성공으로 간주하였다. 수술 후 적절한 치유 기간 후에 임플란트의 동요가 명백한 경우와 계속 관찰 동안의 명백한 동요도가 있는 경우와 어떤 이유로든 보철물 장착 전에 임플란트를 제거한 경우는 실패로 하였고 임플란트 식립 후 계속 관찰이 되지 않는 환자들도 실패로 간주하였다.

성공률은 성공한 임플란트(보철물)의 수를 전체 임플란트(보철물)의 수로 나눈 뒤 100을 곱한 백분율에 의해 산출하였다.

임플란트 주변 치조골 소실량은 임플란트 지대치 연결시를 기준으로 12개월 후 채득한 구내 표준 방사선상을 1/1,000mm까지 측정 가능한 Micrometer (MITUTTOYO Mfg. Co. Ltd. Japan)를 이용하여 각 임플란트의 근원심 지대치 연결부위로부터 치조골 접합부 최상방까지의 거리를 측정하여 얻은 근원심 소실량의 평균값으로 하였다. 한편 측정값은 각 방사선상의 측정오차를 감안하여 임플란트 나사를 기준으로 방사선상과 실측비를 얻어 비례식으로 환산하였다.

Ⅲ. 연구 결과

가. 임플란트 및 보철물의 성공률

총 152개의 fixtures중 21개가 실패하여 임플란트의 성공률은 86.2%(상악 81.3%, 하악 89.8%)를 나타내었다.(Table 4) 보철물 장착 이전에 실패한 20개 중 19개는 골유착의 실패로 인해 제거된 것이고, 1개는 fixture 식립 후 계속 관찰이 되지 못한 것이다. 이로인해 7개의 보철

Table 5. Alveolar bone Loss during First 12 Months

	Mx	Md
N*	30	45
Mh	1.536	1.470

* Number of study population
h Mean value (mm)

물은 치아-임플란트 지지 고정성 국소의치 형태로 수복되었다.

보철물 장착 이후에는 자연치와 연결한 보철물에서 1개의 fixture만이 방사선 투과상을 나타내 실패로 간주되었고 나머지는 모두 정상적인 기능을 수행하고 있어 99.2%의 보철물 장착 후 임플란트 성공률 및 98.6%의 보철물 성공률을 나타내었다.(Table 5)

자연치와 연결한 7개의 보철물 중 성공한 6개의 보철물에 있어서는 자연치 및 임플란트 모두에서 특이한 사항은 관찰되지 않았다.

나. 임플란트 주변 치조골 소실량 계측

지대치 연결 12개월 후의 치조골 소실량을 계측한 결과 상악 1.536mm, 하악 1.470mm의 평균값을 얻었다.(Table 5)

다. 보철물 장착 후 합병증(complication)

모두 15명의 환자에게서 문제가 발생하였다. 이중 abutment screw 및 gold screw를 포함한 나사풀림 현상이 가장 높은 빈도를 나타내었고, cement retained type의 보철물 경우 cement wash-out이 그 다음 순위를 차지하였다. 2명의 환자에 있어선 fixture와 abutment의 계면과 인접한 연조직으로부터 누관(fistula)이 형성되기도 하였다. 그외 screw hole을 채운 resin filling body가 탈락된 경우, 환자의 발음문제로 인해 보철물을 재 제작한 경우, 보철

Table 6. Complications After Prosthesis

Rank	Complication	Number
1	screw looseness	5
2	cement washout*	3
3	fistula formation	2
4	etc	5

* cement retained type

물의 resin facing이 파절된 경우등이 있었다.(Table 6)

IV. 총괄 및 고찰

1986년 Ericsson등⁶⁾이 10명의 부분 무치악 환자에게 41개의 Bråemark implant를 식립한 뒤 자연치와 연결하여 6개월에서 30개월까지 관찰한 뒤 실패가 없었음을 보고한 이래로 부분 무치악 환자에 대한 임플란트 이용 증례 보고들이 계속 되었다. Van Steenberghe⁷⁾는 38명의 부분 무치악 환자에 133개의 Bråemark implant를 식립하여 보철물을 장착한 뒤 6개월에서 36개월 간 계속 관찰하여 하악골에서는 92%, 상악골에서는 87%의 성공률을 보고하였고, 실패한 12개의 fixture 중 9개는 보철물 장착 전에 골유착의 실패로 제거하였다고 한다. Jemt등⁸⁾은 111명의 환자를 대상으로 448개의 임플란트를 1년에서 5년간, 평균 2.5년의 계속 관찰 기간을 통하여 상악골에서 94%, 하악골에서 99%의 성공률을 보고하였다. 가장 광범위한 연구는 Kirsch와 Mentag⁹⁾에 의해 이루어졌는데 623명의 환자에 식립된 1283개의 IMZ implant를 7.5년간 계속 관찰한 결과, 23개가 실패되고 98%의 전체 성공률을 얻었음이 보고되었다. 가장 최근의 보고로는 154명의 환자에 521개의 임플란트를 식립하여 197개의 임플란트 지지 고정성 국소의치를 장착한 뒤 3년간 계속 관찰하여 보철물의 성공률 94.8%, 임플란트의 성공률 93.9%를 보고한 Gunne등¹⁰⁾의 연

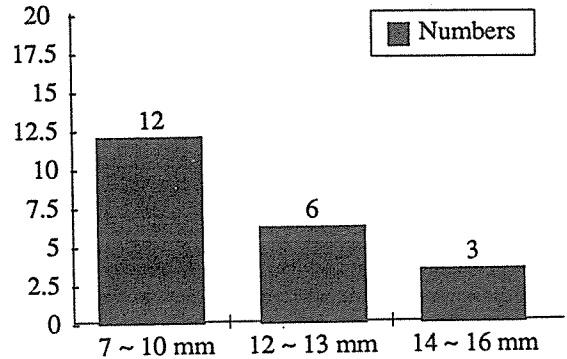


Figure 1. Length of Failed Fixture (n = 21)

구를 들 수 있겠다.

이상의 여러 보고와 비교하였을 때 본 연구의 임플란트 성공률 86.2%는 다소 낮지만 보철물 장착 후 성공률은 약 99%로서 좋은 결과를 나타내었다. 이는 대부분의 실패가 보철물 장착 전에 발생한다는 과거의 보고^{1,7)}와 일치함을 보여주었다.

실패한 21개의 fixtures를 분석해 보면 상악에서 12개, 하악에서 9개였고, 길이별로는 10mm 이하의 fixture가 12개로 실패의 57.1%를 차지하였다.(Figure 1)

이와같이 짧은 fixture의 높은 실패율은 Van Steenberghe등¹¹⁾, Friberg등¹²⁾도 보고를 했으며 이는 fixture 식립시의 외과적 오류도 한 원인이 될 수 있겠지만 골질(quality) 및 골의 양(quantity)이 골유착을 얻는데 가장 기본적인 요건중의 하나임을 보여주는 결과라 하겠다. 실제로 Jaffin과 Berman¹³⁾에 의하면 얇은 피질골(cortical bone)과 강도가 약한 수질골(trabecular bone)을 갖는 type IV의 골에서 35% 실패가 있었고, John등¹⁴⁾은 type IV 골의 경우 경우 보철물 장착 후 1년 이하에서 57개의 fixtures중 16개(28%)가 실패하였다고 보고한 바 있다. 저자의 경험으로도 실패의 대부분의 경우가 골질이 좋지 못한 type IV에서 일어났으므로 세심한

환자의 선택과 식립시 보다 확실한 초기 고정이 무엇보다 중요하다고 하겠다.

그러나 Fugazzotto¹⁵⁾은 513개의 fixtures를 type IV골에 식립하여 0~60개월까지 관찰한 결과 95.7%의 성공률을 보고한 바 있다. 이들은 초기 고정을 위하여 bicortical stabilization의 외과 기술과, 나사형보다는 cylinder형이 해면질 골에 외력을 덜 주기 때문에 초기 고정에 유리하다고 추천하고 있다. Saadoun과 LeGall¹⁶⁾도 유사한 보고를 한 바 있다.

최근 Nobelpharma에서는 종래의 self-threading 형에서 fixture cutting edges의 design을 달리한 Mark II¹⁷⁾를 개발하여 이미 성공률이 우수한 임상 결과를 얻었으며, 그 내용이 곧 발표될 예정이다. 이들은 이 fixture의 날카로운 예각의 칼날이 임플란트 주위의 골에 위대한 손상을 덜 주면서 안정된 초기 고정을 얻을 수 있기 때문이라고 하였다.

Fixture 주변의 골 흡수 측정은 임플란트의 성공을 평가하는데 있어 중요한 요소중의 하나라고 생각된다. 성공의 기준은 보철물 장착 후 첫 해동안 1.5mm이하의 주변골 흡수를 보여야 하며, 첫 해 이후에는 매년 0.2mm이하의 골 흡수와 임플란트 길이의 1/3까지의 골 흡수를 허용 한계라고 할 수 있다. 매년 0.2mm이하의 흡수는 원래 1986년 Albrektsson¹⁸⁾에 의하여 제시된 것이며, 미국과 유럽의 Consensus Conferences in Periodontology¹⁹⁾에서 성공률 평가의 기준으로 채택이 되었다. 각각의 임플란트 주위의 골 흡수를 정확히 측정하기는 매우 힘들며, 방사선 사진은 오차를 일으킬 수 있다. 따라서 controlled measurement로 연속적으로 적어도 100개 이상의 임플란트를 가지고 평가가 되어야 한다. 본 연구에서는 방사선 사진의 오차를 줄이기위해 연구 대상자의 방사선 촬영시 한 사람의 조사자가 계속적으로 지대치에 직각이 되도록 노력하였다. 본 연구의 상악

1.536mm, 하악 1.470mm의 소실량은 전술한 기준치 1.5mm과 거의 일치하는 값이며, 상악이 하악보다 소실량이 많음은 Ahlquist²⁰⁾의 보고와 일치하였다.

이같은 초기 골 소실의 원인으로 Haraldson²¹⁾은 변연부의 countersinking 부위에 응력이 집중되어 적절한 변연골 재 형성이 방해받은 탓이라고 하였고, Bråemark 임플란트와 Steri-Oss 임플란트의 유한 요소법적 연구^{22,23)}에서 응력은 두 임플란트 모두 경부에 집중됨이 보고되었다. 또 Adell등은 응력 집중의 원인들 외에 임플란트의 지대치 연결 수술시 골막 이개나 치조골 제거와 같은 손상이 또다른 원인이라고 하였다.

한편 본 교실의 정등²⁴⁾의 43명의 부분 무치악 환자에 식립된 88개의 임플란트를 대상으로 하여 초기 1년간 치조골 소실 및 골 밀도의 변화를 관찰한 연구는 1년간 소실량의 50%를 넘는 급격한 골 흡수가 초기 3개월내에 일어났으며 임플란트의 첫번째 thread부위에서 안정되었고, 1년간의 골 밀도 변화 관찰에서 임플란트 thread 주변골의 변화는 관찰할 수 없었고 변연골의 골 밀도 감소와 그 후 흡수된 새로운 치조골능 부위의 골 밀도는 증가했으며 골 밀도 변화에 관한 연구는 보다 장기적인 연구가 필요함을 보고하였다.

본 연구에서 보철물 장착 후의 문제점으로 가장 높은 빈도를 나타낸 것은 나사풀림 현상으로서 모두 5명의 환자에 있어서 6개의 보철물에 발생했다. 1992년 Jemt²⁵⁾이 127개의 임플란트 지지 고정성 국소의치를 대상으로 한 연구결과에 의하면 상악에서는 49%, 하악에서는 21%의 나사풀림이 관찰되었고 최종적인 조임후에도 상악에선 13.6%의 보철물에 나사풀림이 계속 관찰되었다고 한다. 이같은 나사풀림의 원인으로 26, 27)는 (1) 불완전한 조임 (2) 보철물의 적합도 불량 (3) component간의 적

합도 불량 (4) 과도한 하중 (5) screw design (6) 골의 탄성등을 들 수 있겠다. 따라서 나사 풀림 현상을 줄이기 위한 기본적인 임상적 접근 방법으로는 보철물의 passive fit을 얻기 위해 인상재와 석고 모형재의 변형을 최소화하는 가운데 인상 채득과 작업 모형을 제작한 뒤 정밀하게 제작된 component를 사용하여 보철물을 완성하도록 하고 구강내에서 직접 확인 후 필요하면 납착을 시행하여야겠고, 완성된 보철물은 적절한 preload를 가하여 나사를 조이는 것이 필수적이라 하겠다.

한편 Gunne등¹⁰⁾의 보고에서 2개의 임프란트에 이해서만 지지되는 보철물에서 나사풀림등의 문제 발생률이 높음을 지적했듯이 본 연구에서도 나사풀림 현상은 1개 혹은 2개의 임프란트에 의해 지지되는 보철물에서 모두 일어났다. 따라서 나사풀림 현상의 방지 및 하중의 적절한 분산을 위해서도 가능하면 3개 이상의 임프란트를 통해 지지되도록 하는 것이 바람직하겠다. 또한 보철물의 design에 있어서도 cantilever (근원심 또는 협설측으로)의 양이 너무 과도하지 않도록 해야하며 적절한 교합조정을 통해 과도한 하중이 가해지지 않도록 해야 하겠다. 본 연구에 있어서의 나사풀림 현상은 대개 교합조정 후 안정화되는 것을 볼 수 있었고, cement retained type 보철물에서의 looseness도 교합조정 후 안정되는 것으로 보아 교합간섭이 없는 적절한 교합 형성이 중요함을 확인시켜 주었다.

2명의 환자에서는 보철물 장착 각각 2개월, 5개월 후 fixture와 보철물의 계면 부근의 연조직으로부터 누관이 형성되었으나 보철물 제거 후 조심스럽게 소파술을 시행하고 항생제를 투여하자 소멸됨을 관찰 할 수 있었다. 두 환자 모두 구강 위생 상태는 양호했으며 보철물 장착시 fixture와 보철물과의 사이에 연조직이 개재되어 염증 변화를 일으킨 결과가 아닌가 싶다.

임프란트 지지 고정성 국소의치로 치료 계획을 세웠던 7개의 보철물은 일부 fixture의 골유착 실패로 말미암아 자연치와 연결한 치아-임프란트 지지 고정성 국소의치 형태로 변경되었다. 자연치와의 연결 방식은 tube & screw attachment로 연결한 것이 1개, telescopic type으로 연결한 것이 5개, tube & screw attachment와 telescopic type으로 고립 지대치 상태인 임프란트와 근원심의 자연치를 연결한 것이 1개였다. 이중 임프란트를 고립 지대치로 하여 자연치와 연결한 것은 보철물 장착 5개월 후 특별한 증상은 없었지만 치근단 방사선 촬영 결과 임프란트 주위에 방사선 투과상이 나타났으나 나머지 6개의 경우는 여러 연구자들이 보고^{6,28,29,30,31)}한 자연치의 침강, 치조백선의 비후, 치조골의 흡수, 임프란트 주위의 방사선 투과상등이 관찰되지 않는 등 양호한 상태를 보였다.

비록 적은 수와 짧은 기간의 치험 예이긴 하지만 치주 상태가 건강한 자연치와 임프란트를 연결할 때 보철물을 언제든지 회수할 수 있는 rigid type으로 연결하는 것도 고려해 볼만한 가치가 있다고 사료된다.

한편, 24개의 보철물은 1개의 임프란트에 의해서만 지지되는 단일 치아 수복 증례로서 실패한 것은 없었다. Jemt등³²⁾은 107개의 단일 치아 수복 임프란트 중 2.8%인 3개만이 보철물 장착 1년 후 상실되었음을 보고하였고, Schmitt등³³⁾은 1.4년에서 6.6년까지 평균 2.9년의 계속 관찰을 통해 연구 대상인 40개의 임프란트가 모두 성공적으로 기능을 수행하고 있음을 보고하였다.

Laney등³⁴⁾은 3년간의 계속 관찰을 통해 97.2%의 단일 치아 수복 성공을 보고했고, Ekfeldt등³⁵⁾은 93개 중 단 2개만이 실패했음을 보고하였다. 그러나 나사풀림의 빈도가 높은 것이 문제점 중의 하나로 지적되었는데 Ekfeldt등³⁵⁾은 43%의 abutment screw에서 나사풀림이

있었다고 보고하였다.

한편, 부분 무치악 환자에게 임프란트 식립시 해부학적 구조와 불량한 골질 및 골양으로 짧은 fixture와 적은 수의 fixture를 선택할 수 밖에 없어 발생되었던 문제점들이 최근 4.5mm, 5.0mm의 직경이 큰 fixture의 이용³⁶⁾과 self-threading (Mark II, Nobelpharma AB)¹⁷⁾식이면서 식립시에 주변골에 손상을 최소로 줄여 초기 고정을 얻을 수 있는 외과적인 기술의 개발로 상당 부분 해결되고 있는 중이다.

이상의 연구결과를 볼때 임프란트를 이용한 부분 무치악 환자의 수복은 완전 무치악 환자에서와 같이 성공적인 치료 술식으로 받아들여 질 수 있다고 생각되나 치료에 앞서 보다 정확한 환자의 선택과 임프란트의 초기 고정이 가장 중요하다고 생각되며 보다 장기적인 계속 관찰이 필요하리라고 사료된다.

V. 결 론

1990년 3월부터 1993년 12월 사이에 영동 세브란스 병원 치과에서 치근형 골내 임프란트를 이용하여 치료받은 59명의 부분 무치악 환자를 계속관찰하여 다음과 같은 결론을 얻을 수 있었다.

1. 총 152개의 임프란트를 11개월에서 55개월까지 계속관찰한 결과 86.2%(상악 81.3%, 하악 89.8%)의 임프란트 성공률을 나타내었다.
2. 보철물 장착 후 6개월에서 37개월까지 계속 관찰한 결과 99.2%의 보철 후 임프란트 성공률 및 98.6%의 보철물 성공률을 나타내었다.
3. 실패한 fixtures중 10mm이하인 것이 12개로 57.1%였으며, 하나를 제외한 나머지가 보철물 장착전에 실패를 하였다.

4. 지대치 연결 12개월 후 상악 1.536mm, 하악 1.470mm의 임프란트 주변 치조골의 소실이 있었다.
5. 보철 후 유지 나사 풀림 현상이 가장 빈번하였으며, 모두 2개 이하의 임프란트에 의하여 지지되는 보철물에서 발생하였다.

참 고 문 헌

1. Adell R, Lekholm U, Rockler B, Br emark P-I : A 15-year study on osseointegrated implants in the treatment of the edentulous jaw. *Int J Oral Surg* 1981;10:387~416
2. Adell R, Ericsson B, Lekholm U, Br emark P-I, Jemt T. : A long-term follow-up study of osseointegrated implants in the treatment of totally edentulous jaws. *Int J Oral Maxillofac Implants* 1990; 5:347~359
3. Meskin LH, Brown LJ : Prevalence and patterns of tooth loss in the U.S. employed adult and senior populations. *J Dent Educ* 1988;52:686~691
4. Pylant T, Triplett RG, Key MC, Brunsvold NA : A retrospective evaluation of endosseous titanium implants in the partially edentulous patient. *Int J Oral Maxillofac Implants* 1992;7:195~202
5. Newman M, Flemmig T : Periodontal considerations of implants and implant associated microbiota. *J Dent Educ* 1988;52:737~744
6. Ericsson I, Lekholm V, Br emark P-I : A clinical evaluation of fixed-bridge restorations supported by the combination of teeth and osseointegrated titanium implants. *J Clin Periodontol* 1986;13:307~312
7. Van Steenberghe D : A retrospective multicenter evaluation of the survival rate of osseointegrated fixtures supporting fixed partial prostheses in the treatment of partial edentulism. *J Prosthet Dent* 1989;61:217~222

8. Jemt T, Lekholm U, Adell R : Osseointegrated implants in the treatment of partially edentulous patients : A preliminary study on 876 consecutively placed fixtures. *Int J Oral Maxillofac Implants* 1989;4:211~217
9. Kirsch A, Mentag P : The IMZ endosseous two phase implant system : A complete oral rehabilitation treatment concept. *J Oral Implantol* 1986;12: 576~589
10. Gunne J, Jemt T, Linden B : Implant treatment in partially edentulous patients : A report on prostheses after 3 years. *Int J Prosthodont* 1994;7:143~148
11. Van Steenberghe D, Lekholm U, Bolender C, Folmer T, Henry P, Herrmann I et al. : The applicability of osseointegrated oral implants in the multicenter rehabilitation of partial edentulism : A prospective study on 558 fixtures. *Int J Oral Maxillofac Implants* 1990;5:272~281
12. Friberg B, Jemt T, Lekholm U : Early failures in 4,641 consecutively placed Br earmark dental implants : A study from stage 1 surgery to the connection of completed prostheses. *Int J Oral Maxillofac Implants* 1991;6:142~146
13. Jaffin R, Berman C : The excessive loss of Br earmark fixtures in type IV bone : A 5-year analysis. *J. Periodontol* 1991;62:2~4
14. John et al. : *Int J Oral maxillofac Implants* 1991; 7:513~522
15. Fugazzotto PA, Wheeler SL, Lindsay JA. : Success and failure rates of cylinder implants in type IV bone. *J Periodontol* 1993;64:1085~1087
16. Saadoun AD, Le Gall M : Clinical results and guidelines on Sterio-Oss implants. *Int J. Periodont Rest Dent* 1992;12:487~499
17. New Mark II. Nobelpharma News. 1992;6(2):3
18. Albrektsson T, Zarb G, Worthington D, Erikson RA : The long term efficacy of currently used dental implants : A review and proposed criteria of success. *Int J Oral Maxillofac Implants* 1986;1:11~25
19. Lang NP(ed.) : Report from European Workshop on Periodontology. Berlin Quintessence Co. 1993, in press
20. Jan Ahlquist et al. : Osseointegrated implants in edentulous jaws : A 2-year longitudinal study. *Int J Oral Maxillofac Implants*. 1990;5:155~163
21. Haraldson T : A photoelastic study of some biomechanical factors affecting the anchorage of osseointegrated implants in the jaw. *Scand J Plast Reconstr Surg* 1980;14:209
22. Rieger MR : Bone stress distribution for three endosseous implants. *J Prosthet Dent* 1989;61:223~228
23. Rieger MR et al : Finite element analysis of six endosseous implants. *J Prosthet Dent* 1990;63:371~376
24. 정 영철, 한 종현, 이 근우 : 치근형 골내 임플란트의 초기 1년간 치조골 소실 및 골 밀도 변화에 관한 연구. *대한치과 보철학회지* 1994;32(3):455~469
25. Jemt T, Linden B, Lekholm U : Failures and complications in 127 consecutively placed fixed partial prostheses supported by Br earmark implants : From prosthetic treatment to first annual check-up. *Int J Oral Maxillofac Implants* 1992;7:40~44
26. *Int. J Oral Maxillofac Implants* 1994;9(Special Supplement):48~63
27. Rangert B, Jemt T, Jorneus L : Forces and moments on Br earmark implants. *Int J Oral Maxillofac Implants* 1989;4:241~247
28. Rieder CE, Parel SM : A survey of natural tooth abutment intrusion with implant-connected fixed partial dentures. *Int J Periodont Rest Dent* 1993;13: 335~347
29. trand P, Borg K, Gunne J, Olsson M : Combination of natural teeth and osseointegrated implants as prosthesis abutments : A 2-year longitudinal study. *Int J Oral Maxillofac Implants* 1991;6:305~312
30. Langer B, Sullivan D : Osseointegration : Its impact on the relationship of periodontics and restorative dentistry. Part III. *Int J Periodont Rest Dent*

1989;9:241~261

31. Sheets CG, Earthman JC : Natural tooth intrusion and reversal in implant-assisted prosthesis : Evidence of and a hypothesis for the occurrence. J Prosthet Dent 1993;70:513~520
32. Jemt T, Laney WR, Harris D, Henry PJ, Krogh PH Jr, Polizzi G, Zarb GA, Herrmann I : Osseointegrated implants for single tooth replacement : A 1-year report from a multicenter prospective study. Int J Oral Maxillofac Implants 1991;6:29~36
33. Schmitt A, Zarb GA : The longitudinal clinical effectiveness of osseointegrated dental implants for single-tooth replacement. Int J Prosthodont 1993;6:197~202
34. Laney WR, Jemt T, Harris D, Henry PJ, Krogh PH, Polizzi G, Zarb GA, Herrmann I : Osseointegrated implants for single-tooth replacement : Progress report from a multicenter prospective study after 3 years. Int J Oral Maxillofac Implants 1994;9:49~54
35. Ekfeldt A, Carlsson GE, Borjesson G : Clinical evaluation of single-tooth restorations supported by osseointegrated implants : A retrospective study. Int J Oral Maxillofac Implants 1994;9:179~183
36. Langer B, Langer L, Hermann I, Jorneus L : The wide fixture : A solution for special bone situation and rescue for the compromised implants Part I. Int J Oral Maxillofac Implants 1993;8:400~408

Abstract

A retrospective study of endosseous titanium implants in the partially edentulous

Chong-Hyun Han, Byeong-Koo Lee

Yongdong Severance Hospital

Dept. of Prosthodontics, College of Dentistry, Yonsei University

Endosseous dental implants had been inserted on 59 partially edentulous patients in Youngdong Severance Hospital from March, 1990 to December, 1993, and their clinical & radiographic status were evaluated. The results are as follows ;

1. Overall success rate for 152 implants after a follow-up period ranging from 11 months to 55 months was 86.2% (81.3% for maxillary implants and 89.8% for mandibular implants).
2. Fixture survival rate and prosthesis survival rate, 6 months to 37 months after the fixation of prosthesis, were 99.2% and 98.6%, respectively.
3. Among the failed implants, 12(57.1%) were below 10mm in lengths, and all but one fixture failed before prosthetic connections.
4. Peri-implant marginal bone losses, 12 months after abutment connections, were 1.536mm for maxilla and 1.470mm for mandibles.
5. The most frequent post-prosthesis complication was loosening of fixation screws, all of them from prosthesis supported by 1 or 2 implant fixtures.