

**문 : Combination syndrome이란
무엇이며 실제 임상에서 어떻게 대처해야 하나?**

문 : Combination syndrome이란 무엇이며 실제 임상에서 어떻게 대처해야 하나?

답 : 우리가 접하는 환자를 관찰할 때 한쪽 arch의 상태를 Natural dentition, Partial denture case, Full denture case로 분류하게 되면 각 환자는 다음과 같은 9가지 경우의 수중에서 한가지로 분류할 수 있다(그림 1).

이 중에서 상악이 Natural dentition이고 하악이 총의치인 경위에 가장 불리한 경우이며 환자는 많은 불편감을 호소하기 쉽다.

특별히 이러한 상황을 개선하기 위해서 dr. Small 등이 Staple Bone Plate Implant를 임상에 적용 하였었다. 최근에는 치근형의 골유착성 임플란트의 이용이 이러한 상황을 개선시켜 주는데 도움이 많이 되리라 본다.

Combination syndrome이란 상악이 총의치이고 하악이 전치부만 남아 있어 양측성 distal extension RPD를 갖는 환자에서 흔히 볼 수 있는 특별한 구강조직의 파괴적인 변화를 말한다. 이러한 현상을 1972년 E. Kelly가 명명 하였다.

이 Syndrome를 야기하는 상악 총의치 하악 양측성 원심연장 국소의치의 증례는 다섯가지의 주증상을 갖는다(그림 2). 또한 6가지의 부수적인 구강조직의 변화를 동반한다(그림 3).

Combination Cases			
1.	$\frac{N}{N},$	$\frac{N}{P},$	$\frac{N}{C}$
2.	$\frac{P}{N},$	$\frac{P}{P},$	$\frac{P}{C}$
3.	$\frac{C}{N},$	$\frac{C}{P},$	$\frac{C}{C}$

그림 1. 여러가지 임상증례
N : Natural dentition,
P : Parital denture case,
F : Full denture case

고대구로병원 치과과장
부교수 신 상 완

임상에서 우리가 환자를 접할 때 위의 두가지 combination 증례가 되지 않도록 노력해야 한다.

즉 가능한한 남아있는 약한 치아 등도 발거하지 말고 치근을 근관치료 후 overlay partial denture나 overdenture 증례로 바꾸어 주는 것이 좋다.

그러나 이미 combination syndrame을 야기한 상악 총의치 하악 원심연장 국소의치 증례가 되었다면 환자에서 이러한 상황을 잘 설명해 주고 정기적인 내원과 시기적절한 relining 등 유지관리가 요구된다.

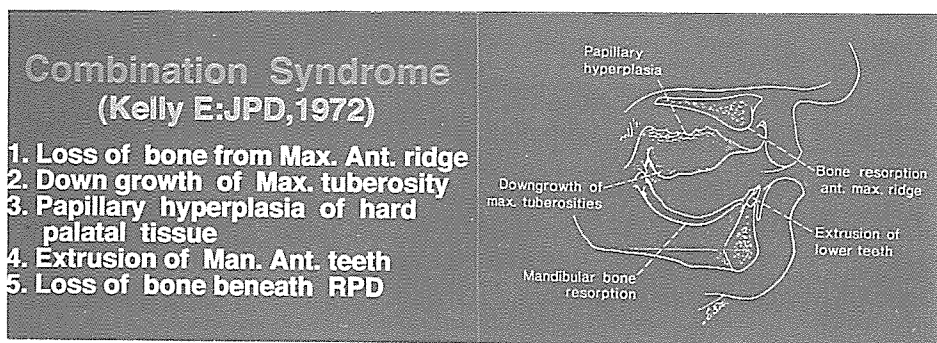


그림 2. Combination syndrome의 5가지 주 증상

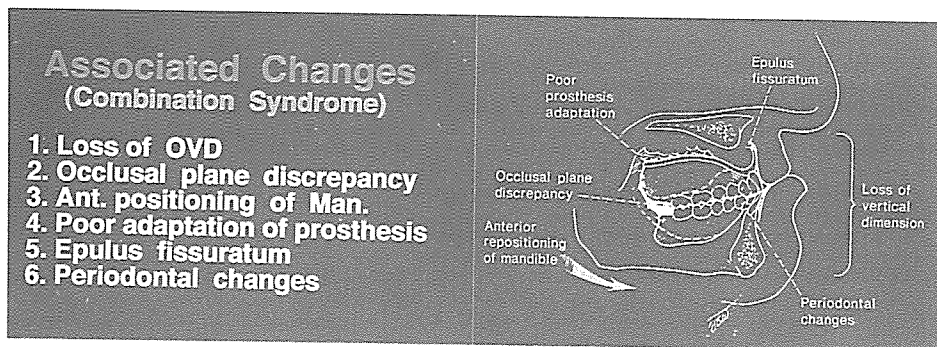


그림 3. Combination syndrome과 병행해서 발생하는 부가적인 6가지 변화