

턱 교정수술에 의한 코(鼻)의 변화(1)

서울중앙병원 치과
김재승

코는 얼굴의 중앙에 있어서 얼굴의 인상을 크게 좌우하므로 조그만 변화에도 환자 자신이 대단히 민감하므로 턱교정수술의 계획에 있어 고려되는 것 중의 하나가 코(鼻)모양의 변화이다. 코는 얼굴의 다른 부위의 변화에 따라 느낌이 달라질 수 있다. 예를 들면 하악전돌증의 얼굴에 있어서 아래턱을 후방시키면 코주위가 움푹 들어갔던 dish-face의 양상이 개선되고 실제 윗입술도 약간 후방으로 들어가서 코가 약간 높아진 느낌을 갖게된다(그림 1-A, B)

반대로 하악후퇴증과 매부리코가 있는 경우 아래턱을 전방이동시키면 코의 돌출정도가 약화되어 보인다.(그림 2-A, B)

그림 1-A,B. 하악 전돌증 때문에 코 주위가 움푹들어간 Dish-face가 있고 약간의 Saddle nose의 양상이 있었던 얼굴에서 턱교정수술후 코가 돌출되어 보이고 그 모양이 분명하게 되었다.

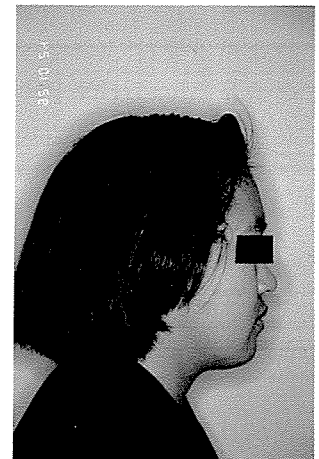
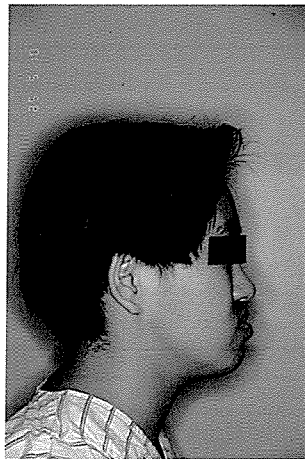
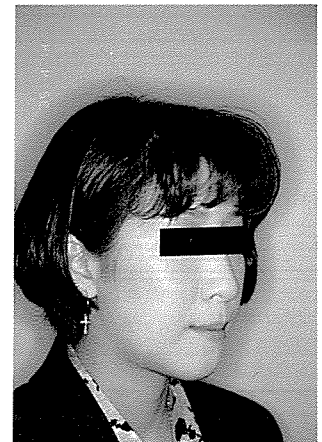
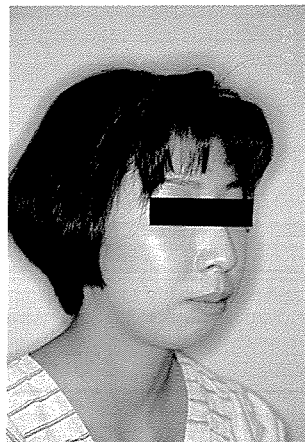
그림 2-A,B. 하악 후퇴증이 있고 매부리코의 양상이 있었던 얼굴에서 턱에 대한 Advancing Genioplasty후 코의 모습이 부드러워진 모습으로 보인다.



상악골에 대한 턱교정수술을 시행하는 경우 코의 변화는 더욱 분명하므로 수술전에 코의 변화에 대하여 고려하지 않는 경우 수술후 환자의 불만을 초래할 수 있다.

첫째로, 상악골의 전방이동에 대한 코의 변화를 보면, 상악골을 전방이동시키면 코의 기저부(Pyriform Aperture)가 올라와 비익부(ala nasi)가 양쪽으로 퍼지면서 코가 넓어지며 코끝은 높아지고 Subnasale 부분이 올라오게 된다. 그러므로 코의 크기가 보통이고 코구멍이 좁으며 코끝이 처져있는 경우 상악골을 전방으로 이동시키면 심미적으로 좋은 결과를 얻을 수 있다. 그러므로 상악골의 턱교정수술에 있어서 비익부(ala nasi)의 넓어짐과 코가 낮아짐을 최소화하기 위하여 절개선과 골절단선의 위치, Pyriform Aperture의 변화, Alar cartilage 및 Anterior nasal spine등을 외과적으로 다소 modification 할 필요가 있다.

본 증례(그림 3, 4)는 상악골을 전방이동 시킨 턱교정 수술로써 코의 변화를 보여주고 있다.

그림 3-A,B. 상악 후퇴증과 하악전돌증이 있었던 얼굴로 상악을 전방이동시키고 하악을 후방이동시켰다. 수술전에 코끝이 처져있던 것이 수술후에 코의 끝이 전·상방으로 살아나고 코의 모양이 돌출되었다.

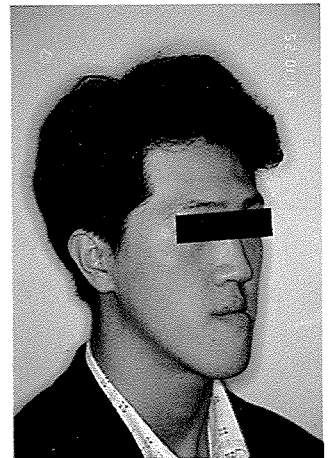
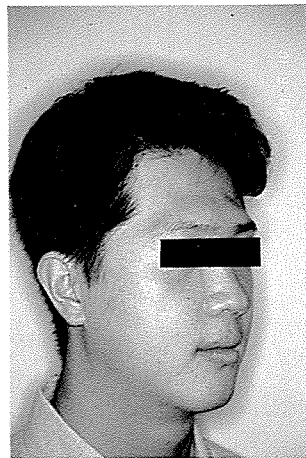


그림 4-A,B. 상악후퇴증과 하악전돌증이 있었던 얼굴로 상·하악에 대한 턱교정수술을 시행하였다. 상악을 전방이동시킴으로써 코를 전방으로 돌출시키고 비익부의 퍼짐을 막기 위하여 절개선에 변화를 주었다.

