

## 악안면 동통환자의 진단과 치료(증례 11)

서울대학교 치과대학 구강진단과 악안면 동통클리닉  
정성창·김영구

### 〈개 요〉

35세 여자 환자로 1994년 2월초 개인치과에서 #11, #12PFM crown 장착후 교합이 맞지않고 #21-#23 부위 치은에 동통을 호소하여 몇차례 교합조정을 하였으나 그후 발생한 양측 악관절부위 및 목, 어깨에 동통으로 인해 본과에 의뢰되었다.

### 〈임상검사〉

1. 편이, 최대 개구량:55mm
2. 부하검사:양측 악관절(-)
3. 양측 심부 교근과 승모근 촉진시 압통

### 〈방사선 검사〉

Panorami & Transcranial view에서 주소와 연관된 특별한 소견은 관찰되지 않았다.

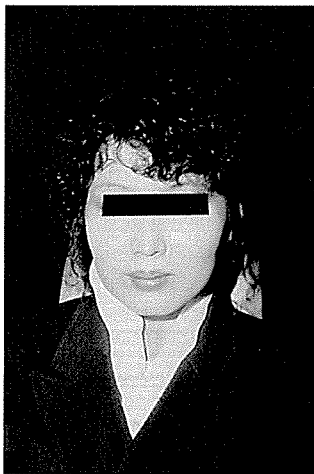

그림 1. 본 증례의 환자: 김○○ 35/F

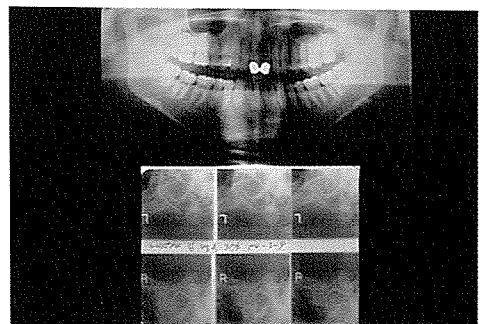


그림 2. Panoramic(위) & Transcranial(아래) view

## 〈설문지 검사〉

설문지 검사상 우울, 불안 등의 소견을 보였다.

본원 신경정신과 임상 심리학자에 의뢰하여 다면적 인성검사(MMPI) 시행 결과 중등도의 우울증과 히스테리성 인성, 잠재적인 피학적 성향을 나타내었다.

## 〈진 단〉

1. 근막통증후군(Myofascial Pain Syndrome)
2. 두통(Headache, Mixed Type)
3. 우울/불안(Depression/Anxiety)

## 〈치 료〉

1. 근육이완장치(Stabilization Splint)
2. 온습포(Moist Hot Pack)
3. 운동요법(6×6 Exercise)
4. 기여요인 조절(Control of Contributing Factors)
5. 약물치료: 항우울제(Antidepressant)

Rx) Amitriptyline 10mg tab. 1 — p.o.  
Phazyme tab. 1 — at bed

6. 임상심리상담(Clinical Psychologist Counseling)

치료 1개월후 전체적으로 증상의 약 50%, 6개월후에는 80% 호전을 나타냈고 상악 전치부 치은부 불편감에 대해서는 추후 적절한 치주치료를 받기로 하였다.

Scale	Score
1-10	65
11-20	60
21-30	55
31-40	50
41-50	45
51-60	40
61-70	35
71-80	30
81-90	25
91-100	20

그림 3. 악관절 장애 설문지중 “감정” 부분

서울대학교병원  
타 과의뢰서

검사결과: 3월 14일  
검사 목적: 우울, 불안, 스트레스  
검사 방법: MMPI-2, Beck Depression Inventory, Beck Anxiety Inventory  
검사 결과: MMPI-2 결과 1. Psychological problem  
검사 소견: 검사자는 35년 40대 초반 여성이다. 20대에 결혼하여 현재 2남 1녀를 양육하고 있다.  
검사 결과: Psychological Evaluation  
Diagnosis: Major Depressive Disorder, Moderate to Severe  
Recommendation: Psychological counseling, antidepressant medication, and support group.  
검사자: 김민서 (Clinical Psychologist)

그림 4. 임상심리 의뢰서