

□ 증 레 □

폐암환자의 총상부위에 발생한 피하조직 살모넬라 농양 1예

인하대학교 의과대학 내과학교실, 임상병리학교실*

김선후 · 정 석 · 박기수 · 이기훈 · 광승민 · 조철호 · 김진주*

= Abstract =

A Case of Subcutaneous Salmonella Abscess Developed on Gunshot Wound Area In Lung Cancer Patient

Sun Hoo Kim, M.D., Seok Jeong, M.D., Gi Soo Park, M.D., Ki Hoon Lee, M.D.,
Seung Min Kwak, M.D., Chul Ho Cho, M.D. and Jin Ju Kim, M.D.*

Department of Internal Medicine and Clinical Pathology,* Inha University
College of Medicine, Sunghnam, Korea

Salmonellosis is one of communicable disease and still occur in sporadic in Korea frequently. They are four main clinical manifestations in salmonellosis. They are gastroenteritis, typhoidal or septisemia syndrome, focal manifestation and carrier state. Among them, focal manifestation is rarely seen. Saphra, et al. reported that localized salmonella infection is about 5%. Localized salmonella infection frequently occur during salmonella bacteremia, but may also occur with enteric fever or gastroenteritis. Gray, et al reported 3390 cases of minor gunshot wound infection that bacterial isolates from infected wounds consisted of Staphylococcus aureus(90%), Streptococcus sp.(6%), and mixed organisms(4%). Increased host susceptibility to infection secondary to lowered resistance due to debilitating disease is an important determinant of Salmonella infection. Since salmonella is seldom suspected as a cause of soft tissue infections, there is usually a dangerous delay in the institution of appropriate antimicrobial therapy and isolation procedure. We experienced one case of subcutaneous salmonella abscess developed on gunshot wound area in lung cancer patient, which was confirmed by pus culture.

Key Words: Salmonella abscess, Gunshot wound, Lung cancer

서 론

살모넬라균은 사람에서 위장관염, 장염(혹은 균혈증), 국소감염, 보균상태의 4가지 임상상을 나타내며, 이들 감염은 단독으로 나타나거나 동시에 혹은 연속으

로 나타날 수 있다¹⁾. 대부분의 살모넬라 감염은 구강을 통해서 일어나고 산성의 위액에 의해서 제거되는데 만약 위절제술이나 간경화 등이 있으면, 이러한 일차방어를 할 수 없게 되므로 쉽게 감염될 수 있고 AIDS환자나 면역억제요법을 받고 있는 환자 또는 아직 면역체계가 미숙한 신생아나 영아들이 특히 잘 걸릴 수 있다¹⁾.

살모넬라균은 주로 위장관 감염을 일으키고 장외감염으로서 뇌, 피부, 비장, 중이 등도 드물게 침범할 수 있으며 흔히 패혈증동안에 발생하거나 위장관염을 동반하기도 한다²⁾. 살모넬라균에 의한 국소감염은 더물기 때문에 진단이 어렵고 적절한 치료와 격리가 늦어지기 쉽다³⁾. 최근 저자들은 말기 폐암환자가 항암제 치료를 받던 중, 과거 총상부위에서 살모넬라균에 의한 농양이 발생한 1예를 경험하였기에 문헌고찰과 함께 보고하는 바이다.

증 례

환 자: 정 ○○, 65세, 남자.

주 소: 3번째 항암치료를 위해서 내원함

병 력: 6.25사변때 총탄에 의해 견갑골사이에 총상을 입었으나 특별한 치료없이 지내던 중 내원 1년전 본원에서 폐암(선암, T₄ N₃ M₁, 제 4병기)으로 진단받고 3번째 항암약물치료(MVP: mitomycin, vinblastine, cisplatinum)를 위해서 내원함.

과거력: 폐암 이외에는 특이사항 없음.

가족력: 특이사항 없음

이학적 소견: 내원당시 환자는 의식은 명료하였으며, 만성 병색을 보였으며, 혈압은 120/80mmHg, 맥박수 120회/분, 체온 38.2℃였다. 견갑골사이에 4×4cm 크기의 홍반성 피부용기가 관찰되었다. 결막은 창백하지 않았고 각막에 황달은 없었으며 청진상 좌하폐야에서 폐음의 감소가 있었으며 심잡음은 들리지 않았다. 복부 소견과 신경학적 소견에는 이상이 없었고 림프절은 만져지지 않았다.

검사소견: 말초혈액 검사상 혈색소 12.0g/dl, 백혈구 15,000/mm³(호중구 85%, 호염기구 0.6%, 호산구 0.6%, 단핵구 4%, 임파구 10%), 혈소판 160,000/mm³이고 CRP 4+, ESR 58mm/hr 이었다. 생화학 검사상 총단백 7.6g/dl, albumin 3.3g/dl, bilirubin 0.3mg/dl, BUN 5.7mg/dl, creatinin 0.8mg/dl 이었고 SGOT 32 IU/L, SGPT 28IU/L 이었다. Widal반응은 음성이었고 소변, 대변검사는 정상이었고 소변, 대변, 혈액 배양검사는 모두 음성이었다.

치료 및 경과: 환자는 입원하여 3번째 항암 약물 치

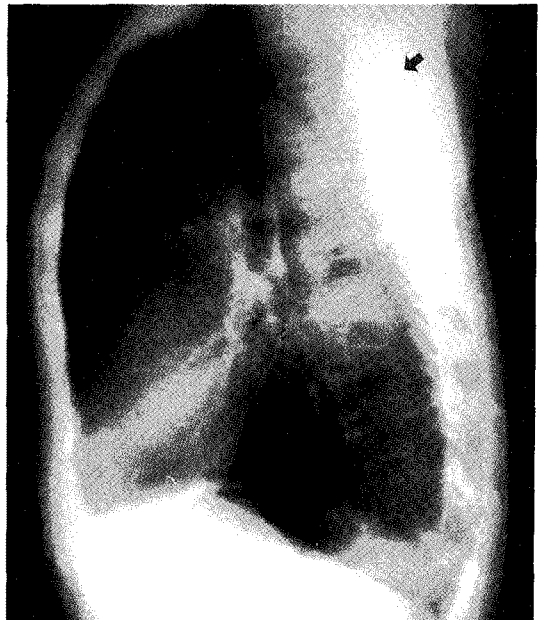
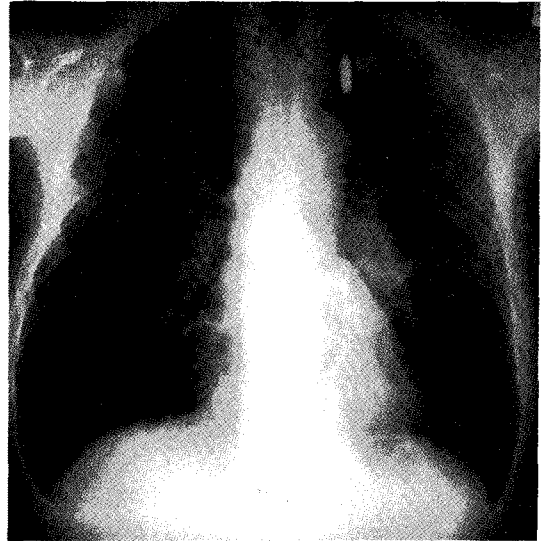


Fig. 1. Chest PA and left lateral X-ray films shows mass density in left middle lung fields and bullet (arrow) in left upper lung fields.

료 3주후 견갑골사이에 결절부위에 압통과 통증이 동반되었고, 전신적인 발열이 있었다. 피부용기부위 농의 도말검사서 gram negative rod가 보였으며 배양검사상 salmonella group D가 동정되었다. 결절부위 절개를 시행하여 총알을 제거했으며, 이와 함께 100CC 가량의 금속성 색의 액체가 배농되었다. 배농과 함께 항

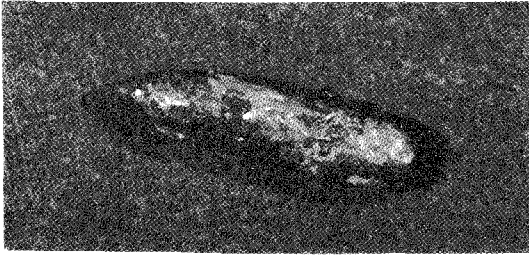


Fig. 2. Bullet was removed by incision and drainage.

생제 투여로 열이 떨어지면서 전신증상이 호전되었고 진단서보다 폐종양 크기가 감소한 상태로 퇴원하였다.

고 찰

살모넬라균은 사람에서 위장관염, 장염(혹은 균혈증), 국소감염, 보균상태의 4가지 임상상을 나타내며 이들 감염은 단독으로 나타나거나 동시에 혹은 연속적으로 나타날 수 있다¹⁾. 비장티푸스성(nontyphoidal)살모넬라종은 *Salmonella typhi*를 제외한 다양한 genus에 의해 발생하는 장관질환을 말한다. 살모넬라균은 non-capsulated gram negative bacilli로서 peritrichous flagella에 의해서 움직이는 2개 이상의 H antigen을 가진다. 대부분의 살모넬라 감염은 구강을 통해서 일어나고, 이들 균은 위액의 산성에 의해서 제거되는데 만약 위절제술이나 간경화 등이 있으면, 이러한 일차방어가 파괴되므로 쉽게 감염될 수 있고 AIDS 환자나 면역억제요법을 받고 있는 환자 또는 아직 면역체계가 미숙한 신생아나 영아들이 특히 잘 걸릴 수 있다. 최근 살모넬라균 동정법의 발달로 새로운 균들에 의한 비전형적인 감염도 늘어나고 있으므로 실제 살모넬라 감염은 증가하는 추세이다.

살모넬라균은 주로 위장관 감염을 일으키고 장외감염으로서 뇌, 피부, 비장, 중이 등도 드물게 침범하며 흔히 패혈증 동안에 발생하거나 위장관을 동반하기도 한다²⁾. 살모넬라 장외감염의 기준은 혈액과 대변에서 살모넬라균이 분리된 예를 제외하고 그밖의 부위에서 분리된 경우를 말하며, 살모넬라 장외감염의 빈도를 Saphra 등은 7.4%¹⁾, MacCready 등은 2.0%⁴⁾로 보고하였다.

살모넬라균에 의한 국소감염의 발생장소는 충수, 간, 담낭, 난관, 복막 등 위장관과 직접 혹은 간접으로 통하는 부위에 염증이 가장 많았고, 다음이 농양형성으로 이것 역시 소화기와 관련된 부위, 직장이나 항문주위, 회음, 횡경막 하부에 흔하고 뇌, 피부, 심근, 폐, 비장, 중이, 말초신경 등 소화기와 관련없는 부위도 발생하는 것으로 알려져 있다^{1,6~11)}. 1972년 Schaffer 등이 담낭 절제술후 창상부위에 발생한 *S. typhi* 농양을 보고한 이래 살모넬라균에 의한 병원성 감염에 관심을 두게 되었다¹²⁾. 최근 선진외국에서는 유행을 거의 볼 수 없으나 우리나라는 산발적으로 지속되고 있는 실정이며, 국내에서는 난소농양, 두정부의 경막외 농양, 뇌막염, 농흉, 심근염^{9,10)}, 관절염, 둔부농양³⁾ 등에 관한 보고들이 있다. 일반적으로 장외감염의 경우 예후가 나쁜 것으로 되어있는데, 뇌막염의 경우 치사율은 85%에 달하며 대동맥류의 감염이나 간농양 폐늑막 감염의 경우 높은 치사율을 보인다고 했다⁴⁾. 우리나라는 아직 살모넬라 유행지역이므로 전형적인 장티푸스 뿐만 아니라 장외감염도 일으키며 만성보균자가 되어 계속 재발할 가능성이 있으므로 신속 정확하게 진단하고 철저히 치료하여 보균자의 수를 줄이는 것이 필요하다. 특히 흥미로운 것은 3,390예의 총상 감염에 대한 Drdog 등의 보고에 의하면 감염된 상처로부터 분리된 세균의 90%는 staphylococcus aureus이며 6%가 streptococcus sp. 였고 두 종류의 혼합감염이 4%를 차지했다¹⁵⁾. 암환자에 있어서 살모넬라 감염증의 발생은 면역계의 기능저하, 투여 약물에 의한 효과 등과 연관된다고 알려져 있다¹⁶⁾. Wolfe 등은 살모넬라 감염증과 동반된 가장 흔한 암은 림프종과 백혈병이며, 호흡기계통의 암환자도 일부 포함되었으며, 암환자의 살모넬라 감염증중 국소감염은 26%를 차지했으며, 특히 국소감염이 발생한 환자중 50%는 부신피질 호르몬, 항암요법, 방사선 조사 등을 받은 경력이 있었다¹⁷⁾.

본 환자는 6.25사변때 총상에 의해 견갑골사이에 총알의 파편이 박혀있었으나 아무런 불편이 없이 지내다가 내원 1년전 폐암 진단을 받았고, 3차례의 항암제 치료를 받은후 면역이 저하된 상태가 선행조건이 되어 피하조직에 살모넬라 농양이 발생했을 것으로 생각된다.

요 약

살모넬라의 위장관 감염은 잘알려져 있으나 국소감염은 흔하지 않다. 저자들은 폐암으로 3차례의 항암제 치료를 받던 환자의 총상부위에서 농양이 발생되어 배양결과 salmonella group D가 동정된 1예를 경험하여 문헌과 함께 보고하는 바이다.

참 고 문 헌

- 1) Saphra I, Winter JW: Clinical manifestation of salmonellosis in man. *N Engl J Med* **256**:1128, 1957
- 2) Cohen JI, Bartlett JA, Corey GY: Extraintestinal manifestation of salmonella infections. *Medicine* **66**:349, 1987
- 3) Gremillion DH, Geckler R, Ellenbogen C: Salmonella abscess. A potential nosocomial hazard. *Arch Surg* **112**:843, 1977
- 4) MacCready RA, Reardon JP, Saphra I: Salmonellosis In Massachusetts. *N Engl J Med* **256**:1121, 1957
- 5) Strat BM, Pullen RL: Typhoid. Clinical analysis of three hundred and sixty cases. *Arch Int Med* **78**:629, 1946
- 6) 김상경, 최영식, 이웅수, 최태열, 김춘원, 김홍원: Salmonella균의 장외감염. *대한임상병리학회지* **11**:627, 1991
- 7) 정찬영, 김세종, 박옥규, 윤홍만: 장티푸스 390예에 대한 임상적고찰. *대한내과학회잡지* **19**:176, 1976
- 8) 정환국: 황달성 장티푸스 간생검조직소견. *대한내과학회잡지* **19**:88, 1976
- 9) 서정규, 문종웅, 박의현, 박희명: 장티푸스성 심근염의 증례. *대한내과학회잡지* **19**:342, 1976
- 10) 강문원, 윤길자, 정규원, 이광혁, 정희영: 장티푸스에 합병된 심근염 1예. *감염* **7**:67, 1975
- 11) 박정국, 채응식, 이상중: 장티푸스에 합병된 다발성 말초신경염 1예. *대한내과학회잡지* **11**:45, 1968
- 12) Resing G, Schaffner W: Post-operative detection of salmonella typhi. *Arch Surg* **104**:349-350, 1972
- 13) 최상우, 이관우, 이용준, 박상수, 강문원, 정규원, 정환국: Salmonella typhi에 의한 둔부농양 1예. *감염* **17**:41, 1945
- 14) Hook EW: Salmonella species(including typhoid fever). In Mandell GL, Douglas RG, Bennett JE(eds), *Principles of Infectious Disease*, p1256, 1985
- 15) Gray JO, Geron FS, Jonathan SW: Infection in minor gunshot wounds. *The Journal of Trauma*, **34**:358, 1993
- 16) Sinkovics JG, Smith JP: Salmonellosis complicating neoplastic disease. *Cancer* **24**:631, 1969
- 17) Martin SW, Donald A, Donald BL, Anne B: Salmonellosis in patients with neoplastic disease. *Arch Intern Med* **54**:128, 1971