

□ 증      레 □

## 굴곡성 기관지경을 이용한 기관지내 압정 제거 1예

인하대학교 의과대학 내과학교실

홍성빈 · 송준호 · 광승민 · 조철호

= Abstract =

### A Case of Removal of Pushpin by Flexible Bronchoscopy

Seong Bin Hong, M.D., Joon Ho Song, M.D., Seung Min Kwak, M.D. and Chul Ho Cho, M.D.

Department of Internal Medicine, College of Medicine, Inha University, Sunghnam, Korea

Aspiration of foreign body, a clinical problem seen more commonly in the pediatric age group, is infrequently seen in the adult population. Although rigid bronchoscopy has been the mainstay of treatment, recently, easier manipulation, greater range of visualization, flexibility, topical anesthesia has made flexible bronchoscopy of choice for dealing with aspirated foreign body in adult. Operation increase morbidity and mortality, delay foreign body removal. A 41-year old male was admitted to this hospital due to aspiration of pushpin. He showed high opaque density protruding in the orifice of right lower lobar bronchus. We report a case of foreign body removal by flexible bronchoscopy with brief review of the literature.

**Key Words:** Foreign body, Flexible bronchoscopy

### 서      론

기관지 이물흡입은 연령, 성별에 제한없이 발생할 수 있으나, 대개의 경우는 소아나 의식장애 등과 같은 선행질환을 가진 성인에서 주로 나타나고 의식장애가 없는 건강한 정상 성인에서 발생하는 일은 흔하지 않다. 기관지내 이물의 흡입은 기관지의 폐쇄와 폐렴등의 합병증을 수반하며, 단기간내에 치명적인 결과를 가져올 수 있으므로 빠른 시간내에 반드시 제거하여야 한다. 수술등에 의한 이물질의 제거는 이환율과 사망률이 높고 시행이 간단하지 못한 단점등을 가지고 있어 일반적으로 경직성 기관지내시경적 제거가 가장 좋은 치료방

법으로 알려져 왔다. 그러나, 굴곡성 기관지 내시경의 사용이 점차 증가되기 시작하면서 최근에는 굴곡성 내시경이 선호되는 경향이 나타나기 시작하였다. 굴곡성 내시경의 경우는 조작이 쉬우며, 시야가 넓고, 전신마취를 필요로 하지 않으며, 경추의 변형 등 굴곡성이 필요한 경우에 사용 가능한 점등으로 선호되고 있다. 특히 경추손상 또는 변형 환자, 기관 삼관 환자, 정신지체 자에서 경직성 내시경에 비해 절대적으로 선호되고 있다. 국내에서는 전신마취하 기관지 내시경 또는 수술적 방법으로 기관지 이물을 제거한 예로 날땀, 땅콩, 못, 용수철, 압정 등이 보고되었으나<sup>1,2)</sup> 굴곡성 내시경을 이용한 제거 예는 치아의 경우만 보고되어 있다<sup>3)</sup>.

저자들은 우폐하 분엽 기관지로 압정이 흡입된 41세

남자에서 굴곡성 기관지 내시경을 이용하여 이를 제거한 예를 경험하였다. 저자들은 정상성인에서 압정 흡입을 주스로 내원하여 전신마취 없이 굴곡성 기관지경을 이용하여 비수술적으로 제거하였기에 문헌고찰과 함께 보고하는 바이다.

## 증 례

**환 자:** 41세 남자

**주 소:** 호흡곤란과 좌흉부 동통

**현병력:** 환자는 집에서 입에 압정을 물고 작업을 하던 중 압정 한개를 흡입한 후 정도의 호흡곤란과 기침, 좌흉부동통이 발생하여 인근 개인병원에서 흉부 X-선상 기관지 이물의 진단을 받고 본원 응급실을 통하여 입원하였다.

**과거력:** 특이사항 없음

**가족력:** 특이사항 없음

**이학적 소견:** 혈압이 120/80mmHg, 맥박수 분당 70회, 호흡수 분당 20회, 체온은 36.5℃였다. 흉부청진상 수포음이나 폐음의 감소등 비정상적인 소견은 관찰되지 않았다. 그외 비정상적인 이학적 소견은 관찰되지 않았다.

**검사결과:** 말초혈액검사상 혈색소 14.1g/dL, 헤마토크릿 40.4%, 백혈구수 9,100/mm<sup>3</sup>, 혈소판수 215,000/mm<sup>3</sup>였으며 소변검사, 혈청학적 검사, 심전도 검사는 정상이었다. 흉부 X-선상(Fig. 1A, B) 우측 기관지 내의 뚜렷한 금속성 압정의 음영을 볼 수 있었으나 무기폐나 폐기종의 소견은 동반되지 않았다.

**치료 및 경과:** 기관지 내시경 소견상(Fig. 2) 기도와 우측 주기관지에 다수의 출혈성 미란이 관찰되었다. 압정은 우폐하 분엽기관지의 입구에 위치하고 있었으며, 이물질의 위치가 확인되고 함께 전신마취없이 생검갑자를 이용하여 이를 제거하였다. 그후 환자는 예방적 항생제 치료와 함께 1일간 관찰된 후 특별한 합병증 없이 퇴원하였다.

## 고 찰

기도 및 기관지이물은 주로 이비인후과에서 자주 접하는 질환으로 성인보다는 소아에서 많이 발생한다. 기도이물의 발생원인은 대부분 부주의로 인한 것이며<sup>1)</sup>, 유소아의 경우는 섭식중 또는 장난감을 입에 물고 있다가 발생하는 경우가 대부분이다. 성인의 경우는 의식불명등과 같은 상태에서 불수의적인 이물흡입에 의해 많

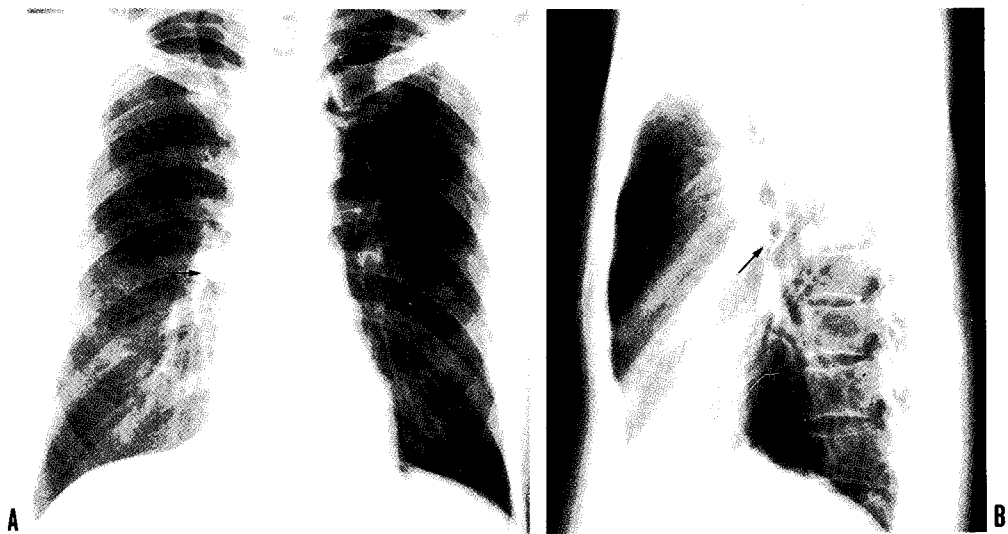

Fig. 1. A,B) The simple chest X-ray(PA & lateral) showed a metallic pushpin(arrow) in the right middle lung field.

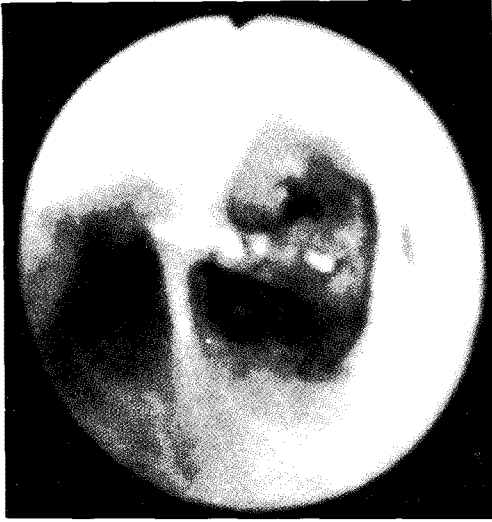

Fig. 2. Bronchoscopic findings showed pushpin in the orifice of right lower lobar bronchus.

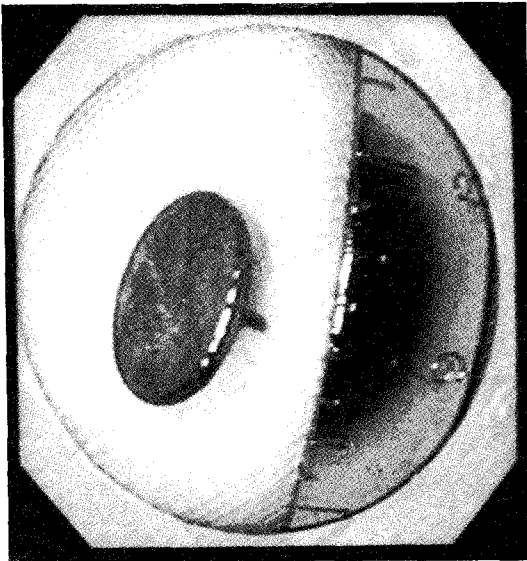


Fig. 3. Removed pushpin from bronchus of the patient.

이 생기며 그외에는 흔치 않게 부주의 등 돌발사태에 의해 생기는 경우도 있다. 이물흡입에 관한 정확한 통계는 없으나 미국의 보고에 의하면 유소아의 이물흡입 중 0.9%가 사망하여 매년 2,000~3,000명의 사망자를 내는 응급을 요하는 사고이다<sup>4)</sup>. 식물성 기도이물은 화농성, 파괴성의 염증반응을 일으키는 경향이 크며 다른

이물에 비해 반응이 빨리 나타나며, 광물성 이물이나 플라스틱 이물은 병적 변화가 가벼우며 점막반응도 국소적이고 육아증식성의 경향이 강하여 비교적 장기간 동안 증상없이 지낼 수도 있다<sup>2)</sup>. 기도이물의 위치를 보면 대부분 우측 기관지에서 더 많이 보고되는데<sup>1,3,6,7)</sup>, 그 이유로는 우측기관지가 형태학적으로 예각을 이루며, 내강의 직경이 더 크고, 기관으로의 작용과 흡기시의 공기량이 우측기관지에 더 많기 때문이다<sup>3,8)</sup>. 체류 위치는 이물의 종류와 크기에 따라 다르나 일반적으로 가볍고 클수록 상기도에 잘 체류하며 무거울 수록 하기도에 잘 체류한다<sup>1)</sup>. 이물흡입의 원인이 되는 이물로는 보고에 따라 다양한데 대체적으로는 가장 많은 것이 콩과 같은 식물류나<sup>1)</sup> 고기, 뼈조각들이며<sup>6,9)</sup>, 금속류는 적은 것으로 보고되고 있으며 저자들이 조사한 바에 의하면 압정의 경우는 한 1예<sup>2)</sup>가 보고되고 있으며 이는 전신 마취하 경직성 내시경으로 제거하였다. 기관지내 이물의 합병증으로는 초기에는 호흡곤란, 질식, 심정지, 후두부종, 기흉등이 있고 만성적으로 지속된 경우는 기관지 확장증, 객혈, 기도협착, 환기감소, 용종형성등이 발생할 수 있다<sup>7)</sup>.

이물에 의한 진단은 충분한 병력과 이학적 소견, X-선 검사 및 기관지경 검사로서, 이중 가장 중요한 병력과 X-선 검사로 진단이 가능한 경우가 대부분이나, X-선상 정상소견은 보이는 경우가 조 등<sup>10)</sup>의 40.0%, 전 등<sup>11)</sup>의 33.3%, 김 등<sup>9)</sup>의 290%의 보고에서 보는 바와 같이 흉부 X-선상 소견이 정상이라고 하더라도 기도이물이 없는 것으로 결정해서는 안된다. 병력상 이물흡입의 위험인자로는 평소 과도한 음주습관과, 안면부의 사고를 당하였거나 사고 등으로 의식불명이 있었던 경우, 안정제의 사용, 고령이거나 또는 불량한 치아를 가진 경우등을 들 수 있다<sup>6,12)</sup>. 이학적 소견상 상기도에 이물이 있는 경우 협착음이 들릴 수 있고, 말초기관지에 위치하였을 경우는 호흡음의 감소, 수포음, 국소적인 천명음이 들릴 수 있다<sup>4,5)</sup>. 흉부 X-선은 정상, 폐쇄성 폐기종, 무기폐, 국소적 폐렴소견, 기관지 확장증 등 다양한 양상을 나타낼 수 있고 때로는 이물이 방사선 비투과성 음영으로 나타나기도 하여, 흡기와 호기시 흉부 X-선을 비교하여 흡기시 air-trapping과 함께 심장과 종격동이 환측의 반대쪽으로 끌리는 소견이 보이면 진단에

도움이 될 수도 있다<sup>6,9)</sup>. 최근에는 특히 병력이 불충분한 유소아 환자에서 폐관류주사 및 검사를 권하고 있다.

기도 이물 제거법 중 현재 가장 많이 사용되는 방법은 경직성 기관지 내시경검사에 의한 제거이다. 이물의 종류와 형태, 존재부위에 따라 내시경 사용이 불가능하거나, 장비나 인력이 없을 경우 수술적 방법을 택하게 되는 경우도 있으나, 이는 높은 이환율과 사망률을 가지고 있어 경직성 기관지 내시경이 불가능한 경우를 제외하고는 대개는 이차적으로 선택되는 방법이다<sup>6,9)</sup>. 굴곡성 기관지 내시경을 통한 이물 제거의 예는 굴곡성 내시경의 도입 후 현재까지 보고 예가 증가되고 있다. 이들 보고들은 굴곡성 내시경이 전신마취의 필요성이나 시간 지연없이 즉시 시행될 수 있고, 쉽게 조작할 수 있으며, 경직성 내시경에 비해 넓은 시야와 접근성을 가지고 있는데 중점을 두고 있다. 특히 인후부 이물이나 경추 변형 환자들 또는 기관삽관 상태, 기계호흡 상태의 환자들에서 도움이 되는 것으로 나타났고<sup>6~8,12,14)</sup>, 경직성 기관지 내시경 시야 밖에 이물질이 존재하는 많은 경우 굴곡성 내시경으로 이물 제거가 가능하였다<sup>3)</sup>. Cunanan 등<sup>14)</sup>은 굴곡성 기관지 내시경이 사용된 이후 내시경적 이물 제거의 이환율이 12%에서 1%로 줄었다고 보고한 바 있다. 따라서 이물 제거에 있어 굴곡성 내시경의 이용은 더욱 확대될 것으로 생각되며, 특히 경직성 내시경으로 접근이 어려운 부분의 이물의 제거에는 우선적으로 도움이 될 것으로 생각된다. 현재까지 이물 제거에 주로 사용되는 방법은 주로 전신마취하 경직성 내시경을 이용한 이용한 방법이었으나, 본 예에서는 굴곡성 기관지경의 장점을 고려하여 전신마취 없이 굴곡성 내시경을 이용하여 압정을 제거하였다.

## 요 약

저자들은 작업 중 부주의로 발생한 우간엽기관지 이물을 굴곡성 기관지경을 이용하여 제거한 예를 경험하였기에 문헌고찰과 함께 보고하는 바이다.

## 참 고 문 헌

- 1) 이양선, 박윤이, 이인환, 박일동: 최근 경험한 식도 및 기도이물 217례에 대한 임상적 고찰. *한이인지* 27:282, 1984
- 2) 이화식, 송인관, 이기주, 서병도, 김병우: 최근 경험한 기도이물 7예. *한이인지* 25:759, 1892
- 3) 김철환, 박진현, 차신웅, 용석중, 신제철: Fogarty 도관을 이용한 기관지내 이물제거 2예. *결핵 및 호흡기질환* 36:401, 1989
- 4) Wolkove N, Kreisman H, Chohen C, Frank H: Occult foreign-body aspiration in adults. *JAMA* 248:1350, 1982
- 5) McGrut WF, Holes KD, Feehs R, Browne JD, Salem W: Tracheobronchial foreign bodies. *Laryngoscope* 98:615, 1988
- 6) Limper AH, Prakash UBS: Tracheobronchial foreign bodies in adults. *Ann Intern Med.* 112:604, 1990
- 7) Lan RS, Lee CH, Chiang YC, Wang WJ: Use of fiberoptic bronchoscopy to retrieve bronchial foreign bodies in adults. *Am Rev Respir Dis* 140:1734, 1989
- 8) Seals ML, Adry JM, Kellar PN: Pulmonary Aspiration of metal casting: report of case. *JADA* 117:587, 1988
- 9) Kim IK, Brunnit WM, Humphary A, Siomra SW, Wallace WB: Foreign body in the airway: A review of 202 case. *Laryngoscopy* 83:437, 1973
- 10) 조승호, 김병우: 식도 및 기도이물의 임상통계적 고찰. *가톨릭 대학 의학부 논문집* 28:353, 1975
- 11) 전병훈, 서병도: 식도 및 기도이물의 임상적 고찰. *가톨릭 대학 의학부 논문집* 33:525, 1980
- 12) John Fulginiti III Harakh V, Dedhia, J Kizer, Gregory Timberlakw: Retrieval of an aspirated Bullet fregment by flexible bronchoscopy in a mechanically ventilated patient. *Chest* 103:626, 1993

13) 장중현, 김세규, 정경영, 민동원, 신동훈, 이홍렬,  
김석규, 이원영: 치아흡입에 의한 기관지 폐쇄 1예.  
결핵 및 호흡기 질환 **40:442**, 1993

14) Cunanan OS: The flexible bronchoscope in for-  
eign body removal: experience in 300 cases.  
Chest **73(Suppl):725**, 1978