

□ 원 저 □

국소적 흉부 병변에서 세침 흡입 생검의 진단 성적 및 합병증

한양대학교 의과대학 내과학교실, 진단방사선과교실, * 병리학교실**

양석철 · 김연수 · 김순길 · 김태화 · 이경상 · 윤호주
신동호 · 박성수 · 이정희 · 전석철* · 이종달**

= Abstract =

Transthoracic Fine Needle Aspiration Biopsy in Localized Pulmonary Lesions: Diagnostic Accuracy and Complications

Suck Chul Yang, M.D., Yeon Soo Kim, M.D., Soon Kil Kim, M.D., Tae Wha Kim, M.D.
Kyung Sang Lee, M.D., Ho Joo Yoon, M.D., Dong Ho Shin, M.D., Sung Soo Park, M.D.
Jung Hee Lee, M.D., Seok Chol Jeon, M.D.* and Jung Dal Lee, M.D.**

Department of Internal Medicine, Diagnostic Radiology and Pathology,**
College of Medicine, Hanyang University, Seoul, Korea*

Introduction: Transthoracic fine needle aspiration biopsy(TNAB) has shown to be a reasonably safe, simple, and accurate procedure in diagnosis of intrathoracic lung lesions. We reviewed the results of 1,005 TNAB of chest lesions performed on 930 patients with 20 or 22-gauge needles over a period of 10 years.

Methods: From November 1983 to June 1995, 1,005 cases in 930 patients with an undiagnosed lung lesion underwent TNAB at the Hanyang University Hospital: 66% were men and 34% were women. Most of the patients were 40~60 years old and the youngest patient was 3 years of age.

Result: 540 patients had various malignant chest lesions and 322 patients had benign pulmonary lesions. The diagnostic accuracy of TNAB was 96.1 percent in malignant diseases with one false positive result and 90.1% in benign diseases. A definitive diagnosis was not obtained in the remaining 68 patients. The most common diagnoses among 519 malignancy chest lesions with TNAB were the following: squamous cell lung carcinoma, 31.7%; adenocarcinoma, 24.7%; small cell lung carcinoma, 16.7%; metastatic cancer, 14.2%; large cell lung carcinoma, 6.2% and so on. Complications included pneumothorax in 12.3% necessitating chest tube drainage in 0.6%. Minor hemoptysis occurred in 3.6%. There was no death directly attributable to the procedure.

Conclusion: We concluded that TNAB permits a direct approach to all kinds of localized lung lesions with a high degree of accuracy and without major complications.

Key Words: Transthoracic fine needle aspiration biopsy(TNAB), Lung

본연구는 1994년도 한양대학교 교내 연구비의 보조로 이루어 졌음.
본 연구의 요지는 1994년도 미국에서 개최된 제 7차 세계폐암학회에서 발표되었음.

서 론

경피적 세침 흡인 생검술은 여러가지 흉부내 병소의 진단에 있어서 간단하고 안전하며 정확성이 뛰어난 검사법으로 보편적으로 널리 이용되고 있다^{1~9)}. 1883년 Leyden¹⁰⁾이 3명의 폐염환자에서 처음으로 실시한 보고 이후로 이분야의 개척자라고 할 수 있는 Martin과 Ellis¹¹⁾이 1930년 65명의 악성 질환에서 경피적 세침 흡인 생검술의 진단 유용성을 보여주었고 이후 많은 논문에서 이러한 생검술의 진단적 성과와 기술의 다양성 등에 대하여 보고하고 있고 경험이 많은 시술자에 따르면 악성 폐병변에서 경피적 세침 흡인 생검술에 의해 90%이상 진단할 수 있으며 폐종괴를 동반한 양성 질환에서는 보고자마다 다양한 결과를 보고하고 있다. 최근에는 초음파, 컴퓨터 전산화 단층 촬영 등의 새로운 영상기의 발달로 인해 흉부내 병변의 정확한 위치를 파악할 수 있게 되어 보다 확실한 진단적 접근이 가능해졌고 세포병리학적 진단술의 발전으로 높은 진단율과 정확성을 얻게 되었으며¹²⁾, 한편으로 보다 가는 세침을 이용하여 예전에 비해 훨씬 안전하게 시술하게 되었다^{4~6,13,14)}.

경피적 세침 흡인 생검술은 굴곡성 기관지경 및 기관지브러쉬법 등에 의하여 도달하기 힘든 기관지의 폐문 및 종격동 병소, 전이성 폐암을 의심하는 경우, 특히 병변이 작고 병소가 폐의 말초부에 위치할 때 우선적으로 시행할 수 있는 방법이다^{15,16)}. 이에 저자들은 흉부 병소의 진단에 있어서 다른 진단 방법에 비하여 보다 안전하며 간편하게 진단을 얻을 수 있는 경피적 세침 흡인 생검술을 이용하여 최근 10년간 930명 환자 1,005예의 폐병변을 진단하였기에 이의 진단 성적 및 합병증 발생빈도에 대하여 보고하고자 한다.

대상 및 방법

1983년 11월부터 1995년 6월까지 한양대학교 부속 병원 내과에 입원하였거나 외래로 관찰하던 환자중 단순 흉부 사진상 폐결절이나 폐의 종괴적 병변이 있으나, 굴곡성 기관지경 검사의 적응증이 되지 못하고, 객

담검사와 굴곡성 기관지경 검사상 병리조직학적 확진이 불가능한 경우 혹은 종괴성 병변이 폐말초부에 위치하였던 경우 총 930명의 1,005예 병소에 대해 경피적 세침 흡인 생검술을 시행하였다.

시술방법은 Zavala 및 Schoell이 기술한 것처럼 우선 환자로 하여금 최소한 시술전 6시간동안 금식을 하였고 전처치로는 시술 30분전 valium 10mg을 정맥 혹은 근육주사를 실시하였으며, 우선 시술을 하기전에 단순 흉부 촬영을 시행하였고 대부분의 경우 컴퓨터 단층 촬영을 같이 시행하여 자세히 점검하여 생검할 위치와 방향을 정하였다. 병소의 위치에 따라 환자를 배위 또는 복위로 눕히고 양면 영화혈관촬영기(biplane C-arm fluoroscope)를 사용하여 병소의 위치를 확인하고 표적 부위의 피부를 iodine과 알코올로 소독한 후 2% lidocaine을 이용하여 국소마취한 뒤 호흡정지 상태에서 늑골의 상연을 따라 병소를 향해 수직으로 가장 단 거리가 되게 천자하였다. 검침은 20G 또는 22G Westcott needle(USA)을 사용하였으며 20G는 주로 말초부 병변을, 22G는 병소가 혈관들이 밀집한 심장 혹은 폐문부에 가까이 있거나 폐기종 등 중등도 이상의 만성 폐쇄성 폐질환이 있는 환자에서 이용하였다. 검침이 양면 영화혈관촬영기하에 전진되어 시술자가 단단한 종괴를 감지하거나 병소에 검침이 다다르면 내부 stylet를 뽑고 20~30 cc 주사기를 연결하여 음압을 가하면서 검침을 약간 앞뒤로 움직이면서 검침물을 뽑아낸 뒤 준비된 슬라이드에 채취물을 도말하여 95% 알코올에 고정하고 Papanicolaou법으로 염색하며 필요에 따라 Gram, Brown-Brenn, Giemsa, India ink 등의 염색을 이용하여 세균학적 검사도 시행하도록 하였다. 조직이 충분한 경우는 원심분리를 하여 세포 균질절단법(cell block test)도 시행하였다. 시술 직후 투시하에서 기흉 및 폐내 출혈 유무를 관찰하였으며, 환자가 증세가 없으면 시술직후 1시간동안 집중 관찰하였으며, 기관지천식이나 만성 폐쇄성 폐질환 또는 70세 이상의 고령 등 기흉 발생 위험성이 큰 경우는 시술 1시간이나 흉동이 발생하면 바로 단순 흉부 사진을 촬영하여 이의 합병증 유무를 확인하였고 그렇지 않으면 시술 4시간후 반드시 단순 흉부 촬영을 하여 기흉의 발생 여부를 관찰하였는데, 이는 시술 4시간이후에 심각한 기

흉이 발생하는 일이 드물기 때문이다. 환자에서 작은 양의 기흉이 발생하였을 때는 비강을 통해 산소를 공급하며 절대안정을 취하게 하였으며 기흉이 심해지면 주사침을 이용해 공기천자를 하거나 흉관 삽입으로 이를 치료하였으며 공기 배출이 12시간 이상 없을 때 흉관을 제거하였다.

시술의 금기 사항으로는 만성 폐쇄성 또는 제한성 폐질환($FEV_1 < 1.0L$), 병변부위 주위의 낭포성 질환, 출혈성 질환, Echinococcus 낭종이 의심스러울때, 폐동맥 고혈압 또는 환자가 협조적이지 못할 때 등으로 잡았으며 출혈성 질환의 유무는 일반혈액검사, 프로트롬빈시간, PTT, 혈장내 혈소판수 및 임상적인 출혈성향 등으로 알아보았으며, 이때 프로트롬빈시간이 대조군에 비해 3초이상 지연되어 있거나 혈소판수가 $100,000/mm^3$ 이하일 경우는 생검을 실시하지 않았고 폐기종이나 폐동맥 고혈압의 여부는 임상 증상 및 단순 흉부 촬영과 컴퓨터 단층 촬영을 통해 이의 유무를 판별하였다.

결 과

환자의 성별분포는 총 930명중 남, 녀비는 1.9:1로 연령군은 3세에서 78세까지이며 40~60대가 가장 많았다. 임상증상은 기침이 가장 많았고 그밖에 흉통, 호흡곤란, 객혈, 객담 등을 보였다. 병소의 크기별 분류는

단순 흉부 사진상 가장 긴 직경을 측정하였는바 2cm 이하가 108예(11.6%), 2~4cm 381예(41.0%), 4~6cm 204예(21.9%), 6cm 이상이 237예(25.5%) 였고(Fig. 1), 단순 흉부 후전사진상 내측 2/3를, 측면 촬영 사진상 가운데 1/3의 영역을 중심부라하고 그밖의 폐야를 말초부로 정하였는바 중심부가 351예(37.7%)에 비하여 말초부가 579예(62.3%)이었다(Fig. 2).

경피적 세침 흡인 생검술 결과 악성 질환은 총 930명 중 540명(58.1%)였고 양성 질환은 322명(34.6%) 이었고 진단이 되지 않은 경우도 7.3%였는데(Fig. 3), 양성 및 악성 질환에서의 전체적인 흡인 생검술의 진단 성적은 92.7%였으며 진단이 되지 않은 7.3% 경우는 다시 이차 흡인 생검을 시행하여도 결론을 내지 못하거나 추적 관찰되지 못하거나 환자가 더이상의 진단 방법을 거부하여 진단하지 못하였다. 세포병리학적 검사결과 악성 종양으로 확진된 519명중 편평세포암이 31.7%으로 가장 많았고 선암 24.7%, 소세포암 16.7%, 전이암 14.2%, 대세포암 6.2%, 기타(유암종, 배세포암, 방추상 세포암, 육종, 선편평세포암) 6.5% 등(Fig. 4)이었다. 악성 질환 540예중 흡인 생검을 통해 악성 질환이 진단이 가능하였던 경우는 519예로 그 민감도는 96.1% (Fig. 5)였으며 양성 질환 322예중 세침 흡인 생검을 통하여 특성 양성 질환의 진단이 가능하였던 경우는 254예(78.9%) 였으며, 특정 양성 질환 확진이 가능한

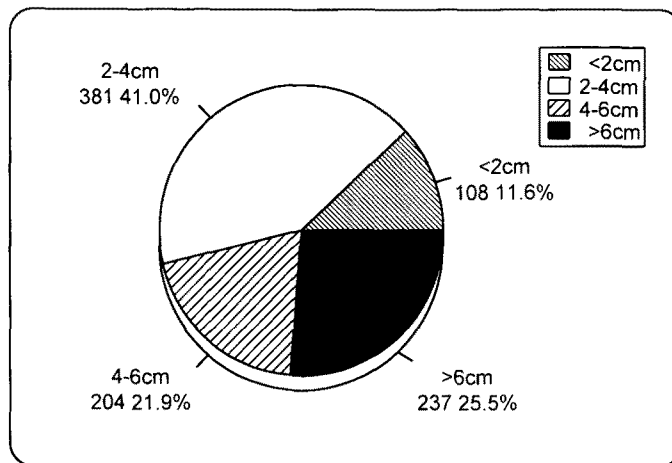


Fig. 1. No. of cases according to size of pulmonary lesions in 930 patients with TNAB.

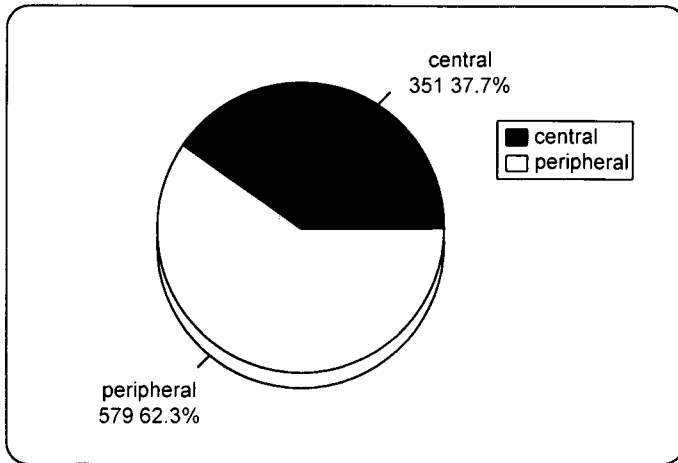


Fig. 2. Topographical distribution of pulmonary lesions in 930 patients with TNAB.

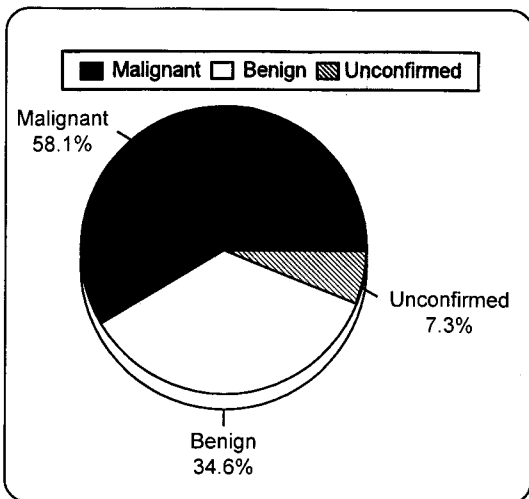


Fig. 3. Final diagnosis in 930 patients with TNAB.

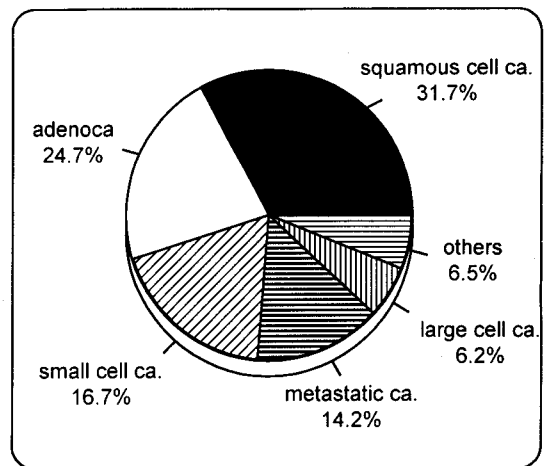


Fig. 4. Confirmed diagnosis of pulmonary lesions in 519 patients with malignancy.

예중 결핵이 160명(63.0%), 폐농양 36명(14.2%), 진균 감염 40명(15.7%), 기타 양성 종양 18명(7.1%) 이었고 조직학적으로 악성 질환세포가 검출되지 않거나 염증 세포만이 검출되어 특정 양성 질환의 진단은 불가능하였으나 양성 질환으로 추정가능한 경우는 36예(11.2%)였으며 이는 생검상 대부분 염증 소견과 섬유화를 보였고 13명의 환자에서 2년 이상 추적 관찰하였으며, 첫해에는 매 3개월마다 단순 흉부 사진이나 필요에 따라 컴퓨터 전산화 단층 촬영을 시행하였고 둘째해에는 매 4

~6개월마다 추적 관찰하고 3년째부터는 1년에 한번씩 관찰하여 병변이 변화가 없을때 양성 질환으로 추정하였다. 따라서 양성 질환에서의 경피적 세침 흡인 생검술 진단의 민감도는 91.0%였다(Fig. 6). 한편 양성 질환이 흡인 생검상 악성으로 오진된 위양성의 경우는 1예(0.3%)였고 이경우는 병리학적으로 선암으로 진단되었으나 수술후 결핵으로 판명되었다. 아무런 진단이 되지 않은 경우는 31예(9.6%)이었으며, 세침 흡인 생검상 악성 종양으로 나와 수술을 하게된 132명중 악성 종

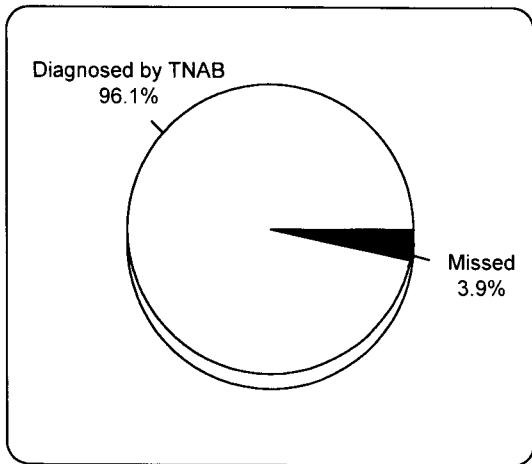


Fig. 5. Accuracy of TNAB on diagnosing malignancy in 540 malignant patients.

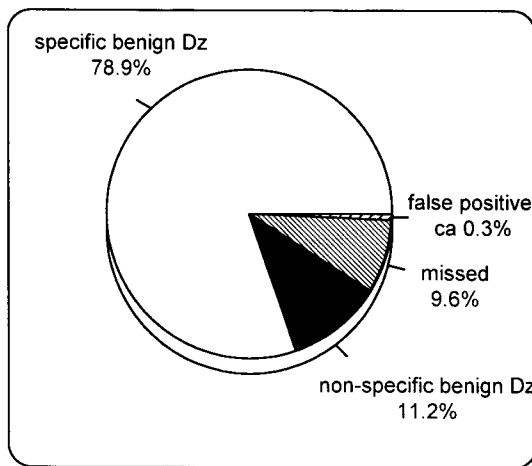


Fig. 6. Accuracy of TNAB on diagnosing benign disease in 322 benign patients.

양의 세포형이 수술후 세포형과 다른 경우는 12예 (9.1%)가 있었는데(Table 1), 많은 부분은 세포의 분화도가 나뉘는 종양이었다.

세침 흡인 생검후 가장 흔히 생기는 합병증은 기흉과 객혈이며 본보고에서 발생된 합병증의 빈도는 930명 1,005예중 214예(21.3%)로 이중 기흉은 124예(12.3%)로 그중 36예는 주사침을 이용한 공기 흡입만으로 치료되었으며 나머지 6예는 흉관 삽입으로 치료되었다. 이외에 경미한 일시적 객혈이 36예(3.6%), 흉통 54예

Table 1. Mismatching between TNAB and Histologic DX* in 12 Confirmed Cases

TNAB DX	Final Histologic DX	Cases
Squamous cell ca.	Large cell ca.	2
Adenoca.	Large cell ca.	3
Large cell ca.	Adenoca.	2
Adenoca.	Bronchioloalveolar ca.	3
Malignant teratoma	Malignant lymphoma	1
Malignant undetermined	Invasive thymoma	1

* Dx: Diagnosis
Ca: Carcinoma

Table 2. Complications of Transthoracic Fine Needle Aspiration Biopsy in 1,005 Cases

Complications	No. of Cases
Pneumothorax:	
No treatment	82
Aspiration	36
Chest tube	6
Total	124
Mild, transient hemoptysis	36
Transient pleuritic chest pain	54
Total	214

(5.4%)에서 보였으며 이러한 합병증 이외에 큰 혈관의 관통에 의한 대량 폐출혈을 보이거나 공기 색전 및 쇼크 등의 치명적인 합병증이나 사망은 없었다(Table. 2).

고 찰

흉부 병소의 경피적 흡인 생검은 감염성 또는 악성 흉부 병소의 진단에 있어 안전하고도 보편적으로 시행되고 있는 검사법으로 1883년 Leyden이 처음으로 폐염환자에서 미생물을 흡인 확인한 뒤 3년 이후에 Menetrier¹⁷⁾이 처음으로 폐암의 진단에 이용한 이후 이의 진단적 성과와 기술적인 다양성에 대하여 보고되고 있다. 100여년이 지난 지금 보다 세밀해진 기술과 다양한 경험 및 이에 따른 세포학적 진단의 발달에 따라 흡인 생검의 진단 정확도는 83~85%로 높으며 특이도는

100%까지라는 보고도 있으며^{18,19)}, 만일 감염 병소에서 항생제를 사용한 뒤 시행하였을 때에는 정확도가 40%²⁰⁾로 감소하게되며 이러한 시술에서 동반된 합병증은 미약한 것으로 보고되어 왔다^{21~23)}.

경피적 흡인 생검은 개흉술이나 종격동 내시경술을 배제할 수 있고 수술이나 종격동 내시경술보다 빠르고 경제적으로 저렴하며 전신마취와 오랫동안 입원할 필요가 없기 때문에 유용한 검사법인데¹⁾, 이의 가장 좋은 결과는 악성 폐공동이나 1cm 이상 크기의 말초 폐종양, 치료하지 않은 폐감염때에 볼 수 있고, 이의 적응증은 기본적으로 굴곡성 기관지경이나 다른 비수술적인 방법으로 진단되지 않는 모든 폐병변이 해당될 수 있는데, 특히 첫째, 전이성 질환이나 심한 내과적 질환으로 인하여 방사선 치료나 화학 요법을 시작하기전 조직 진단이 필요하나, 수술이 부적합한 폐공동, 둘째, 면역억제된 환자에서 제한성 폐침윤이나 적절한 항균제 투여에도 불구하고 악화되는 폐염, 셋째 양성 또는 악성 종양인지 확인하지 못한 폐종괴²⁴⁾에서 적응증이 되며 금기 조건은 무의식 환자나 고열 및 지속되는 기침 등 전신상태가 좋지않은 환자, 기흉 합병증의 발생빈도가 높은 폐기종이나 폐섬유증, 폐고혈압환자, 최근 심한 객혈이나 출혈성 질환이 있는 경우, 항응고제를 사용중인 환자, 기관지내 병변, 무기폐나 대엽성 침윤이 있는 환자 등이 부적당하다^{1,4,25,26,27)}. 또한 폐포충창시 부주의하게 흡인 생검을 시행할 시 기관지내로 낭이 파열되거나 누출되어 아나필락시스 반응이 나타날 수 있고, 파열로 인한 사망률은 25%에 이른다^{28,29)}. 한번 흡인 생검시 진단율은 80%이고, 두번 생검시 87%, 세번이상 생검시는 90.7%²⁶⁾인데, 본 연구 결과 악성 병변의 경우 96.1%, 양성 병변의 경우 90.1%로 높은 편이었으나, 본 연구의 대상이 된 930예에서는 흡인 생검에서 진단에 이르지 못하였고 확진도 되지 않은 68예가 결과 분석에 포함되지 않았기 때문에 실제의 민감도는 이보다 낮을 것으로 생각되며, 또한 양성 종양의 예중 일부가 흡인 생검의 결과만을 최종 진단 방법으로 삼았기 때문에 수술 등으로 좀더 많은 조직을 얻을 수 있었다면 최종 진단이 흡인 생검과 다르게 나오는 경우도 있었을 것이다.

저자의 연구 보고에서는 930명중 진단 가능하였던 악성 질환이 540명(58.1%)였으며, 양성 질환은 322명

(34.6%)로 상대적으로 악성 질환이 높은 비율을 차지한 이유는 저자의 연구 관찰에서 폐 결절의 진단 과정에서의 컴퓨터 전산 단층촬영의 영향에 기인한다고 보여진다. 일반 단순 흉부 사진상 석회화가 없는 병변중 19%가 컴퓨터 전산 단층촬영상 양성으로 추측되었으나 추후 2~3년간 관찰하여 양성으로 판정하였다. 경피적 세침 흡인 생검상 악성 질환으로 진단하는데는 병변에서 아주 소량의 검체를 검사하여 이루어지므로 세포병리학자의 경험이 중요하며, 이번 연구에서는 진단이 애매한 경우 최소 2명의 전문 병리학자의 의견 일치로 판정하였다.

본 연구에서 악성 종양 또는 악성 질환이 의심되는 경우에서 실제로 악성이 증명된 540예중 519예로 민감도는 96.1%(519/540)이었으며 위양성율은 1/519(1.9%)였다. 양성 폐질환의 판정 기준은 첫째, 병리학자에 의해 특이한 양성 질환으로 진단되거나 둘째, 비특이적인 염증 변화나 섬유화 등의 부정확한 원인에 의한 다른 여러 종류의 국소적 병변으로 이루어진 비특이적 양성 병변을 바탕으로 하였으며, 본 연구에서는 특이적 그리고 비특이적 양성 질환의 진단은 322예중 293예에서 얻었으며 이의 민감도는 91.0%였다.

Siegelman 등³⁰⁾은 절제술을 시행하였던 1,711예의 고립성 폐소결절중 육아종이 53.9%, 폐암과 다른 원발성 악성 종양이 28.3%, 과오종 6.6%, 폐전이 3.5%, 기관지 선종이 2%로 보고 하였던 바, 저자들은 폐암과 악성 종양이 57.8%, 폐전이 14.2%, 양성 소견이 34.7%이었다. 여기에서 본 연구 결과 양성 질환의 흡인 생검시는 조직학적으로 악성 질환을 진단하는 것보다 어려웠으며 이는 악성 질환을 진단하는 것보다 더 많은 조직이 필요하기 때문으로 생각되며 특정 양성 질환 진단율이 78.9%로 높은 이유는 검사 대상이 양성 종양보다는 폐결핵이나 결핵성 종격동 임파절염 등 감염성 병변이 많은 것에 어느 정도 기인하는 것으로 생각된다.

흡인성 생검을 이용한 폐 병소의 진단의 성공율이나 정확도 및 합병증에 대해서는 이에 이용된 검침의 굵기나 모양, 병변의 종류에따라 보고자마다 많은 차이가 있으며³¹⁾, 최근에는 검체의 양이 충분하지 못하다는 한계성을 극복하기 위해 검침의 말단부가 경사지게 고안된 절단용 검침을 이용하여 보다 높은 진단율을 보고하

고 있다^{32,33}). 이전에 많이 사용되던 Vim-silverman침은 조직 구조분석에 적합한 조직의 핵심(core)을 제공하였다. 대부분의 사망은 이 Vim-silverman침을 사용했을시 발생했으므로³⁴), 흡인성 생검시 절단용 또는 내강용(coring)침은 사용할시 주의를 요한다. 최근에는 비디오 투시경의 발달로 6mm안팎의 직경의 폐소결절을 생검할 수 있고 생검 재료의 세포병리학적 해석에 있어서 현저한 발달로 인하여 세포 및 조직형의 정확성에 있어서 향상이 있다^{9,35,36}). 또한 흡인 생검의 성과를 높이는데 있어서 병소의 중심부와 변연부에서 모두 검체를 얻어야 한다는 점이다. 저자들의 흡인성 생검 성공률은 91.9%, 진단의 정확도는 93.1%로 Jerab¹⁶)은 21G로 성공률이 82~93%, 정확도는 74%로 보고하였으며, House 등³⁶)은 22G로 97%의 정확도를 보고하였다. Zavala 등²⁰)은 24~25G의 극세침을 이용하여 특이도 100%, 민감도 87%로 보고하였다. Borgeskov 등³⁷)은 굴곡성 기관지경으로 보이지 않는 40예의 환자에서 29예에서 악성 종양으로 판정되었는데, 이중 21예에서 흡인성 생검으로 확진되었고, 12예에서는 굴곡성 기관지경으로 확진되었다고 하였다. 일반적으로 굴곡성 기관지경을 이용하여 폐말초부 병변에 대한 기관지브러쉬 생검법으로 50~70%의 진단율을 나타내는데 반하여 흡인성 생검에 의한 진단율은 85~90% 이상으로 높다^{16,37~42}). 저자들은 경피적 흡인 생검의 결과 수술을 시행한 132명 환자중 결과와 불일치를 보이는 12예(9%)는 대부분 세포의 분화도가 나뉘던 종양이었으며, 이는 Francis⁴³)의 불일치율 25%, Jameson⁴⁴)의 38%에 비해 현저한 차이를 보였다.

흉부 병소의 경피적 흡인 생검의 합병증으로는 기흉과 객혈이 가장 많은 것으로 알려지고 있는데, 초기에는 굵은 16G 또는 20G 검침의 사용으로 인한 공기 색전이나 대량 출혈 등의 합병증이 유발되기도 하였고 일부 보고에 의하면 기흉이 30%, 대량 출혈이 10%에서 발생하였다고 한다^{7,21~23,45~48}). 그후 22G 또는 23G의 보다 가는 검침을 사용함으로써 기흉의 빈도는 8~10%, 출혈은 4~5%²⁰)로 감소하여 문제를 야기할 만한 합병증의 빈도는 현저히 감소되었다⁹). 합병증으로 가장 많은 것은 기흉으로 저자들은 124예(12.3%)로 이중 42예(33.9%)에서만 치료가 필요하였고 이의 빈도는 보

고자에 따라 5~57%로 다양하며 5~25%에서 흉관 삽입 치료를 요한다 하였다^{1,12,25,30,36,37,49,50}). 저자의 경우 6/124예(5.0%)에서만 흉관 삽입 치료가 요구되었으나 이는 흉관 삽입 치료보다 간단한 주사침을 이용한 공기 흡입 치료 36예(29%)를 제외하였던 이유에 기인한다고 본다. 이외에 저자들은 객혈 3.6%, 흉통 25.2%가 발생하였으나 자연 소실되었고 공기 색전이나 대출혈 등의 위험하고 현저한 합병증은 발생하지 않았으나 보고에 의하면 이의 사망률은 0.1~1.37%로 주로 공기 색전증, 기관지내 출혈, 혈관 미주 신경간반사(vasovagal reflex) 등으로 알려져 있으나^{51~54}) 본 보고에서는 심한 합병증으로 인한 사망은 없었고 일부에서 생검한 위치에서 암의 전이가 일어나기도 한다고 알려지고 있으나 저자들의 연구에서는 발생된 것이 없었다.

결론적으로 흉부 악성 및 양성 병소의 진단에 있어서 경피적 흡인 생검을 이용하여 비교적 높은 민감도를 얻을 수 있었으며 치료를 요하는 합병증도 적어 세침 흡인 생검이 흉부 병소 진단에 안전하며 간단하고 유용한 진단 방법으로 생각된다.

요 약

연구목적: 경피적 세침 흡입 생검술은 여러가지 흉부내 병소의 진단에 널리 이용되는 시술로 안전하고 정확성이 뛰어난 검사법으로 현재 보편적으로 이용되고 있다. 이에 저자들은 흉부 병소의 진단에 있어서 다른 진단 방법에 비하여 보다 안전하며 간편하게 진단을 얻을 수 있는 이러한 흡입 생검술을 이용하여 최근 10년간 930명 환자 1,005예의 폐병변을 진단하는데 있어서 이의 진단 성적 및 합병증 발생빈도에 대하여 보고하고자 한다.

방법: 한양대학교 의과대학 부속병원 내과를 내원하여 흉부내 여러가지 병변을 가진 환자 930명 1,005예를 대상으로 경피적 세침 흡입 생검술을 1983년 11월부터 1995년 6월까지 시행하였는데, 이중 남, 여 비는 1.9:1로서 대부분의 환자는 40~60대 였다. 환자는 시술을 하기전에 단순 흉부 촬영을 시행하였고 대부분의 경우 컴퓨터 단층 촬영을 같이 시행하여 생검할 위치와 방향을 정하였다. 양면 영화혈관촬영기를 사용하고 22G 또

는 20G Westcott needle을 이용하여 시술하였고 이의 검체를 이용하여 병리학적 진단을 얻었으며 이러한 시술을 통해 악성 및 양성 질환에서의 진단 민감도를 알아보고 시술후 합병증의 발생 여부를 관찰하였다.

결과: 경피적 세침 흡입 생검술 결과 악성 질환은 총 930명중 540명(58.1%)였고 양성 질환은 322명(34.6%) 이었고 진단 민감도는 악성 질환에서 96.1%였고 양성 질환에서는 91.0%였다. 정확한 진단을 얻지 못한 경우는 68명(7.3%)이었고 519명의 악성 질환으로는 편평 세포암 31.7%, 선암 24.7%, 소세포암 16.7%, 전이암 14.2%, 대세포암 6.2% 기타 6.5%였으며, 시술후 합병증으로는 기흉 12.3%로 이중 흉관 삽입이 필요한 경우는 0.6%에 불과하였고 3.6%에서 소량의 객혈을 나타냈으며 시술로 인한 사망환자는 발생하지 않았다.

결론: 흉부 악성 및 양성 병소의 진단에 있어서 경피적 흡입 생검을 이용하여 비교적 높은 민감도를 얻을 수 있었으며 치료를 요하는 합병증도 적어 세침 흡입 생검이 흉부 병소 진단에 안전하며 간단하고 유용한 진단 방법으로 생각된다.

참 고 문 헌

- 1) Westcott JL: Direct percutaneous needle aspiration of localized pulmonary lesions: Results in 422 patients. *Radiology* **137**:31, 1980
- 2) Perlmutter LM, Johnston WW, Dunnick NR: Percutaneous transthoracic needle aspiration: A review. *AJR* **152**:451, 1989
- 3) Stanley JH, Fish GD, Andriole JG, et al.: Lung lesions: Cytologic diagnosis by fine-needle biopsy. *Radiology* **162**:389, 1987
- 4) Lail AF, McCormack LJ, Zelch M, Reich Ne, Belovich D: Aspiration biopsies of chest lesions. *Radiology* **127**:35, 1978
- 5) Welch TJ, Sheedy II PF, Johnson CD, Johnson CM, Stephens DH: CT-guided biopsy: Prospective analysis of 1000 procedure. *Radiology* **171**: 493, 1989
- 6) Leyden H: Ueber infectiose pneumonie. *Deutsche*

Med Wschr **9**:52, 1983

- 7) Stitik FP: Percutaneous lung biopsy. In Siegelman S, Stitik FP, Summer WR(eds): *Pulmonary System: Practical Approaches to Pulmonary Diagnosis*. p81-219, New York Grune & Stratton, 1979
- 8) Wescott JL: Direct percutaneous needle aspiration of localized pulmonary lesions: results in 422 patients. *Radiology* **137**:31, 1980
- 9) Zornoza J, Snow J, Lukeman JM, et al: Aspiration biopsy of discrete pulmonary lesions using a new thin needle. *Radiology* **123**:519, 1977
- 10) Martin HE, Ellis EB: Biopsy by needle puncture and aspiration. *Ann Surg* **92**:169, 1930
- 11) Dahlgren S, Nordenstrom B: Transthoracic needle biopsy. *Chicago Year Book*, 1966
- 12) Lalli AF, McCormack LJ, Zelch M, Reich Ne, Belovich D: Aspiration biopsies of chest lesions. *Radiology* **127**:35, 1978
- 13) Plunkett MB, Peterson MS, Landreneau RJ, Ferson PF, Posner MC: Peripheral pulmonary nodules: Preoperative prevention with transpleural placement of compressed collagen foam plugs. *Radiology* **185**:274, 1992
- 14) Thornbury JR, Burke DP, Nalyor B: Transthoracic needle aspiration biopsy: Accuracy of cytologic typing malignant neoplasms. *ARJ* **136**:719, 1981
- 15) Fennessy JJ, Fry WA, Manalo-Estrella P, et al: The bronchial brushing technique for obtaining cytologic specimens from peripheral lung lesions. *Acta Cyto* **14**:25, 1970
- 16) Jereb M: The usefulness of needle biopsy in chest lesions of different sizes and locations. *Radiology* **134**:13, 1980
- 17) Menetrier P: Cancer primitif du poumon. *Bull Soc Anat Paris* **61**:21, 1886
- 18) Zavala DC, Schoell JE: Ultrathin needle aspiration of the lung in infectious and malignant

- disease. *Am Rev Respir Dis* **123**:125, 1981
- 19) Wang KP, Kelly SJ, Britt JE: Percutaneous needle aspiration biopsy of chest lesions. *Chest* **93**:993, 1988
 - 20) Zavala DC, Schoell JE: Ultrathin needle aspiration of the lung in infectious and malignant disease. *Am Rev Respir Dis* **123**:125, 1981
 - 21) Jamplis RW, Stevens GM, Lillington GA: Percutaneous needle aspiration biopsy of the lung. *Am J Surg* **116**:243, 1968
 - 22) Fontana RS, Miller WE, Beabout JW, et al: Transthoracic needle aspiration of discrete pulmonary lesions: Experience in 100 cases. *Med Clin North Am* **54**:961, 1970
 - 23) Sanders DE, Thompson DW, Pudden BJE: Percutaneous aspiration lung biopsy. *Can Med Assoc J* **104**:139, 1971
 - 24) Sagel SS, Ferguson TB, Forrest JV, Roper CL, Weldon CS, Clark RE: Percutaneous transthoracic aspiration needle biopsy. *Ann Thorc Surg* **26**:399, 1978
 - 25) 박재형, 임덕, 임정기, 한용철, 김건열, 함의근: 국소적 폐질환의 경피적 폐생검. *대한방사선의학회지* **20**:45, 1984
 - 26) Sinner WN: Pulmonary neoplasms diagnosed with transthoracic needle biopsy. *Cancer* **43**:1533, 1979
 - 27) Sargent EN, Turner AF, Gordoudon J: Percutaneous pulmonary needle biopsy: Report of 350 patients. *ARJ* **122**:758, 1974
 - 28) Cibney RT, Man GCW, King EG, LeRiche J: Aspiration biopsy in the diagnosis of pulmonary disease. *Chest* **80**:300, 1981
 - 29) Petersdorf RG, Adams RD, Braunwald E, Isselbacher KJ, Martin JB, Wilson JD: Harrison's Principles of Internal Medicine. McGraw-Hill Book Company p1237, 1983
 - 30) Siegelman SS, Stitik FP, Summer WR: Management of the patient with a localized pulmonary lesion. In Siegelman SS, et al: *Pulmonary System: Practical Approaches to Pulmonary Diagnosis*. New York Grune and Stratton, 1979
 - 31) 남송현, 김우성, 우준희, 노용호, 심영수, 김건열, 한용철, 박재형, 함의근: 경피적 폐침생검 30예. *결핵 및 호흡기질환* **30**:205, 1983
 - 32) Khouri NF, Stitik FP, Erozan YS, et al: Transthoracic needle aspiration biopsy of benign and malignant lung lesions. *AJR* **144**:281, 1985
 - 33) Greene R, Szyfelbein WM, Isler RJ, Stark P, Jantsch H: Supplementary tissue-core histology from fine-needle transthoracic aspiration biopsy. *AJR* **144**:787, 1985
 - 34) Norenberg R, Claxton CP, Takaro T: Percutaneous needle biopsy of the lung: Report of two fetal complications. *Chest* **66**:216, 1974
 - 35) Westcott JL: Needle aspiration biopsy of pulmonary, hilar and mediastinal masses. *Clinics in Chest Medicine* **5**:365, 1984
 - 36) House AJS, Thomson KR: Evaluation of a new transthoracic needle for biopsy of benign and malignant lung lesions. *AJR* **129**:215, 1977
 - 37) Borgeskov S, Francis D: A comparison between fine needle biopsy and fiberoptic bronchoscopy in patients with lung lesions. *Thorax* **29**:352, 1974
 - 38) Greene R: Transthoracic needle aspiration biopsy. In Athanasoulis CA, Pfister RC, Greene R, et al(eds): *Interventional Radiology*. Philadelphia, WB Saunders Company, 1982
 - 39) Cortese DA, McDougall JC: Biopsy and brushing of peripheral lung cancer with fluoroscopic guidance. *Chest* **75**:141, 1979
 - 40) Stringfield JT, Markowitz DJ, Bentz RR, Welch MH, Weg JG: The effect of tumor size and location on diagnosis by fiberoptic bronchoscopy. *Chest* **72**:474, 1977
 - 41) Hattori S, Matsuda M, Nishihara H, Hoari T: Early diagnosis of small peripheral lung cancer-

- cytologic diagnosis of very fresh cancer cells obtained by the TV-brushing technique. *Acta Cytol(Baltimore)* **15**:460, 1971
- 42) Landman S, Burgener FA, Lim GHK: Comparison of bronchial brushing and percutaneous needle aspiration biopsy in the diagnosis of malignant lung lesions. *Radiology* **115**:275, 1975
 - 43) Francis D: Transthoracic aspiration biopsy: Cytological classification of aspirated malignant tumor cells. *Acta Path Microbiol Scand* **85**:535, 1977
 - 44) Jameson JB: Aspiration biopsy of localized intrathoracic lesions. *Australias Radiol* **14**:40, 1970
 - 45) Lalli AF, Naylor B, Whitehouse WM: Aspiration of biopsy of thoracic lesions. *Thorax* **22**:404, 1967
 - 46) Stevens GM, Lillington GA, Weigen JF: Needle aspiration biopsy of localized pulmonary lesions. *Calif Med* **106**:92, 1967
 - 47) Zelch JV, Lalli AF, McCormack LJ, et al: Aspiration biopsy in diagnosis of pulmonary nodule. *Chest* **63**:149, 1973
 - 48) Sagel SS, Ferguson TB, Forrest JV et al: Percutaneous transthoracic aspiration needle biopsy. *Ann Thorac Surg* **26**:399, 1978
 - 49) Wallace JM, Batra P, Gong H, Ovenfos CO: Percutaneous needle lung aspiration for diagnosing pneumonitis in the patients with acquired immunodeficiency syndrome(AIDS). *Am Rev Respir Dis* **131**:389, 1985
 - 50) Flower CDR, Verney GI: Percutaneous needle biopsy of thoracic lesions: An evaluation of 300 biopsies. *Clin Radiol* **30**:215, 1979
 - 51) Herman PG, Hessel SJ: The diagnosis accuracy and complications of closed lung biopsies. *Radiology* **125**:11, 1977
 - 52) Youmans CR, deGroot WJ, Marshall R: Morettin LB, Derrick JR: Needle biopsy of the lung in diffuse parenchymal disease : An analysis of 151 cases. *Am J Surg* **120**:637, 1970
 - 53) Lauby VW, et al: Value and risk of biopsy of pulmonary lesions by needle aspiration: 21 years experience. *J Thorac Cardiovasc Surg* **49**:159, 1965
 - 54) Woolf CR: Application of aspiration lung biopsy with a review of the literature. *Dis Chest* **25**:286, 1954