

□ 증      례 □

## 췌장염 증상없이 췌장-흉막루를 통해 발생한 흉막저류

고려대학교 의과대학 내과학교실

박상면 · 이상화 · 이진구 · 조재연  
심재정 · 인광호 · 강경호 · 유세화

= Abstract =

### Pleural Effusion and Pancreatico-Pleural Fistula Associated with Asymptomatic Pancreatic Disease

Sang Myun Park, M.D., Sang Hwa Lee, M.D., Jin Goo Lee, M.D., Jae Youn Cho, M.D.,  
Jae Jeong Shim, M.D., Kwang Ho In, M.D., Kyung Ho Kang, M.D. and Se Hwa Yoo, M.D.

*Department of Internal Medicine, Korea University College of Medicine, Seoul, Korea*

Effusions arising from acute pancreatitis are usually small, left sided and self limiting. The incidence of pleural effusions in acute pancreatitis is reported between 3% and 17%.

In chronic pancreatitis, as a consequence of fistula and pancreatic pseudocyst formation or by spontaneous rupture of a pancreatic pseudocyst directly into thoracic cavity, extremely large effusions may be seen. When the underlying pancreatic disease is asymptomatic, the diagnosis is made by measuring the amylase content of the pleural fluid.

We experience a case of left sided pleural effusions caused by pancreatico-pleural fistula associated with pancreatic pseudocyst.

The diagnosis was made by measuring of pleural fluid amylase level(80000U/L). Abdominal CT scan revealed pancreatic pseudocyst and pancreatitis with extension to left pleural space through esophageal hiatus and extension to left subdiaphragmatic space.

Left pleural effusions were decreased after fasting, total parenteral nutrition and percutaneous pleural fluid catheter drainage.

We reported a case of pleural effusions and pancreatico-pleural fistula associated with asymptomatic pancreatic disease with review of literatures.

**Key Words:** Pleural effusion, Pancreatico-pleural fistula, Pancreatic pseudocyst

### 서      론

급성 췌장염의 폐 합병증으로는 무기폐, 폐렴, 성인

성 호흡곤란 증후군, 흉막저류등이 보고되었으며 약 3%~17%에서 흉막저류액이 합병되는데 대부분 소량으로 좌측에 호발하고 자연소실 된다<sup>1,2)</sup>. 그러나 만성 췌장염 환자의 흉막저류는 매우 드물고 발생기전도 급

성과는 달리 췌장과 흉막사이의 누공으로 통로를 형성하거나 췌장가낭종이 종격동을 통해 직접 연결되어 발생한다고 알려져 있으며 흉막지류가 반복되어서 많은 양이 고이게 된다. 만성 췌장질환의 합병증으로 흉막지류가 발생한 환자의 대부분은 복부 불편감등 복부증상을 호소하지만 췌장염의 특이 증상없이 대량의 흉막삼출액이 발생한 경우에는 원인 규명을 위하여 많은 검사가 필요하며 조기진단이 매우 어려워진다<sup>3)</sup>.

저자들은 흉막삼출액의 아밀라제 증가를 추적검사하여 췌장염 증상없는 흉막지류 환자에서 췌장가낭종과 췌장-흉막루를 발견하여 금식, 전 비경구 영양수주, 경피흉강배액 등의 비관혈적 방법으로 치료하여 호전되었기에 문헌고찰과 함께 보고하는 바이다.

## 중 례

환자는 36세 남자로 좌측 흉막통을 주소로 내원하였다. 내원 30일전부터 호흡시 심해지는 좌측 흉막통이 발생하여 개인병원에서 흉막지류액 진단하에 흉막천자 등으로 치료하였으나 증상호전없이 흉막지류가 심해져서 본원으로 전원되었다.

내원전 심한 체중감소, 식후 상복부 불편감은 있었으나 고열, 기침 등 폐증상은 없었다. 과거력상 15년간 매일 소주(2홉) 1병씩 먹은 음주력 이외에 특이소견은 없었다.

내원시 활력증상은 혈압 110/70mmHg, 맥박 76회/분, 체온 36.6℃였으며, 신체검사 소견은 흉부 청진상 좌측폐야의 호흡음이 감소되었고 복부 촉진으로 상복부 증상에 가벼운 압통이 유발되었으나 종물은 만져지지 않았고 그외 특이 소견은 없었다.

내원시 말초혈액 검사상 백혈구 증가나 빈혈 소견은 없었고, 생화학 검사상 AST/AST가 48/51U/L로 약간 상승되어 있었고, BUN/Creatinine과 전해질 검사는 정상이었으며 혈청 아밀라제치는 273U/L로 증가되었다. 내원후 시행한 흉막천자로 흡인한 초코렛색의 흉막삼출액을 분석하여 당 85mg/dl, 단백질 2.3g/dl, LDH 1851U/L, 백혈구 4,850/mm<sup>3</sup>(호중구 90%), 아밀라제 80,000U/L 등의 결과를 구하였다.

흉부방사선 촬영사진에서 좌측 흉막지류가 발견되었

고(Fig. 1), 흉부부 진산화 단층촬영에서 췌장 가성낭종과(Fig. 2, 3) 횡경막 및 식도 주위 염증과 열공 소견을 보여서 췌장 흉막루에 의한 흉막지류로 진단하였다.

췌장액 분비를 감소시키기 위한 금식, 전 비경구 영양수주와 함께 항생제 정주, 경피 흉강배액등의 비관혈적 치료로 증상호전되고 흉막액이 감소되어 경쾌 퇴원하였다(Fig. 4).

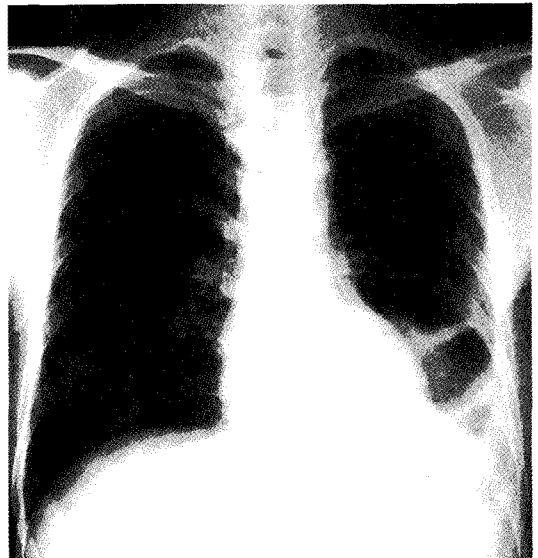


Fig 1. Chest radiograph showed left side pleural effusions.

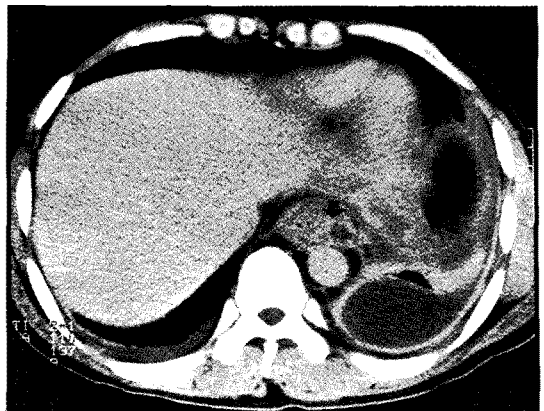

Fig 2. Chest CT scan showed both pleural effusions and fistula around esophageal hiatus. (arrow site)

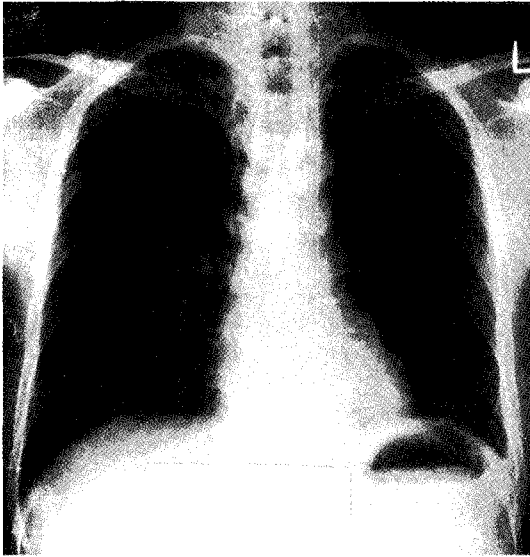


Fig 3. Abdominal CT scan showed pancreatic pseudocyst in pancreas tail portion.

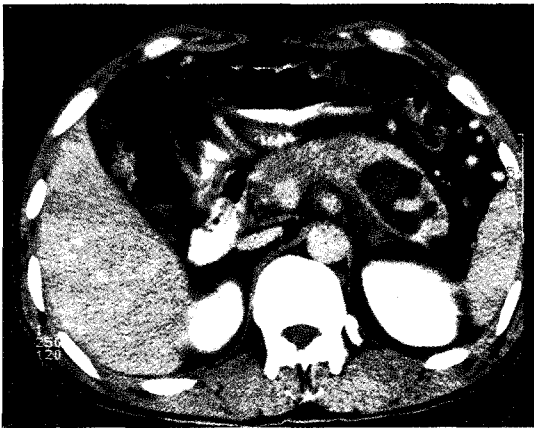

Fig 4. Follow-up chest radiograph obtained 20 days after treatment showed mild left side left fusions.

## 고 찰

우리나라에서 흉막저류의 가장 흔한 원인은 흉막결핵이며 암성, 교원성 질환, 기생충 감염등도 원인이 되며 드물게 췌장질환과 동반되어 발생하는 경우도 있다<sup>1,2)</sup>.

급성 췌장염에 동반되는 흉막저류는 대부분 소량이며 췌장염이 호전되면 자연소실되지만 만성 췌장염이

나 췌장가낭종으로 인한 흉막저류는 대량이며 뚜렷한 복부증상없이 나타나는 경우가 많아서 조기진단이 힘들고 그로 인하여 치료에 어려움이 종종 발생한다. 만성 췌장질환과 동반되는 흉막저류는 전술한 바와 같이 췌장과 흉막강내의 무관형성, 혹은 종격동을 통한 췌장가낭종의 직접 확장에 의한다고 알려져 있다<sup>3)</sup>.

췌장 - 흉막루 원인의 80% 정도는 만성 알코올 중독으로 의한 췌장염이지만 외상도 중요한 원인이 된다<sup>4)</sup>. 특히 사춘기 연령 이하의 아이에 발생하는 췌장염의 주 원인이 외상이다.

췌장 질환과 동반되는 흉막저류의 발생기전은 다음의 가설들로 설명된다. 첫째, 복강내 임파선에서 흉막강내 임파선으로 췌장 효소가 흡수되어 발생한다는 가설 둘째, 횡경막 염증으로 횡경막과 흉막사이의 모세혈관 흡수율이 높아져 흉막저류가 발생한다는 가설<sup>4)</sup> 등이 있으나, 이상의 2가지 가설은 흉막 저류액의 아밀라제가 혈중 아밀라제 농도보다 현저히 높은 것에 대한 설명으로는 불충분하다<sup>5,6)</sup>. 셋째 가설은 췌장가낭종이 흉막강내로 직접 퍼지면서 아밀라제가 풍부한 흉막저류가 발생한다는 것이나 이런 기전에 의한 흉막저류는 극히 드물고 속과 사망이 동반되기도 한다<sup>3,4)</sup>. 넷째 가설은 만성적으로 반복되는 췌장의 염증으로 췌장관의 누출이 발생하여 췌장 - 흉막루를 형성한다는 것으로 췌장가낭종과 동반되어 발생하기도 한다. 즉 췌장관 누출로 췌장액이 복강내로 빠져나와 췌장성 복수를 형성하고 후복막강내에 고여 대동맥이나 식도주위 열공을 통해 종격동으로 들어가게 된다. 종격동에서 혼치는 않으나 종격동 가낭종을 형성하여 결국 흉막저류를 일으키며 드물게 심막 삼출액을 형성하기도한다<sup>7,8)</sup>.

Rockey과 Cello의 관찰<sup>4)</sup>에 따르면 췌장흉막루 환자의 52% 환자에서 췌장염의 과거력이 있었고 18%에서는 복부증상이 전혀 없었다. 특히 췌장 흉막루를 지닌 환자에서는 복부증상보다는 호흡곤란, 흉통, 천명음, 기침등의 호흡기 증상이 주로 나타난다. 46%의 환자에서 체중감소를 보이는데, 이는 만성 알코올 중독과 식후 상복부 동통으로 인한 영양실조에서 기인한다. 환자에 따라서는 복수로 인한 복부팽만감을 호소하기도 하며 드물게 피하지방 괴사, 심낭침범, 복부나 하지의 백색결절을 보이기도한다<sup>7,8)</sup>.

혈중 아밀라제의 증가로 췌장 - 흉막루에 의한 흉막 저류를 조기 진단할 수 있는 경우가 많은데 혈중 아밀라제는 췌장염 때문이 아니고 대량의 저류 흉막액이 역확산되어 증가하는 것으로 알려져 있다<sup>5)</sup>. 이때 발생하는 흉막 저류액의 특징은 단백질, LDH가 많이 포함된 삼출액이며 아밀라제의 현저한 증가(1,000U/L~4,500 U/L)를 보이고 대부분 혈성저류이다<sup>4)</sup>.

흉부방사선 촬영으로 흉막저류액의 양과 위치를 알 수 있으며 복부초음파 검사는 췌장질환 진단에 중요한 검사이다. 췌장과 흉막강의 누공을 통한 교통은 복부 초음파 촬영, 복부 전산화 단층촬영, 내시경하 역행성 담도췌장관 조영술 등으로 자세한 진단이 가능하다. 복부 전산화 단층촬영은 췌장질환의 정도와 췌장관 이상, 췌장 흉막루 존재 유무, 흉막저류액의 양과 위치를 파악할 수 있으며 내시경하 역행성 담도 췌장관 조영술은 복부 전산화 단층촬영보다 힘들고 어려운 술기이므로 진단이 애매하거나 수술전 췌장관의 정확한 상태파악을 위해 시행하는 것을 권장하고 있다<sup>9,10)</sup>.

진단시에는 반드시 급성 췌장염에 의한 일시적 흉막 저류, 식도천공에 의한 흉막내 아밀라제 증가, 다른 압성 삼출액들의 가능성을 배제하여야 한다. 특히 식도천공에 의한 경우는 타액성 아밀라제가 주로 증가하는 것이 특징이다<sup>12,13)</sup>. 본 증례는 전형적인 급성 췌장염의 기왕력은 없으나 상시 음주자로서 비특이적인 위장관 증상으로 보아 반복되는 췌장염으로 가성낭종이 발생하고 췌장성 복수가 누공을 형성하여 흉막강내로 들어간 것으로 추정된다. 원인이 불분명한 흉막저류의 경우 복부증상이 경미하거나 없더라도 췌장염의 기인한 것을 주의깊게 검사할 필요가 있다.

췌장 - 흉막루에 의한 흉막저류의 치료에 대해서 보존적인 내과치료와 수술에 의한 외과치료 사이에 논란이 많다. 췌장관 및 가낭종이 자연폐쇄되도록 췌장액의 분비를 최소화하는 것이 보존적 치료의 중요한 부분이다<sup>14)</sup>. 즉 금식, 전 비경구 영양수주, 반복적 흉막천자, 췌장액 분비저해를 위한 somatostatin 투여 등의 방법이며 2~4주 정도 치료기간이 필요하다<sup>16)</sup>. 그외에 방사선 치료의 시도도 있으나 특별한 효과는 없었고 경피적 흉막저류배액술이 췌장가낭종의 치료에 효과적이라는 보고도 있다<sup>16)</sup>. Somastatin 혹은 합성제제인 octreotide

의 투여는 췌장액 분비를 억제하기 위한 실험적 시도이며 형성된 췌장누공을 막는데도 효과적인 것으로 알려져 있으나<sup>15)</sup>, 실사, 복부 불편감, 담석 형성등의 부작용이 있으므로 사용에 주의하여야 한다. 이상의 내과적 보존치료로 41~48%의 환자에 효과가 있으며 흉막액 아밀라제의 지속적 증가, 경구 음식섭취후 흉막저류의 재발, 중복감염이 있을때는 내과적 치료의 실패를 의미한다<sup>2,4,18)</sup>. 내과적 치료가 실패한 경우에는 절제술을 고려해야 하며 이때 내시경하 역행성 담도 조영술은 수술전 췌장관 상태를 파악하는데 도움이 된다<sup>10,11)</sup>. 수술은 췌장 원위부 부분절제, 누관 절개 및 배농등을 시행하며 수술후 사망율은 3%이며, 수술후 예후는 80~85%에서 양호하다<sup>4)</sup>. 췌장흉막루 환자의 전체 사망률은 5% 정도이며 예후는 좋은 편이다. 그러나 치료중에 감염 등의 합병증 발생에 유의하여야 한다.

## 요 약

만성 췌장질환에 의한 흉막삼출은 췌장염 증상없이 대량으로 발생하기도 한다. 이런 경우 흉막액내 아밀라제의 현저한 증가는 췌장질환의 발견에 도움이 되며 대부분 보존적 췌장염 치료로 호전된다.

저자들은 췌장염 증상없이 흉막저류가 발생한 환자에서 흉막액내 아밀라제 증가를 발견하여 복부 및 흉부 전산화 단층촬영으로 췌장가낭종과 췌장 - 흉막루를 진단하고 보존적 치료로 호전되었기에 보고하는 바이다.

## 참 고 문 헌

- 1) McKenna J, Chandrasekhar A, Skorton D, Craig RM, Cugell DW: The pleuropulmonary complications of pancreatitis. *Chest* 71:197, 1977
- 2) Kaye MD: Pleuropulmonary complications of pancreatitis. *Thorax* 23:297, 1968
- 3) Cooper CB, Bardsley PA, Rao SS, Collins MC: Pleural effusions and pancreaticopleural fistulae associated with asymptomatic pancreatic disease. *Br J Dis Chest* 82:315, 1988
- 4) Rockey DC, Cello JP: Pancreaticopleural fistulae

- report of 7 patients and review of the literature. *Medicine* **69**:332, 1990
- 5) Cameron JL, Kieffer RS, Anderson WJ, Luidema G: Internal pancreatic fistulae: Pancreatic ascites and pancreatic effusions. *Ann Surg* **184**:587, 1976
  - 6) Cameron JL: Chronic pancreatic ascites and pancreatic pleural effusions. *Gastroenterology* **74**: 134, 1978
  - 7) Jaffe BM, Feruson TB, Holtz S, Shields JB: Mediastinal pancreatic pseudocysts. *Am J Surg* **124**:600, 1972
  - 8) Louie S, McGahan JP, Frey C, Cross CE: Pancreaticopleuraopericardial effusions, Fistulous tracts demonstrated by computed tomography. *Arch Intern Med* **145**:1231, 1985
  - 9) Williams SGJ, Bhupalan A: Zureikat N, Thuluvath PJ, Santis G, Theodorou N, Westaby D: Pleural effusions associated with pancreaticopleural fistulae. *Thorax* **48**:867, 1993
  - 10) McCarthy S, Pellegrini CA, Moss AA, May LW: Pleuropancreatic fistula: Endoscopic retrograde cholangiopancreatography and computed tomography. *AJR* **142**:1151, 1984
  - 11) Razzaque MA, Hussain SA, Hossain Z, Kumar GK: Pleural effusion with pancreaticopleural fistula. *Am J Gastroenterology* **68**:84, 1977
  - 12) Tombroffm M, Loieq A, Dekoster P, Engleholm L, Govaertis JP: Pleural effusions with pancreaticopleural fistulae. *Br Med J* **1**:330, 1973
  - 13) Bellman MM, Rajanatnam HN: Perforation of the esophagus with amylase rich pleural effusion. *Br J Dis Chest* **68**:197, 1974
  - 14) Martin FM, Rossi RL, Munson JL, Remine SG, Braasch JW: Management of pancreatic fistulas. *Arch Surg* **124**:571, 1989
  - 15) Donnelly PK, Watkin EM: Acute hemorrhagic pancreaticopleural effusion treated with somatostatin analogous-SMS 201-995. *Resp Med* **84**: 507, 1990
  - 16) Faling LJ, Gerzof SG, Daly BDT, Pugtch RD, Snider GL: Treatment of chronic pancreatic pleural effusion by percutaneous catheter drainage of abdominal psuedocyst. *AMJ* **76**:329, 1984
  - 17) Dewan NA, Kinney WW, O'donohue Jr. WJ: Chronic massive pancreatic pleural effusion. *Chest* **85**(4):497, 1984