

경부 경막외 신경차단을 이용한 2주간 계속된 딸꾹질의 치료 경험

— 증례 보고 —

세란병원 신경통증클리닉, 청구성심병원 신경통증클리닉*
및 연세대학교 의과대학 영동세브란스 마취과**

이경진 · 박원선** · 전태완* · 김 찬 · 남용택**

= Abstract =

Cervical Epidural Block Can Relieve Persistent Hiccups

— Case report —

Kyung Jin Lee, M.D., Won Sun Park, M.D.** , Tae Wan Chun, M.D.*
Chan Kim, M.D. and Yong Taek Nam, M.D.**

Neuro-Pain Clinic, Seran Hospital, Seoul, Korea

*Neuro-Pain Clinic, Chung Goo-Sungsim Hospital, Seoul, Korea**

*Department of Anesthesiology, College of Medicine, Yonsei University, Seoul, Korea***

Hiccup is characterized by a myoclonus in the diaphragm, resulting in a sudden inspiration associated with an audible closure of the glottis. The reflex arc in hiccups comprises three parts: an afferent, a central and an efferent part. The afferent portion of the neural pathway of hiccup formation is composed of the vagus nerve, the phrenic nerve, and the sympathetic chain arising from T6 to T12. The hiccup center is localised in the brain stem and the efferent limb comprises phrenic pathways. All stimuli affecting the above mentioned reflex arc may produce hiccups. The pathogenesis of persistent hiccups is not known. Hiccup can present a symptom of a subphrenic abscess or gastric distention, and metabolic alterations may also cause hiccups. Numerous treatment modalities have been tried but with questionable success. We describe a patient whose persistent hiccups was treated successfully by a cervical epidural block.

Key Words: Hiccups, Cervical epidural block

딸꾹질은 일반적으로 대부분이 가끔 경험하는 일시적인 증상으로 횡경막과 호흡 보조근이 간대성인 수축을 할때 돌발적인 흡기와 함께 성대가 닫히면서 나는 소리이다¹⁻³⁾. 원인으로는 위식도 역류, 제 4 뇌실내의 신경학적 병변, 요독증, 당뇨, 전해질 불균형, 폐렴, 뇌

막염 등⁶⁾이 있으며 전신마취후에도 자주 발생하는데 이는 주로 위 팽만이나 횡경막하 농양 등에 의한 횡격막의 자극으로 발생한다^{4,20)}. 딸꾹질의 치료 방법에는 먼저 원인질환을 없애야 하며 그 외에 미주신경을 자극하는 비약물요법^{7,8)}과 chlorpromazine, phenyto-

in, valproic acid, 및 amphetamine등을 사용하는 약물요법^{9,10)}, 그리고 횡격막 신경 제거술로 횡격막 신경을 파괴시키는 수술방법등¹⁷⁾이 있다.

딸꾹질이 48시간 이상 오래 지속되는 것을 연속성 딸꾹질(persistent hiccup)이라하며 이 경우 불면증과 함께 정신적, 육체적으로 환자에게 대단한 스트레스를 주게되며 심할 경우 탈수증과 함께 심한 체중감소를 나타내게 된다¹¹⁾. 또 수술환자의 경우 복부의 수축으로 인해 수술부위의 상처의 치유도 방해하게 된다. 지금까지 연속성 딸꾹질을 치료하기 위한 비강 영양 튜브의 삽입, 설압자로 혀의 기저부를 자극, 직장 맛사지, chlorpromazine, phenytoin 투여 등 여러 가지 치료법이 보고되었지만 확실한 치료법은 없다. 본 저자들은 중환자실에 폐렴으로 입원하여 여러 가지 치료에도 불구하고 2주이상 딸꾹질이 계속된 환자를 경부 경막외 신경차단으로 성공적으로 치료하였기에 이에 문헌적 고찰과 함께 보고하고자 한다.

증 례

57세된 남자환자가 10일전부터 계속된 발열과 기침 그리고 딸꾹질을 주소로 본원 응급실을 통하여 중환자실로 입원하였다. 환자는 과거력상 10년전 뇌혈관 사고(cerebrovascular accident)로 인하여 신체의 좌측부위에 약간의 마비가 있었으며 소주를 매일 1홉씩 30년간 마신 과거력과 흉부 방사선 촬영상 양측 상변에 한점양의 음영이 관찰되었으며 심한 발열(38.7°C)과 함께 호흡곤란이 있어 Klebsiella성 폐렴 혹은 폐결핵이라는 진단하에 항생제(sulferazone 4.0 gram)와 함께 분당 산소 3리터를 경비적으로 투여하였다.

입원후 1주일일 경과하자 열과 기침은 거의 완치가 되었으나 딸꾹질은 계속되어 비강 영양 튜브를 삽입하고 설압자로 혀의 기저부를 자극하고 직장 맛사지를 하는 등의 방법으로 미주신경을 자극하는 한편 chlorpromazine 등을 투여하였으나 일시적인 효과만 있었을 뿐 환자는 계속 불면증과 함께 딸꾹질에 동반된 호흡곤란을 호소하였다. 입원후 14일째에 딸꾹질은 반사궁 중에서 원심신경인 횡격막 신경을 차단하기 위하여 환자를 측와위로 하고 제 7번 경추와 1번 흉추 사이에 17gauge Touhy 주사침을 사용하여 카테터를 경막외강에 삽입하였다. 경막외강은 저항소실법으

로 확인하였으며 경막외 카테터를 3~4 cm 상방으로 삽입한 후 2% lidocaine 6 ml를 투여하였다. lidocaine 투여 10분후 딸꾹질은 멈추었으며 동반증상이던 호흡곤란도 사라지고 환자는 매우 만족해 하였다. 감각소실부위는 제 3 경추에서 제 4 흉추 사이였으며, 안검하수 등 경부교감신경이 차단됨을 나타내는 양측성 Horner 증후군이 나타났고, 우측 상지에 약간의 저림 이외에는 별다른 증상이 없었다. 혈압(120/80 mmHg)과 호흡수(18회), 경피적 산소포화도(97%), 동맥혈 이산화탄소 분압(38 mmHg)도 정상범위 이내였다. 2시간 후 딸꾹질이 다시 시작되어 경막외 카테터를 통하여 2% lidocaine 6 ml를 다시 투여하였고 이후 6시간 간격으로 3번을 투여한 후 딸꾹질은 완전히 멈추어 시술후 3일째에 경막외 카테터를 제거하였다. 그 후 환자는 더 이상의 딸꾹질이 발생하지 않았고 발열, 기침 등 폐렴증상도 호전되어 입원 3주 후에 건강히 퇴원하였다.

고 찰

딸꾹질은 간헐적이고 기간이 짧으며 일시적 딸꾹질(hiccup bout), 48시간 이상인 경우를 연속성 딸꾹질, 그리고 1달 이상 계속되는 경우를 난치성 딸꾹질(intractable hiccup) 등^{4,20)}으로 나눈다.

딸꾹질의 반사궁은 그림 1에서와 같이 구심부, 중추, 그리고 원심부로 나누어져 있으며 구심부는 미주신경과 횡격막 신경 그리고 흉부 교감신경절(제 6번에서 제 12번)로 구성되어 있다. 중추는 뇌간, 중뇌, 망상체, 그리고 시상하부에 위치하여 구심부와 원심부를 연결하고 원심부는 횡격막 신경으로 구성되어 있는데 횡격막 신경은 제 3번 경추에서 제 5번 경추사이에 위치한다^{2,20)}. 그러므로 딸꾹질의 반사궁은 내장성 구심섬유와 체성 원심섬유가 중추에서 시냅스를 하고 있는데 이는 반사통(referred pain)이 나타나는 원리와 같다. 즉 내장섬유를 통한 정보가 척수를 따라가서 체성신경의 위치한 분절에 증상을 나타내는 것이다^{12,13)}.

원인은 먼저 정신병적 원인과 기질적 원인으로 나눌 수 있는데 딸꾹질 때문에 잠을 못이루거나 수면장애 딸꾹질이 멈추면 일단 정신병적 원인으로 추정할 수 있다²⁰⁾. 기질적 원인에는 상기의 딸꾹질 반사궁에 영향을 미치는 모든 자극들 특히 미주신경을 자극하는

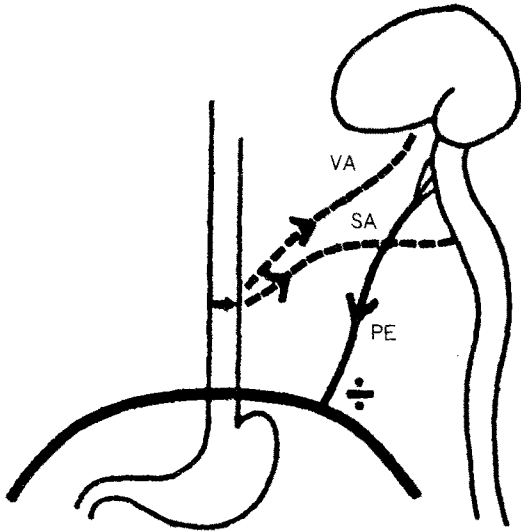


그림 1. 딸꾹질 반사궁. 구심부는 미주 신경(VA: vagus afferent nerve), 흉부교감신경(SA: sympathetic afferent nerves) 등으로 구성되어 있고 원심부는 횡격막 원심성 신경(PE: phrenic efferent nerve)으로 구성되어 있다.

것들이 원인이 될 수 있다. 그 외에 수술후 발생하는 원인은 주로 복강내 수술후 1~4일에, 남자에서 더 자주 나타나게 되는데 이는 위 팽만이나 횡경막하 농양 등에 의한 횡격막의 자극으로 발생한다⁴⁾.

딸꾹질의 부작용 중 가장 많고 심한 것은 음식물이나 수분의 섭취를 못해서 생기는 탈수와 체중 감소이다^{11,14)}. 그 외에 피로와 불면증, 심할 경우 칼륨부족에 의한 심부정맥, 더 나아가서는 사망에까지 이를 수 있다¹⁵⁾.

치료는 먼저 원인질환을 없애야 하며 그 외에 비약물요법과 약물요법, 그리고 수술요법 등이 있다. 비약물요법에는 미주신경의 구심성 섬유에 정보 전달을 억제시키는 방법^{7,8)}으로서 비강영양관을 삽입하거나, 비경구를 자극하거나, 혀를 세계 잡아당기거나, 찬물을 마시거나, 각설탕을 삼키거나, 레몬을 씹거나, 그리고 암모니아 같은 자극성 있는 기체를 흡입하기도 한다. 또 고무 카테터로 직접 인두를 자극하는 방법, 면봉 등으로 위외도를 자극하는 방법, 찬 식염수로 위를 세척하는 방법, Valsalva maneuver, 경동맥 마사지, 직장 마사지, 그리고 기관내 삽관 환자의 경우에는 20

~25 cmH₂O의 호기말 양압(PEEP)을 가하는 방법도 있는데 특히 수술후 환자의 경우에는 비강영양관의 삽입이 가장 효과적이라 할 수 있다¹⁰⁾. 약물요법에는^{9,10)} chlorpromazine, droperidol, metaclopramide, amantadine 등 dopamine 수용체의 길항제가 많이 사용되고 있으며 그 외에 carbamazepine, benzodiazepine, phenytoin, valproic acid 등의 항경련제와 amphetamine, ketamine 등이 사용되며 그 중 chlorpromazine의 정맥내 투여(25~50 mg in 500~1000 ml normal saline)가 연속성이나 난치성 딸꾹질에 가장 효과가 있다고 하며 phenytoin은 중추신경계 이상이 원인인 경우에 가장 효과가 있다고 한다. 그 외에 근육이완제와 진정제 등이 난치성 딸꾹질을 치료하는데 사용되기도 하지만 보고자에 따라 효과가 다르고 기립성 저혈압, 졸음 등 약물 자체의 여러 가지 부작용이 많아 그 사용이 제한되고 있는 실정이다. 또 난치성 딸꾹질을 치료하기 위하여 심용동전환(cardioversion)을 시행하여 효과를 보았다는 보고도 있고⁵⁾, 횡격막 신경 제거술로 횡격막 신경을 파괴시키는 시술 등이 보고되었으나 이 또한 시술에 따른 합병증과 재발하는 등의 문제점이 있다¹⁷⁾.

경막 외강에 국소마취제를 투여하여 난치성 딸꾹질을 치료하였다는 보고는 세계적으로 드물지만 그 치료 효과는 높은 것 같다. Shigehito 등¹⁸⁾은 복부 수술후 발생한 연속성 딸꾹질 환자에서 먼저 구심성 섬유인 교감신경을 차단하기 위하여 흉부 경막의 신경차단으로 흉부교감신경(제 6번에서 12번)을 차단하였으나 만족할만한 효과를 얻지 못하였으며 이의 정확한 원인은 알지 못한다고 하였다. 그래서 원심성 섬유인 횡격막신경이 위치한 경부 경막의 신경차단(제 3번에서 제 5번 경추)을 시행하여 별다른 부작용 없이 만족할만한 효과를 보았다고 한다. 이에 저자도 폐렴에 동반된 딸꾹질로 중환자실에 입원하여 여러가지 치료에도 불구하고 2주이상 딸꾹질이 계속되고 그에 따른 불면증과 호흡곤란 그리고 체중감소로 고생하던 환자를 경부 경막의 신경차단을 시행하여 딸꾹질의 원심신경인 횡격막 신경을 차단함으로써 별다른 부작용 없이 치료하였다.

경부 경막의 마취의 안전성은 널리 알려져 있다. Dohi¹⁹⁾ 등에 의하면 8 ml의 mepivacaine으로 경부 경막의 신경차단을 시도한 결과 환기반응과 이산화탄

소-환기 반응곡선이 정상으로 유지되었는데 이는 동맥혈 이산화탄소 분압이 증가함에 따라 말초 화학적 수용체가 자극되고 따라서 일회 호흡량이 증가하기 때문이라고 한다. 또 경부 경막의 신경차단을 시행한 성인에서 기관내 삽관을 한 경우 혈압과 맥박의 상승 정도가 정상인과 별 차이가 없고 혈압과 맥박수도 8~10% 정도 감소하지만 순환기능에는 큰 장애는 되지 않는 것으로 보아 경부 경막의 신경차단이 심혈관계에 별 영향을 미치지 않는다고 하며, 이는 비교적 소량의 국소마취제를 사용하기 때문에 흉부 교감신경절의 기능이 충분히 유지되고 또 경막의 마취시 혈압하강의 주요기전이 하지의 혈관 확장으로 인한 저혈량증에 의하지만 이 경우는 혈관확장이 없기 때문에 저혈압은 발생하지 않은 것으로 사료된다.

이외에도 작용시간이 긴 bupivacaine을 이용하여 횡격막 신경을 차단하여 난치성 딸꾹질을 차단한 보고가¹⁶⁾ 있으나 이는 신경자극기가 있더라도 시술상 성공하기가 어렵고 또 차단이 되더라도 재발한다는 보고가 있어서 경막의 마취가 더 효과적이라고 생각된다. 또 경막의 신경차단은 시술이 비교적 간단하고 부작용이 적으며 국소마취제를 쉽게 다시 투여 할 수 있는 장점이 있다. 다만 국소마취제의 용량을 잘 조절하고 저혈압, 서맥, 그리고 호흡부전 등 경부 경막의 마취시 발생할 수 있는 모든 부작용들에 대해 주의를 기울여야 할 것이다. 또 타과 의사들의 경막의 신경차단에 대한 무지와 막연한 두려움 등이 시술에 대한 저항을 일으킬 수가 있으나 이는 자세한 설명과 설득으로 극복해 나가야 할 것으로 생각된다.

저자들은 여러 가지 치료법에도 불구하고 2주간 계속된 원인불명의 연속성 딸꾹질을 경부 경막의 신경차단으로 성공적으로 치료하였기에 문헌적 고찰과 함께 보고하는 바이다.

참 고 문 헌

- 1) Gigot AF, Flynn PD. *Treatment of hiccups*. JAMA 1952; 150: 760-4.
- 2) Nathan MD, Leshner RT, Keller RA. *Intractable hiccups*. Laryngoscope 1980; 90: 1612-8.
- 3) Ives TJ, Fleming MF, Weart CW, Bloch D. *Treatment of intractable hiccups with intramuscular haloperidol*. Am J Psychiatry 1985; 142: 1368-9.
- 4) Souadjian JV, Cain JC. *Intractable hiccup: etiologic factors in 220 cases*. Postgrad Med J 1968; 43: 72-7.
- 5) Goldenberg I, Ochi, Almquist A, et al. *Cardioversion for intractable hiccups: A frightening cure*. N Engl J Med 1987; 316: 883.
- 6) Karian J, Buchheit W. *Intractable hiccups: A complication of ventriculo-peritoneal shunt: Case report*. Neurosurgery 1980; 7: 283-4.
- 7) Lewis J. *Hiccups causes and cures*. J Clin Gastroenterol 1985; 7: 539-52.
- 8) Travell J. *A trigger point for hiccup*. J Am Osteopath Assoc 1977; 77: 308-12.
- 9) Wagner M, Stapczynski J. *Persistent hiccups*. Ann Emerg Med 1982; 11: 24-6.
- 10) Lamphier T. *Methods of management of persistent hiccup(singultus)*. Md Med J 1977; 11: 80-1.
- 11) Harrington J, DeSanetis R. *Hiccup-induced atrioventricular block*. Ann Intern Med 1969; 70: 105-6.
- 12) Davis J. *An experimental study of hiccup*. Brain 1970; 93: 851-72.
- 13) Cervero F. *Visceral nociception: peripheral and central aspects of visceral nociceptive systems*. Phil Trans R Soc Lond 1985; B308: 325-37.
- 14) Samuels L. *Hiccup: A ten year review of anatomy, etiology, and treatment*. Can Med Assoc J 1952; 67: 315-22.
- 15) Swan H, Simonson L. *hiccups complicating myocardial infarction*. N Engl J Med 1952; 247: 726-8.
- 16) Benzon H, Prasad Y, Barthwell D. *The value of fluoroscopy before performing a phrenic nerve block*. Anesthesiology 1981; 55: 469-70.
- 17) Campbell MF. *Malignant hiccup: with report of case following transurethral prostatic resection and requiring bilateral phrenicectomy for cure*. Am J Surg 1940; 48: 449-55.
- 18) Shigehito S, Nobuaki A. *Cervical epidural block can relieve postoperative intractable hiccups*. Anesthesiology 1993; 78: 1184-6.
- 19) Dohi S, Takeshima R, Naito H. *Ventilatory and circulatory responses to carbon dioxide and high level sympathectomy induced by epidural blockade in awake humans*. Anesth Analg 1986; 65: 9-14.
- 20) Kolodzik PW, Eilers MA. *Hiccups(singultus): review and approach to management*. Ann Emerg Med May 1991; 20: 565-73.