

상악동 편평상피암의 방사선치료*

연세대학교 의과대학 치료방사선과학교실, 연세암센터
정은지 · 김귀언 · 이창걸 · 김우철

= Abstract =

Radiation Therapy of Squamous Cell Carcinoma of the Maxillary Sinus

Eun Ji Chung, M.D., Gwi Eon Kim, M.D.,
Chang Geol Lee, M.D., Woo Cheol Kim, M.D.

*Department of Radiation Oncology, Yonsei Cancer Center,
Yonsei University College of Medicine, Seoul, Korea*

A retrospective analysis was performed to ascertain the relationship between the treatment modalities and their treatment results. From July 1980 to June 1993, 115 patients with squamous cell carcinoma of the maxillary sinus were treated at the Department of Radiation Oncology, Yonsei Cancer Center, Yonsei University.

There were 88 men and 27 women with median age of 57 years. According to AJCC TNM system of 1992, eight patients of T2, 54 patients of T3 and 53 patients of T4 were available, respectively. Cervical lymph node metastases at diagnosis was observed in 11 patients. 87 patients were treated with radiotherapy and 28 patients were treated with combination of surgery and radiotherapy.

The overall 5 year survival rate was 32%, patients that were treated with radiotherapy alone had a 5 year survival rate 24.3% and patients who were treated with combination of surgery and radiation therapy had a 5 year survival rate of 52.8% ($p < 0.05$).

Combination of surgery and radiotherapy resulted in a better treatment modality for squamous cell carcinoma of the maxillary sinus. Improved radiotherapy technique and development of multimodality treatment are needed to improve the local control and the survival rate in patients with advanced maxillary sinus carcinoma.

KEY WORDS : Maxillary sinus carcinoma · Squamous cell carcinoma · Radiotherapy · Surgery · Chemotherapy.

머 리 말

상악동암은 비교적 드문 질환으로 빈도는 전체암중

*본 연구는 1995년도 연세대학교 의과대학 과별 Project 연구비로 이루어졌음.

1% 미만, 두경부암의 약 3%, 부비동암의 65~85%를 차지한다¹⁻³⁾. 상악동암의 조직 유형은 편평상피암이 65~90%로 호발하고 선양낭성암(adenoid cystic carcinoma)이 2~10%를 차지하며 그외에 선암(adenocarcinoma), 이행세포암(transitional cell carcinoma) 등이 있다. 상악동암은 초기에 증상이 있는 경우가

흔치 않아 국소적으로 진행된 이후에야 진단이 되는 경우가 많고 주변에 안와, 뇌실질등 중요한 장기들이 인접해 있어 수술이나 방사선 치료등 국소치료에 어려움이 많다. 상악동암은 상당히 진행된 경우라 하더라도 다른 구경부암과는 달리 주변 림프절 전이가 드물고 국소 재발이 많으며 전신적 병변으로 인한 사망은 10% 이내로 알려져 있다⁶⁾. 5년 생존율은 수술치료 단독, 방사선치료 단독 혹은 병합치료를 시행한 경우 10~68%까지로 다양하게 보고되고 있으며, 화학요법도 일부에서 시행되고 있으나 생존율을 크게 향상시키지는 못하고 있다³⁾⁵⁾⁷⁻¹⁰⁾. 이에 저자들은 상악동 편평상피암으로 진단되어 방사선치료를 시행받은 환자들을 대상으로 그들의 특성과 각각의 치료 방법에 따른 치료반응율, 5년 생존율등의 치료 성적을 후향적으로 분석하여 향후 상악동 편평상피암의 치료의 지침을 삼고자 본 연구를 시행하였다.

재료 및 방법

1980년 7월부터 1993년 6월까지 14년간 연세의료원 연세암센터 치료방사선과에서 방사선치료를 받았던 상악동 편평상피세포암 환자 115명을 대상으로 특성 및 치료 성적을 후향적으로 분석해 보았다. 조직생검상 편평상피암으로 확진된 환자들만이 대상이었고 편평상피세포암 이외의 암종(예 : 선암, 선양낭성암, 이행세포암), 육종(sarcomas), 양성 종양, 진단 당시 원격 전이가 있었거나 수술후 재발되어 방사선치료가 의뢰되었던 환자 30예는 대상에서 제외하였다. 대상 환자들의 연령 분포는 21~85세였고, 평균치 56세, 중앙치 57세였으며 남녀 비는 3.26 : 1(88 : 27)이었다. 진단시의 주요 증상은 안면 또는 안부의 부종(61예, 53%), 비강 폐쇄 증상(50예, 43%), 안부 및 비강부 동통(35예), 만성 비염 증상(32예) 등의 순이었다(Table 1). 1992년도 AJCC(American Joint Committee for Cancer Staging System)¹¹⁾에 따라 후향적으로 T와 N 병기로 분류하였는데 T2가 8예, T3 54예, T4 53예였고, NO, N1, N2는 각각 104예, 7예, 4예로 진단시 경부 임파절 전이율이 9.6%(11/115)였다(Table 2).

진단 당시 수술적 절제가 불가능하였던 92예에서는 방사선 치료 단독 또는 방사선 치료와 항암화학요법을 병용하였는데 이중 5예에서 근치적 방사선치료 후

수술이 시행되었다. 23예는 진단시 수술적 절제가 가능하여 수술을 시행하고 수술후 보조적 방사선치료를 하여, 수술이 시행된 환자는 총 28예였다. 근치적 방사선치료후 수술이 시행되었던 5예 전예에서 근치적 상악동 절제술(radical maxillectomy)이 시행되었으며 수술 및 방사선치료 병용군 23예중 5예는 부분적 상악동 절제(partial maxillectomy), 18예는 근치적 상악동 절제술이 시행되었는데 이중 5/18예에서는 안와 적출술까지 시행되었다. 대상 환자중 52명의 환자에서 1회 이상의 항암화학요법이 시행되었는데 전향적으로 계획된 화학요법이 아니며 본원 뿐 아니라 여러 타기관에서 유도 항암화학요법 1~3회 후에 방사선치료가 의뢰되어온 환자들이 많아 방사선치료 전, 수술 전후에 화학요법 약제 및 치료기간이 매우 다양하고 상이하게 시행되었다. 그중 많이 시행된 약제는 FPB(5-FU1000mg/m²×5 days, cisplatin 70~100 mg/m², bleomycin 30mg×4 days)와 FVP(5-FU 1000 mg/m²×5 days, vinblastin 1.5mg×5 days, cisplatin 70~100mg/m²) 이고 그 이외에 cytoxan, methotrexate, vincristine 등이 5-FU, cisplatin 등과 병합하여 1~3회 유도 화학요법 혹은 방사선치료 후에 시행되었다. 유도 화학요법의 치료 반응율은 타병원에서 치료받은 환자가 상당수 있어 확인하기가 어려웠으며 본원에서 유도 화학요법을 받은 경우 부분관해 이상

Table 1. Symptoms at diagnosis

Symptom	No. (%)
Swelling of face or eye	61(53.0)
Nasal obstruction	50(43.5)
Pain of orbit & nasal area	35(40.4)
Chronic sinusitis symptom	32(27.8)
Headaches	15(13.0)
Epistaxis	13(11.3)
Loose teeth or ill fitting denture	11(9.6)

Table 2. Patients' characteristics(N=115)

Age range : 21-85(mean 56, median 57)					
Sex M : F=88 : 27(3.26 : 1)					
Stage by AJCC(%)					
	N0	N1	N2	N3	Total(%)
T1	0	0	0	0	0(0)
T2	8	0	0	0	0(7)
T3	49	3	2	0	54(47)
T4	47	4	2	0	53(46)
Total	104(90.4)	7(6.1)	4(3.5)	0(0)	115(100)

Table 3. Patients' characteristics in operation(+), (-) group

A. in operation(+) group(N=28)						B. in operation(-) group(N=87)					
Age range 32-75(mean 56, median 56)						21-85(mean 56, median 57)					
Sex M : F=24 : 4(6 : 1)						M : F=64 : 23(2.8 : 1)					
Stage by AJCC											
	N0	N1	N2	N3	Total(%)		N0	N1	N2	N3	Total(%)
T1	0	0	0	0	0(0)	T1	0	0	0	0	0(0)
T2	4	0	0	0	4(14.3)	T2	4	0	0	0	4(4.6)
T3	16	0	0	0	16(57.1)	T3	33	3	2	0	38(43.7)
T4	6	2	0	0	8(28.6)	T4	41	2	2	0	45(51.7)
Total	26(92.8)	2(7.2)	0(0)	0(0)	28(100)	Total	78(89.7)	5(5.7)	4(4.6)	0(0)	87(100)

이면 수술을 시행하였고 무관해나 진행성 병변이면 근치적 목적의 방사선치료를 시행하였다.

방사선치료는 Co-60 외부 방사선 치료기 또는 4MV LINAC을 이용하여 표준 분할 조사량인 180~200 cGy를 1주 5회, 2 pair wedge fields(anterior and lateral 45° wedge fields 또는 3 portal(1 anterior, 2 lateral portal)로 상악동에 국한하여 국소치료만 시행한 경우가 대부분이었고(104예) 방사선 조사량은 4800~8800cGy 범위로 중앙치 7000cGy, 평균치 6703cGy 였으며 진단당시 경부림프절 전이가 있었던 환자 11 예에서만 경부림프절에 방사선치료를 6000cGy~6500cGy 시행하였다.

환자들을 크게 수술을 시행받은 28명(수술군 : 수술+수술후 방사선치료군 23명-이중 7명 항암화학요법 추가, 방사선 치료후 수술이 가능했던 환자 5명-이중 2명 화학요법 추가)과 근치적 목적의 방사선치료를 시행받은 87명(비수술군 : 방사선치료 단독 44명, 항암화학요법 병합 43명)의 두 치료군으로 나누어 환자들의 특성을 비교해 보면 연령 및 성별 분포, AJCC 병기분포 등에 큰차이가 없었다(Table 3).

치료 반응율은 의무 기록과 컴퓨터 단층 촬영 필름으로 확인하였고 추적 관찰은 환자의 의무기록 뿐 아니라 전화 통화, 우편 엽서를 통해 가능한한 시행하였다(98/115, 85%). 추적 관찰 기간은 2개월에서 12년 4개월로 중앙치 35개월이었다.

전화 통화 및 엽서로 생존 유무만 확인된 경우가 많아 국소 제어율 및 치료실패 양상은 분석하지 못하였고, 5년 생존율만 Kaplan-Meier법으로 분석하였으며 Mantel-Cox법으로 각 군간의 생존율을 비교하였다.

Table 4. Local response by treatment modalities

	Overall(%)	RT±CT(%)	OP+RT±CT(%)
CR	46(40.0)	25(28.7)	21(75.0)
PR	62(54.0)	55(63.2)	7(25.0)
NR	5(4.3)	5(5.7)	0(0.0)
PD	2(1.7)	2(2.3)	0(0.0)
Total	115(100.0)	87(100.0)	28(100.0)

RT : radiation therapy CT : chemotherapy
CR : complete response PR : partial response
NR : no response PD : progressive disease
OP : operation

결 과

방사선치료후 국소 관해율을 살펴보면 완전 관해(Complete Response)가 46예, 부분 관해(Partial Response) 62예, 무관해(No Responder) 5예, 진행성 병변(Progressive Disease) 2예였다(Table 4).

총환자 115예 전체의 5년 생존율은 32%였고, 수술군(28예)과 비수술군(87예)의 5년 생존율은 각각 52.8%와 24.3%로 유의한 차이($p < 0.05$)를 보였다. 수술군 중 수술후 방사선치료를 받은 23예의 5년 생존율은 47.6%였다. 근치적 목적의 방사선치료후 치료반응율이 좋아 수술을 시행 받은 5예의 조직병리 검사상 3예에서 중앙 세포가 발견되지 않는 완전 관해상태로 이 3예를 포함한 4예가 5년이상 생존하고 있어 5년 생존율 80%로 치료 성적이 매우 양호하였다. 수술군 28예중 부분 상악동 절제술이 5예, 근치적 상악동 적출술이 18예에서 시행되었고 18예중 5예에서 근치적 목적의 안와 적출술이 시행되었으며 4예는 3~10년째 무병 생존 중이며 1예는 치료 종료후 5년째 국소 재발하였으나 생존중이다. 비수술군 87

예중 방사선치료만 받았던 44예의 5년 생존율이 22.2%였고, 방사선과 화학요법을 병합한 43예의 5년 생존율은 26.4%로 본 연구의 결과에서는 전신 항암화학요법의 추가가 생존율을 향상시키지는 못하였다. 근치적 방사선 치료 또는 수술후 방사선 치료를 받고 완전 관해를 보였던 46예가(5YSR 65.8%) 부분 관해군(62예, 5YSR 2.6%)에 비해 월등히 양호한 5년 생존율을 보였다($p < 0.05$). 항암화학요법을 시행받은 환자군 52명과 받지 않은 환자 63명을 수술 여부에 상관 없이 두군으로 나누어 5년 생존율을 분석한 결과 화학요법군은 37.6%, 비화학요법군 27.4%로 화학요법군에서 양호한 경향이 있었으나 통계적으로 유의한 차이는 없었다. AJCC에 따른 T와 N병기에 따라서도 각각 5년 생존율을 분석해 보았는데 T2, T3, T4로

갈수록 5년 생존율이 점차 낮아져 각각 42.9%, 34.2%, 28.4% 였으나 통계적 유의성은 없었고 N(-)군과 N(+)군 간에도 5년 생존율이 각각 31.6%와 36.6%로 차이가 없었다(Fig. 1, 2, 3).

고 찰

상악동암은 상악동 점막에서 기원하여 대개 증상 없이 성장하다가 국소적으로 진행되어 상악동벽을 침범한후 비출혈, 비폐쇄, 만성 축농증, 안면부 동통 및 부종 등의 증상을 호소하며 종양이 안와로 침범되면 안구돌출, 시력손상, 복시등의 안부 증상이 나타난다고 보고되고 있는데¹⁾¹²⁾ 본 연구에서도 주증상은 안부의 부종, 비폐쇄 증상, 안부 및 비강부 동통

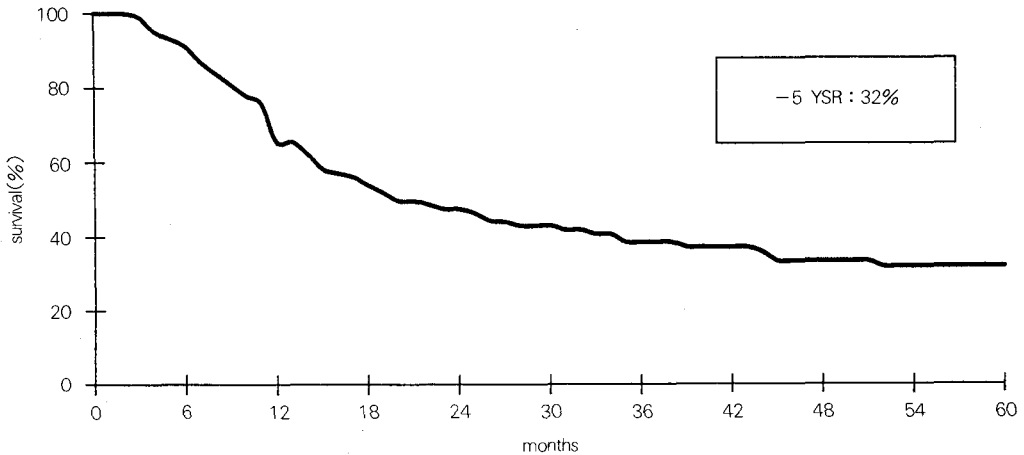


Fig. 1. Overall actuarial 5 year survival rate.

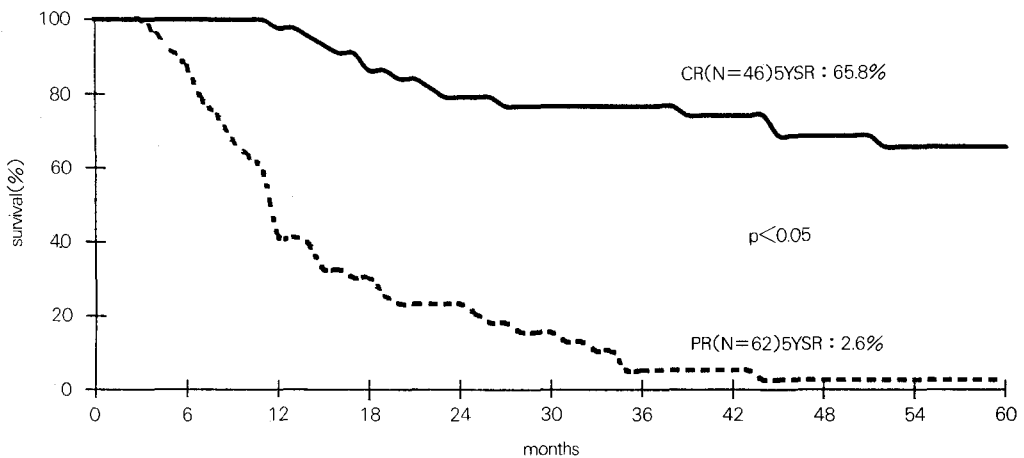


Fig. 2. Actuarial 5 year survival rate by response(CR vs PR).

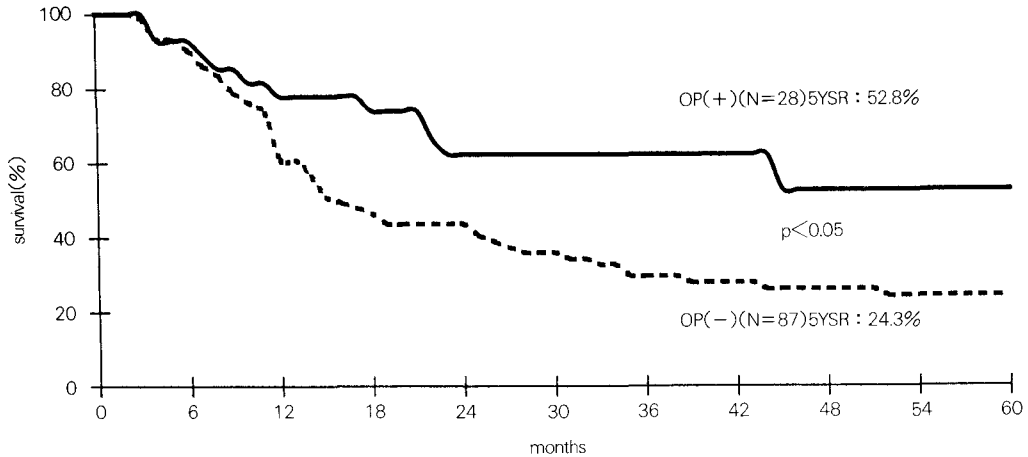


Fig. 3. Actuarial 5 year survival rate by treatment modality(RT vs OP+RT).

등의 순서였다.

상악동 편평상피암의 치료법은 크게 수술 단독, 방사선치료 단독, 수술 및 방사선 병합치료로 분류할 수 있는데 5년 생존율이 수술 단독에서 20~30%⁹⁾¹³⁾¹⁴⁾ 방사선치료 단독에서 15~44%로 보고되고³⁻⁵⁾¹²⁾¹³⁾¹⁵⁾ 있으며, 수술과 방사선 병합치료는 1933년 Ohngren¹⁶⁾이 처음 발표한 이후 여러 연구들을 통해 5년 생존율이 35~65%로 지금까지 주된 치료법으로 쓰여지고 있다⁵⁾⁹⁾¹³⁻¹⁸⁾. 상악동암의 후향적 치료 결과를 분석한 연구들에서 대부분 수술 및 수술후 방사선치료 병합요법이 상악동암의 국소 제어 및 생존율에 양호한 치료결과를 보이고 있고 본 연구에서도 방사선치료 단독보다는 수술과 방사선치료를 병합하였을 경우 더 좋은 결과를 보였다. 그러나 이런 후향적 연구들은 국소적으로 상당히 진행되어 수술적 절제가 불가능한 경우는 대개 근치적 목적으로 방사선치료가 시행되었고 종양이 T3, T4 병기가 하더라도 수술적 절제가 가능하다고 판단될 때에는 수술을 먼저 시행한 후 방사선치료를 추가한 경향이 있어 비수술군이 수술군보다 국소제어율이나 5년 생존율이 불량한 것은 당연한 결과라고 생각한다.

지난 30여년간 상악동암의 수술은 안와를 보존하는 제한된 범위로 시술되어 왔으며 80년대의 Perry, Larson등이¹⁹⁾²⁰⁾ 상악동 종양이 안와벽을 통과하여 안와를 침범하지 않았다면 안와 보존 상악동 절제술이 적절한 수술법이라고 주장하여 현재까지도 많이 시행되고 있다. 그러나 80년대 후반 Harrison등과 Lindeman등이 상악동암의 근치적 수술로 근치적 상악동

절제술 및 안와 적출술까지 시행해야 한다는 보고를 했으나 생존율이 크게 향상되지 못했고 국소재발율은 분석하지 않은 문제점이 있어 아직까지 널리 수용되지 못하고 있다²¹⁾²²⁾. 본 연구의 수술군 중 5예에서 안와 적출술이 시행되었는데 4예는 3~10년 무병생존중이고 1예는 치료후 5년까지 국소제어 되었다가 재발하였으나 생존중인데 이런 결과로 보아 부분 절제술이나 안와 보존 전상악동 절제술보다는 안와 적출을 포함한 과감한 근치적 절제술이 국소 제어 및 생존율 향상에 기여할수 있으리라 생각한다. 또한 최근에는 성형외과적인 이식술식이 발달하여 많은 상악동암 환자에서 안와 절제를 포함한 광범위 근치적 수술이 많이 시행되는 추세이다.

방사선치료는 근치적 목적 혹은 수술전, 후에 보조요법의 하나로 시행된다³⁻⁵⁾⁹⁾¹²⁻¹⁸⁾²³⁾. 수술과 방사선을 병합할때 국소제어율은 대개 50~78% 정도이고 수술후 방사선치료를 시행한 군에서 5년 무병생존율이 51%¹²⁾까지 높게 보고되기도 했다. 방사선치료와 수술을 병합할때 수술전과 수술후의 방사선치료 성적을 전향적으로 비교한 연구는 없고 장단점에 대한 논란이 많은 상태이다⁹⁾¹⁵⁾. 국소 진행된 상악동암 특히 T4 병기일 경우 종양의 근치적 절제가 거의 불가능하므로 수술후에 방사선치료가 반드시 추가되는데 Sakata 등은 이런 관점에서 착안하여 진행된 상악동암에서 수술전후에 방사선치료를 나누어 시행하는 “Sandwich” 방사선치료를 시행하여 양호한 성적을 보고하였다²⁴⁾. 근치적 목적의 방사선치료후 상악동 절제술이 Beal과 Garrett등²⁵⁾에 의해 시도되었는데 5년

생존율이 51%였고 특히 수술한 조직내에 종양이 없었던 완전 관해군에서 예후가 더욱 양호했다. 본 연구에서도 방사선치료후 5예에서 수술이 시행되었는데 3예는 조직검사상 완전관해 상태였고 이 3예를 포함한 4예가 5년이상 무병 생존하고 있어 가능하다면 근치적 방사선치료후 수술을 해 주는 것이 국소제어나 생존율 향상에 도움이 된다고 생각한다.

상악동암이 진단시 상당히 국소진행된 상태이나 경부 림프절의 전이나 전신적 원격 전이가 다른 부위의 암에 비해 적은 편이며, 원격 전이로 진행되는 경우도 많지 않아 약 5~15%로 알려져 있다⁶⁾²⁶⁾. 이런 이유로 상악동암의 항암화학요법에 대한 연구가 많지 않고 대부분 두경부 종양 전체를 대상으로 하는 연구에 포함되어 분석되었다. 그러므로 화학요법의 반응율, 반응 기간, 효과적인 약제, 조직 유형별 반응율 등이 명확하게 규명되지 못한 상태이다. Cisplatin은 두경부 종양 특히 편평상피암에서 상당히 효과 있는 약제로 밝혀졌고²⁷⁾ 그 이후 유도 화학요법을 전신적 혹은 동맥내로 주입하는 치료들이 시행되었지만 고전적인 수술 및 방사선치료의 성적에 비교해 볼때 큰 성과를 거두지 못하였다²⁸⁻³⁰⁾. 상악동암에서 동맥내 화학요법은 전신적 독성을 줄이면서 국소관해율을 증가시킬 목적으로 일본을 중심한 여러 기관에서 시도되었으나 오히려 혈관화가 적은 부분에서 국소 재발이 높았으며 궁극적으로 국소 제어에 필요한 방사선 선량도 높이지 못해 생존율 향상을 가져오지 못하였다²⁹⁾. 상악동암을 대상으로 전신적 화학요법을 시행한 연구는 거의 전무한 상태로 Lorusso 등이 cisplatin을 사용한 전신적 유도 화학요법의 결과를 보고하였는데 전체 반응율이 82%(완전 반응 44%, 부분 반응 38%)로 양호한 편이었는데 향후 국소진행된 상악동암에서 전향적 무작위 연구가 필요한 것으로 결론내리고 있었다¹⁰⁾. 본 연구에서도 1회 이상의 전신적 화학요법을 받은 환자가 52명으로 이들의 화학요법 결과를 분석해보려고 하였으나 외부 병원에서 의뢰되어 온 환자들의 경우 기록이 충분치 않아 불가능하였다. 다만 화학요법을 시행 받은 군과 받지 않은 군 사이의 5년 생존율만이 비교 가능 하였는데 비수술군 중에서 방사선치료 단독군(44예)의 5년 생존율은 22.2%, 방사선치료와 유도 화학 요법 병합군(43예)은 26.4%로 병합요법군에서 약간 높았지만 통계적으로 유의하지 않았다. 최근 다른 암에서 많이 시도되고 있는 동시

화학방사선 요법이 두경부암에서도 시도되고 있으므로 수술이 불가능한 진행된 상악동암 환자에서도 이를 시도해볼 수 있으리라 생각한다³¹⁾.

90년대에 들어오면서 방사선치료 분야에서는 3차원 입체조형치료가 활발히 발전하며 각광받고 있다. 전산화 단층 촬영을 기초로 3차원 입체조형치료 계획과 다엽 콜리메이터를 이용한 다방향의 다문 방사선 조사로 입체조형치료(conformal radiotherapy)를 시도하여 안부와 뇌의 방사선량을 최소화 하면서 상악동에만 국한하여 70Gy 이상 다량의 방사선을 조사하였으며 이들에게서 생존율의 향상을 보고하였다²⁴⁾³²⁾³³⁾³⁴⁾. 본과에서도 1994년부터 3차원 입체조형치료를 시작하였는데 현재는 두경부 종양 중에서 비인두암 환자 일부를 대상으로 추가 방사선치료시에 이를 시도하고 있으며 향후 상악동암 환자의 방사선치료에 3차원 입체조형치료법을 적극적으로 시행한다면 국소제어를 향상시키는데 상당히 기여할 수 있으리라 생각한다.

맺 음 말

두경부종양중 상악동암은 비교적 드문 질환이고 진단시 상당히 국소적으로 진행된 경우가 많아 한 기관에서 통계적으로 유의한 치료성적을 낼만한 수의 환자를 모으기가 어렵고 이런 이유로 하여 다른 암에서와는 달리 전향적 연구 결과가 거의 전무한 상태이다. 연세대학교 의과대학 연세암센터 치료방사선과에서 14년간 상악동 편평상피암 환자를 100예 이상 모은것도 다른 여러 기관들에 비하면 상당히 많은 편이라 생각한다. 그러나 치료 기간이 길고 그 기간동안 일정한 전향적 치료지침하에 치료되지 못하였을 뿐 아니라 대상 환자의 상당수가 타기관에서 수술 혹은 항암화학요법을 시행하고 본과에 방사선 치료를 위해 의뢰되었기 때문에 이들을 치료 방법에 따라 분석하는 일이 어려웠다. 그러나 본 연구의 결과로 상악동 편평상피암의 치료에 있어서 방사선치료 단독이나 방사선치료에 항암화학요법을 추가하는 보존적 치료보다는 방사선치료전에 가능한 수술적 방법으로 종양을 제거해 주는 것이 더 양호한 성적을 보여 주었으며 진단 당시에는 수술이 불가능한 국소 진행암이라 하더라도 방사선치료후 치료 반응이 우수하여 수술적 절제가 가능하다면 수술적 절제를 받

드시 시행하는 것이 상악동암의 국소 제어율을 높일 수 있고 생존율을 향상시킬 수 있다는 사실을 확인할 수 있었다.

향후 진행된 상악동암의 국소 관해를 향상시키기 위해 수술, 방사선치료 및 항암화학요법등 가능한 병합요법을 적절히 사용해야 하며 특히 방사선치료 분야에서는 주변 정상 조직을 보존하면서 상악동의 방사선량을 증가시키는 3차원 입체조형치료법을 더욱 발전시켜야 할 것으로 생각한다.

Reference

- 1) International Agency for Research on Cancer(IARC) : *Cancer Incidence in Five Continents, Vol. Lyon, III. IARC. 1976*
- 2) Muir CS, Nectoux J : *Descriptive epidemiology of malignant neoplasms of nose, nasal cavities, middle ear and accessory sinuses. Clin Otolaryngol 5 : 195-211, 1980*
- 3) Lewis JL, Castro EB : *Cancer of the nasal cavity and paranasal sinuses. J Laryngol Otol 86 : 255-262, 1972*
- 4) Amendola BE, Eisert D, Hazra TA, King ER : *Carcinoma of the maxillary antrum : Surgery or radiation therapy. Int J Radiat Oncol Biol Phys 7 : 743-746, 1981*
- 5) Bush SE, Bagshaw MA : *Carcinoma of the paranasal sinuses. Cancer 50 : 154-158, 1980*
- 6) Robin RE, Powell DJ : *Regional node involvement and distant metastases in carcinoma of the nasal cavity and paranasal sinuses. J Laryngol Otol 94 : 301-309, 1980*
- 7) Boone MLM, Harle TS, Fletcher GH : *Malignant disease of the paranasal sinuses and nasal cavity. Am J Roentgenol 102 : 627-636, 1968*
- 8) Tabb HG, Barranco SL : *Cancer of the maxillary sinus. Laryngoscope 81 : 818-827, 1971*
- 9) Yuhua H, Guiyi T, Yuqin Q, et al : *Comparison of pre- and postoperative radiation in the combined treatment of carcinoma of maxillary sinus. Int J Radiat Oncol Biol Phys 8 : 1045-1049, 1982*
- 10) Lorusso PDO, Tapazoglou E, et al : *Chemotherapy for paranasal sinus carcinoma : A 10-year experience at Wayne State University. Cancer 62 : 1-5, 1988*
- 11) American Joint Committee on Cancer. Maxillary Sinus : In "Manual for Staging of Cancer" 4th. Ed. J.B. Lippincott Co. 45-50, 1992 :
- 12) Shibuya H, Horiuchi JI, Suzuki S, et al : *Maxillary sinus carcinoma : Result of radiation therapy. Int J Radiat Oncol Biol Phys 10 : 1021-1026, 1984*
- 13) Kurohara SS, Webster JH, Ellis F, et al : *Role of radiation therapy and of surgery in the management of localized epidermoid carcinoma of the maxillary sinus. Am J Roentgenol 114 : 35-42, 1972*
- 14) Stern SJ, Goepfert H, Clayman G, et al : *Squamous cell carcinoma of the Maxillary sinus. Arch Otolaryngol Head Neck Surg 119 : 964-969, 1993*
- 15) Jesse RH, Goepfert H, Lindberg RD : *Carcinoma of the sinuses : A review of treatment. In : Chambers RG, et. Cancer of the Head and Neck. Prenceton, NJ : Excerpta Medica 153-159, 1975*
- 16) Ohngren LG : *Malignant tumors of the maxillo-ethmoid region. Acta Otolaryngol 19(supple) : 1-476, 1933*
- 17) Jiang GL, Ang KA, Peters LJ, Wendt CD, Oswald MJ, Goepfert H : *Maxillary sinus carcinomas : Natural history and results of postoperative radiotherapy. Radiother Oncol 21 : 193-200, 1991*
- 18) Giri SPG, Reddy EK, Gemer LS, et al : *Management of advanced squamous cell carcinomas of the maxillary sinus. Cancer 69 : 657-661, 1992*
- 19) Perry C, Revine PA, Williamson BR, Cantrell RW : *Preservation of the eye in paranasal sinus cancer surgery. Arch Otolaryngol Head Neck Surg, 114 : 632-634, 1988*
- 20) Larson DL, Christ JE, Jesse RH : *Preservation of the orbital contents in cancer of the maxillary sinus. Arch Otolaryngol Head Neck Surg. 108 : 370-372, 1982*
- 21) Harrison DFN : *Preservation of the eye in paranasal sinus cancer. Arch Otolaryngol Head Neck Surg. 115 : 249, 1989*
- 22) Lindeman P, Elklund U, petruson B : *Survival after surgical treatment in maxillary neoplasms of epithelial origin. J Laryngol Otol. 101 : 563-568, 1987*
- 23) Flores AD, Anderson DW, Doyle PJ, Jackson SM, Morrison MD : *Paranasal sinus malignancy : A retrospective analysis of treatment methods. J Otolaryngol 13 : 141-146, 1984*
- 24) Sakata K, Aoki Y, Karasawa K, et al : *Analysis of the results of combined therapy for maxillary carcinoma. Cancer 71 : 2715-2722, 1993*
- 25) Beale FA, Garrett PG : *Cancer of the paranasal sinuses with particular reference to maxillary sinus cancer. J Otolaryngol 12 : 377-382, 1983*
- 26) Gadeberg CC, Hjelm-Hansen M, Sogaard H, Elbrond O : *Malignant tumors of the paranasal sinuses and nasal cavity. Acta Radilo [Oncol] 23 : 181-187, 1984*
- 27) Gottlieb JA, Drewinko B : *Review of the current clinical*

- cal status of platinum coordination complexes in cancer chemotherapy. Cancer Chemother Rep 59 : 621-628, 1979*
- 28) Shafir M, Raventos E : *Combiantion multimodality (surgery, radiotherapy, intraarterial chemotherapy) treatment of advanced carcinoma of the paranasal sinuses. Recent Results Cancer Res. 86 : 165-168, 1983*
- 29) Shibuya H, Suzuki S, Horiuchi J, et al : *Reappraisal of trimodal combination therapy for maxillary sinus carcinoma. Cancer 50 : 2790-2794, 1982*
- 30) Goepfert H, Jesse RH, Lindberg RD : *Arterial infusion and radiation therapy in the treatment of advanced cancer of the nasal cavity and paranasal sinuses. Am J Surg 126 : 464-468, 1973*
- 31) Harrison L, Pfister DG, Fass DE, et al : *Concomitant chemotherapy-radiation therapy followed by hyperfractionated radiation therapy for advnaced unresectable head and neck cancer. Int J Radiat Oncol Biol Phys 21 : 703-798, 1991*
- 32) Roa WHY, Hazuka MB, Sandler HM, et al : *Results of primary and adjuvant CT-Based 3-Dimensional radiotherapy for malignant tumors of the paranasal sinuses. Int J Radiat Oncol Biol Phys 28 : 857-865, 1994*
- 33) Nagata Y, Okajima K, Murata R, et al : *Three-dimensional treatment planning for maxillary cancer using a CT simulator. Int J Radiat Oncol Biol Phys 30 : 979-983, 1994*
- 34) Miralbell R, Crowell C, Suit HD : *Potential improvement of three dimension treatment planning and proton therapy in the outcome of maxillary sinus cancer. Int J Radiat Oncol Biol Phys 22 : 305-310, 1991*