

새성 낭종의 임상적 고찰

경희대학교 의과대학 이비인후과학교실
차창일 · 김석천 · 송 민 · 조중생 · 안희영

= Abstract =

A Clinical Study of Branchial Cleft Cyst

Chang Il Cha, M.D., Suk Chon Kim, M.D., Min Song, M.D.,
Joong Saeng Cho, M.D., Hwoe Young Ahn, M.D.

Department of Otolaryngology, College of Medicine, Kyung Hee University, Seoul, Korea

Branchial cleft cyst is rarely encountered congenital neck disease. It is commonly believed that the branchial anomaly is persistence of remnant of the embryologic branchial apparatus.

Among the patients visited Kyung Hee Medical Center with neck mass and inflammatory sign from January, 1980 to April, 1994, we reviewed 26 cases of branchial cleft cysts confirmed by histopathologic findings with retrospective study on clinical aspects.

The results are as follows :

- 1) There was no sex difference(14 male and 12 female), and most common between 2nd and 4th decade(21 cases, 80%).
- 2) Palpable mass was most common complaint(21 cases). In physical exam, the mass was non-tender, mobile and soft in most cases(over 80%).
- 3) The most common lesion site was anterior triangle in 15 cases. Along the SCM level, 21 cases were in upper 1/3, 2 cases in middle 1/3 and 3 cases in lower 1/3.
- 4) According to Bailey's classification, type II were 20 cases(76.9%), type I 5 cases(19.2%) and type III 1 case.
- 5) Among 28 cases, fistulous tract was found in 6 cases : one was complete type and 5 were incomplete type.
- 6) Among 26 cases before operation, 10 cases were diagnosed as branchial cleft cyst, 6 cases tuberculosis, 3 cases parotid tumor and 2 cases thyroglossal duct cyst.
- 7) Type of lining epithelium in histopathologic finding was stratified squamous epithelium in 22 cases(84.6%), mixed type in 4 cases(15.4%).

KEY WORDS : Branchial cleft cyst.

서 론

새성낭종은 하악각이나 이주부터 경부의 하부에

이르기까지 어느 부위에서도 발생하는 비교적 드문 선천성종물로써¹⁵⁾ 일반적으로 태생기발육이상에 의한 제 2 새성기관 잔유물에 기인하는 것으로 알려지고

있다³⁾⁷⁾⁸⁾¹²⁾¹³⁾¹⁷⁾. 새성낭종의 발현 양상은 낭종이나 동, 새루, 연골소 혹은 이들의 복합형태로 나타나며, 보통 낭종은 새루나 동보다 늦게 10대 후반이나 성인에서 발견되는 경우가 많다³⁾⁵⁾¹³⁾¹⁴⁾²²⁾. 이 새성기형을 진단하기 위한 방법으로는 임상적인 특성, 경부 초음파검사, 누관조영법, 경부 전산화단층촬영검사, 자기공명영상검사 등을 이용하여 시행되고 있으며 치료로는 낭종의 완전한 외과적 적출술로써 좋은 치료성적을 얻고 있다. 저자들은 1980년 1월부터 1994년 4월까지 경희대학교 의과대학 이비인후과에서 수술 후 병리조직학적으로 새성낭종으로 확진된 26례를 대상으로 후향적 분석을 하여 다음과 같은 결과를 얻었기에 보고하고자 하는 바이다.

대상 및 방법

1980년 1월부터 1994년 4월까지 경희의료원 이비인후과에서 축지되는 경부종물 및 동통의 증상을 주소로 내원하여, 수술후 병리조직학적 검사상 새성낭종으로 확진된 26례를 대상으로 임상증상, 발생부위, 새루동반유무 및 병리조직학적 특성등을 분석하였다. 새성낭종의 대상 26례의 발생연령은 2세에서 53세까지였고, 연령분포는 20대에서 9례, 10대와 30대에서 6례의 순으로 10대에서 30대까지가 21례로서 전체의 80% 이상을 차지하였다. 성별비는 총 26례중 남자 14례, 여자 12례로 남자가 다소 많았다(Table 1). 좌우측별 발생 빈도는 우측 14례, 좌측 12례로 우측이 많았으나 좌우측의 큰 차이는 없었다.

결 과

환자들의 주 증상으로는 축지되는 경부종물이 21례, 80.8%로 가장 많았으며 염증에 의한 동통 3례, 경부 불편감 1례, 이통 1례의 순이었다(Table 2).

Table 1. Age and sex distribution

Age	Male	Female	Total(%)
1-9	2	1	3(11.5)
10-19	3	3	6(23.1)
20-29	5	4	9(34.6)
30-39	2	4	6(23.1)
40-	2	0	2(7.7)
Total	14	12	26(100.0)

이학적 소견상 종물의 특징은 염증소견이 있었던 5례를 제외하고는 대부분 비압통성 21례, 80.8%, 유동성 22례, 84.6%, 표면이 평활한 종괴 22례, 84.6%로 나타났다(Table 3).

초진시의 임상적 진단으로는 새성낭종으로 진단된 경우가 10례, 38.5%였고, 그외 결핵성 임파선염이 6례, 23.1%, 이하선종양 3례, 낭성하이그로마 2례, 갑상선결핵낭종 2례 순으로 나타났다(Table 4). 최종 병리학적 진단과 일치하지 않은 경우가 있으므로 정밀한 진단이 요할 것으로 사료된다.

병변의 발생부위는 경부전삼각부가 15례, 57.7%로 가장 많았고, 흉쇄유돌근 심부가 10례, 38.5%, 이개하부 1례의 순으로 나타났고 경부전삼각부에서는 경동맥 삼각부가 13례, 50%로 가장 많은 발생부위였고 악하삼각부 2례였다(Table 5). 흉쇄유돌근을 중심으로 3등분하여 보았을 때는 상 3분의 1부위가 21례, 80.8%로 가장 많았고 하 3분의 1부위가 3례, 11.5%, 중 3분의 1부위가 2례, 7.7%의 분포를 보였다(Fig. 1).

새성낭종의 주위조직과의 관계를 기준으로 한 Bai-

Table 2. Chief complaint

Manifestation	No (%)
Palpable mass	21(80.8)
Pain	3(11.5)
Throat discomfort	1(3.8)
Otalgia	1(3.8)
Total	26(100.0)

Table 3. Characteristics of mass on physical examination

Physical findings	No (%)
Nontenderness/Tenderness	21/5(80.8/19.2)
Mobile/Fixed	22/4(84.6/15.4)
Soft/Hard	22/4(84.6/15.4)

Table 4. Clinical impression on first visit

Branchial cleft cyst	10
Tuberculous lymphadenitis	6
Parotid gland tumor	3
Cystic hygroma	2
Thyroglossal duct cyst	2
Infected sebaceous cyst	1
Cervical lymphadenitis	1
Acute retroauricular abscess	1

Table 5. Location

Location	No
Ant. triangle	15
Carotid triangle	13
Submandibular triangle	2
Deep to SCM	10
Infraauricular	1

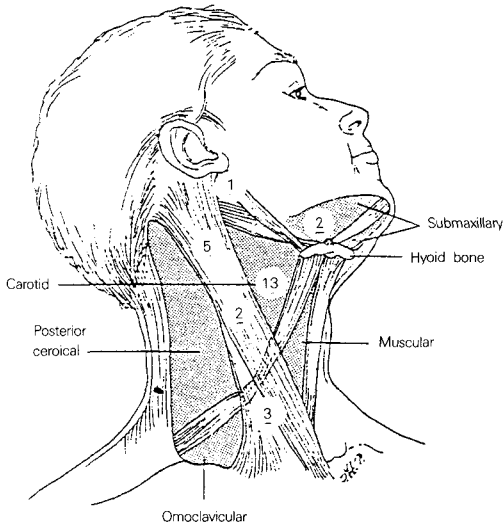


Fig. 1. Location of branchial cleft cyst.

ley 임상적 분류상 I형보다 심층이며 대혈관하방이나 위에 위치하는 제 II 형이 20례(76.9%)로 가장 많았고, 가장 표재성으로 경부근막 바로 저부나 흉쇄유돌근 전방에 존재하는 제 I 형이 5례(19.2%)였으며, 내외경정맥 사이를 지나며 상외측방으로 제 I 경추와 두개저까지 미치는 제 III 형이 1례의 순이었고 경동맥 내측과 인두벽에 유착되는 IV형은 없었다(Table 6).

새루가 동반된 경우는 총 26례중 6례였고 형태상 피부쪽개구부만 있는 불완전새루가 3례였고 모두 흉쇄유돌근 전연부위로 개구하고 있었으며, 인두쪽 개구부만 있는 불완전새루가 2례로, 각각 후구개궁 부위와 외이도 하벽에 개구하고 있었으며, 내외개구부가 있는 완전새루가 1례로 내측은 이자상와, 외측은 외경추에 개구하고 있었다. 새루경로를 완전히 적출치 못한 1례에서 수술후 재발되는 소견을 보였으며 다른 합병증은 전례에서 발견되지 않았다.

수술 후 병리조직학적 소견에 의한 낭종내벽의 상피세포구성상 증층편평상피로 구성된 경우가 22례, 84.6%, 혼합형 4례, 15.4% 였으며 원주상피는 발견

Table 6. Clinical classification(Bailey)

Type	No (%)
Type I	5(19.2)
Type II	20(76.9)
Type III	1(3.8)
Type IV	0

Table 7. Histopathologic findings

Lining epithelium	No (%)
Stratified squamous epithelium	22(84.6)
Mixed	4(15.4)
Columnar epithelium	0

되지 않았다(Table 7).

고 찰

새열기형은 1825년 von Rathke가 척추동물의 branchial apparatus에 대해 최초로 발생학적 서술을 한 이래 많은 연구와 보고가 있었다²⁾. 1832년 Ascherson는 낭종과 태생기 새성기관과의 관계를 암시하였으며, 새열기형에 의하여 누공이 생길 수 있다고 하였으며⁵⁾¹³⁾, 1864년 Heusinger는 최초로 “branchial”란 술어를 붙였고⁶⁾¹³⁾ 1921년 Wenglowski는 감상인두관과 경부누관과의 관계를 소개했다¹³⁾. 인체에서 태생기 8주까지는 두경부발달이 가장 현저한 시기이며 새성기관은 2주경부터 발달되어 6주나 7주경이면 끝난다. 이때 주로 태생기 발육정지, 기형, 중복성 재발, 과다증식, 화생, 신생화 등으로 두경부에 여러 가지 기형이 발생할 수 있다¹⁾.

태생기 4주경 내배엽 기원인 4개의 새낭(branchial pouch)이 바깥쪽으로 돌출되고 측벽을 따라서 증식하여 주위의 간엽조직들을 점차로 파고 들어가고 4~5주 사이에 4개의 외배엽 기원인 새구(branchial cleft or groove)도 형성된다. 인두장 주위에 증배엽 조직은 옆으로 밀려서 5개의 증배엽성 융기부인 새궁(branchial arch)을 형성하게 되고 새궁에서는 각각의 연골부와 근육, 동맥, 신경이 발달하게 된다¹⁰⁾.

제 6주가 되면 제 2 새궁의 복측부가 하방으로 현저히 발육하여 제 3 및 제 4 새구를 덮어서 cervical sinus of His을 형성하고, 흉쇄유돌근과 설골하부 근육으로 발전되는 분문상부용선과 마지막으로 융합하여 이는 나중에 활경근이 된다. 새성기형이 활경근 하방에 위치하는 이유는 이 때문이다. Cervical sinus

of His는 정상적으로 태생기 2개월 말에 완전 유착되어져 폐쇄되는데 잔존하게 되면 새성낭종을 형성하게 된다⁷⁾¹³⁾¹⁴⁾¹⁹⁾. 새성루(fistula)는 피부와 전장의 lumen(foregut)을 연결하는 상피세포로 싸여진 용도로 경동이 남아있는 것에 새성판(branchial plate)이 파괴되거나, 열(cleft)과 맹낭(pouch) 사이의 폐쇄막(closing membrane)이 파괴되어 형성되며, 동(sinus)은 상피세포로 쌓여진 통로가 피부가 전장의 lumen(foregut)으로 열려서, 경부의 심부조직에서 막혀 있는 것으로 경관(cervical duct)이 계속 잔존하든지 폐쇄막(closing membrane)이 역시 파괴되어 형성된다.

새성기관 기형에 대한 발생 원인에 대해서는 여러 가지 확설이 있으나 다음의 세가지가 가장 보편적으로 알려져 있다¹⁾⁶⁾¹⁴⁾¹⁷⁾¹⁸⁾. 첫째로 Rathke가 1958년 주장한 새구와 새낭의 상피유물로부터 기원한다는 태생기관유물설과 둘째로 Wenglowski의 연구를 통해 소개된 것으로 새성낭종이 흉선관의 경로내에서 기원한다는 흉선인두관설과 셋째로 Bhaskar & Bernier의 연구에서 이하부의 양성 임파상피 낭종을 분류하면서 이하선과 경부의 임파절 내에서 대부분 타액관봉입에 의해 발생한다는 이하봉입설(parotid inclusion hypothesis)을 보고했다.

새성기형의 분류는 Bailey의 Branchial cleft sinus tract 분류나 Work가 발표한 분류가 거의 비슷하며 널리 사용되고 있다¹⁴⁾. 제 1 새열 기형은 이론상으로 외이도나 이관의 기형을 일으키며 이주 근처나 보다 하부에 위치하면서 제 1 새궁에서 발생되는 삼차신경 분지보다는 하부에, 제 2 새궁에서 발생되는 설골, 경돌설골인대 및 이복근보다는 상부에 위치한다³⁾¹³⁾. 제 1 새열기형은 해부학적 구조나 조직학적 특성에 따라 두가지형으로 분류(Work)된다. 제 I 형은 외이도 막양부의 중복으로 청년기나 중년기에 이하선 하부나 이개전부에 낭종이나 동의 형태로 나타나며 흔히 안면신경의 하악분지와 이개전부 또는 이개후부에 인접해 있고 특징적으로 이개와 외이도의 후내하방에 위치, 하악과 경돌설골인대 사이로 지나 대부분 외이도나 중고실에서 끝난다¹⁾⁵⁾¹³⁾. 제 II 형은 일반적으로 제 I 형보다 빨리 유소아기에 발견되는데 하악각 하부경부의 전삼각부에 표재성 낭종이나 동으로 나타난다. 누관이 하악각 상부에 있는 이하선 후상방으로 향하여 안면신경 내측이나 외측을 지나 상단은

외이도의 연골, 골점합부와 연결되던지, 또는 그 부위에서 맹관으로 끝난다¹⁾⁵⁾¹³⁾. 제 1 새열기형은 새열기형 전체의 1% 정도되는 드문 질환이고 경로상 안면신경과 밀접한 관계가 있으며, 단순한 절개배농으로는 안면신경 손상 및 재발을 초래할 수 있으므로 주의해야 한다. 여러 저자들은 제 I 형은 부속기나 연골이 없고 제 II 형에는 있다고 조직학적으로 분류했으나 국내 김⁵⁾ 보고에서는 I형, II형 모두 외배엽 기인이므로 부속기와 연골이 출현할 수 있다고 보고하면서 해부학적 분류법이 다당함을 소개했다. 제 1 새성기형의 기전은 명백히 알려져 있는 편이고 임상적으로는 지속적인 이루가 중이병변 없이 지속될 때, 특히 경부에 덩어리나 농양의 병력이나 소견이 있을 때 꼭 의심해야 하며, 전상경부에 종괴나 농양의 병력이 있을 때, 이개하연이나 유돌첨부에 재발성 낭종이나 누공의 화농이 있을 때 의심해야 한다⁵⁾¹³⁾.

제 2 새열기형은 가장 많은 기형으로써 외측 개구부가 흉쇄유돌근 전연하 및 중 1/3의 중간점에 위치하여 제 2 인두궁으로부터 유래한 활경근 사이를 지나 내측으로 통과하여 경동맥초를 따라 올라가 내측과 외측 경동맥 사이를 지나 설인, 설하신경의 외측으로, 경돌설골인대 내측으로 통과하여 결국 제 2 인두낭 구조물인 구개편도와 근처에 개구한다. 낭종은 이 통로를 따라 어느 부위에도 발생할 가능성이 있으나 대개는 경동맥 분기점 근처의 내경정맥 바로 옆에 발생하는 수가 많다¹⁾¹³⁾¹⁴⁾.

제 3 새열기형은 매우 희귀하며 피하개구부와 인접 부위에서는 경로가 제 2 새루와 비슷하나 설인신경과 내경동맥 뒷쪽을 따라 올라가 설하신경 및 상인두신경을 교차하여 설인신경 아래쪽을 통해 내측으로 주행하여 갑상설골막과 제 3 인두구 구개물인 이자상와 부근에 도달한다¹⁴⁾.

제 4 새열기형은 이론적으로만 설명이 가능하고 새궁과 새낭을 다 침범하는 예는 보고된 바 없으나 Bowney는 종격동에 발생한 제 4 새낭유물인 56세 여자 환자 1례를 보고하였고, 1990년 Michael은 7세된 경부종물 및 농양을 주소로 내원한 4th branchial pouch sinus 환자 1례를 보고하면서 특히 10세 이전에 증상이 나타나며 항생제 및 보존적 요법에 반응하지 않을 때는 의심해야 한다고 했다¹⁶⁾²¹⁾. 영국의 Fourth branchial pouch sinus meeting에서 발표된 28례의 제 4 새동을 보면 대부분 좌측(92.5%)에서 발생되며 과

거에 보고된 예 보다는 드물지는 않으며 개구부는 윤상피열 관절부에서 후두를 가로질러 주로 이자상과 부위에 개구한다고 했으며¹⁶⁾²¹⁾ 1993년 Mankekar는 제 4 기형 1례를 보고하였다. 해부학적 경로는 좌측에 있어서 이자상와의 침단에서 기시하여 하방으로 주행하여 기관지의측을 타고 내려가다가 대동맥궁을 돌아 경동맥뒀쪽을 따라 올라가다가 설하신경위를 돌아 다시 내려와서 흉쇄유돌근하부의 전방피부에 개구하며 우측에 있어서는 우측쇄골하 동맥아래를 도는 것만 틀리다¹⁴⁾.

임상적으로 Bailey는 새성낭종을 주위조직과의 관계를 기준으로 4가지의 형태로 다음과 같이 분류하였다.

제 I 형 : 가장 표재성으로 경부근막 바로 저부나 흉쇄유돌근 전연부에 위치한다.

제 II 형 : I형보다 심층에 있고, 대혈관 하방이나 위에 위치하며 특히 내경정맥과 유착되어 있는 경우가 많다.

제 III 형 : 인두부 측벽까지 확장되어 내외경동맥 사이를 지나는 형으로 상외측방으로 제 1 경추와 두개저까지 미치는 형이다.

제 IV 형 : 경동맥 내측과 인두벽에 유착되는 원주상피 낭종으로 가장 심부에 위치하며 대부분 증상이 없는 형이다.

저자들의 경우 제 I 형 5례, 제 II 형 20례, 제 III 형 1례였다.

새루는 형태에 따라 1) 내외개구부가 있는 완전새루, 2) 피부쪽으로만 개구하는 불완전 새루, 3) 인두쪽으로만 개구하는 불완전 새루 3가지로 분류할 수 있으며, 이중 피부개구만 있는 불완전새루가 가장 많고, 그 다음으로 완전새루가 많으며 위치는 대개 흉쇄유돌근의 전연 하 1/3 부위에서 발생하는 것이 흔하다고 하였다(80% Bailey).

새성낭종과 새루의 성별 및 연령별 빈도는 보고자에 따라 많은 차이가 난다. Bhasker & Bernier¹²⁾의 468례 보고에서는 남성에서 93%로 압도적으로 많았으며, Sedwick and Walsh 59례 보고에는 여성 37례, 남성 22례로 여성에 많았으나¹⁾, Chandler and Mechell¹³⁾, Simpson²³⁾, 국내 김⁵⁾의 연구 및 대부분의 사람들은 남녀 성별 차이가 없다고 보고하였다. 저자들의 경우 남자 14례, 여성 12례로 남녀사이에 큰 차이는 없었다. 연령은 새성낭종의 경우에는 일반적으로 서서히 커

지므로 15세 이후인 20대와 30대에서 가장 많으며¹²⁾ ¹³⁾ 새루는 소아때부터 증상이 나타날 수 있고 초기에 발견치료가 되므로 15세전 어린이에게서 더 흔한 것으로 되어 있다⁵⁾¹¹⁾. 저자들은 10대에서 30대가 21례(80%)로 가장 많았다.

좌우측 별로는 낭종과 새루는 좌측에 더 호발한다고 하나, 국내 김⁷⁾의 보고 및 고찰에서는 우측에 호발함을 제시했고 새루의 경우 양측성으로도 10~15%에서 30%까지 발생한다고 하며¹³⁾ 김⁵⁾의 2례의 새성새루 보고에서는 2례가 모두 좌측에 발생하였다. 저자들의 경우에는 우측 14례, 좌측 12례였다.

병력상 중요 소견으로는 낭종출현 전에 반복되는 상기도 감염, 동통, 종물의 점진적 증가 등이 중요한데 20~40%는 인두염, 중이염, 치성염증과 관계가 있다고 생각되며, 상기도 감염기간 동안에 일시적인 압통이나 종물의 크기가 증가된다는 보고가 있다¹⁾⁵⁾⁷⁾. 염증이 동반되었을 때 농양으로 진행되어 파열되거나 절개배농의 병력이 있을 수 있으며 영구적으로 동·새루를 형성하거나 낭종의 재발이나 감염이 반복된다¹³⁾. 제 3,4 새성기형은 거의 좌측에서 나타나며 좌측기관주위의 팽창감과 발열이 동반된 압통이 생길 수 있고 재발성 갑상선염과 인두후부농양과도 관련성이 있다.

경부종물의 특성은 평활하고 등글며 비압통의 종괴로 이주나 하악각 위치에서 흉쇄유돌근 전연을 따라 경부하부나 쇄골사이에 존재하는데¹³⁾ 주로 흉쇄유돌근 상 1/3부위에 가장 많았다⁵⁾¹³⁾¹⁸⁾²³⁾. 저자들의 경우도 흉쇄유돌근 상 1/3부위가 21례(80.8%)로 가장 많았고 하 1/3부위가 3례, 중 1/3부위가 2례의 분포를 보였다.

유전적 소인에 대해 보고된 경우⁵⁾ 새성낭종에서는 유전과 관계있다는 보고는 없으며 새루에 있어서 Bailey는 어머니를 통해 유전될 수 있다는 가능성을 암시했고, Chandler and Nitchell¹³⁾의 보고에서는 새성기형중 10%에서 가족력이 있었다고 하나 저자들의 경우에는 유전적 소인은 전례에서 인정할 수 없었다.

병리조직학적 소견으로는 Simpson²³⁾은 낭종은 가피막을 가지고 있으며 내면이 편평상피로 구성된 것이 90%이고 섬모 원주상피 8%, 두 상피의 혼합형이 2%라고 하였다. 내면이 편평상피로 덮인 경우에는 cholesterol을 함유하고 원주상피로 된 경우에는 끈

끈한 점액이 들어 있는 경우가 많다¹⁾³⁾⁴⁾⁵⁾⁷⁾⁸⁾¹³⁾¹⁸⁾²³⁾. 특징적으로는 상피하 결합조직에는 배중심이 있는 림프질을 형성한 림프조직이 풍부하다⁵⁾²³⁾. 주위에는 입과조직이 포상으로 띠를 형성하여 많이 나타난다. 김⁷⁾의 보고는 9례중 중층편평상피 7례, 원주상피 1례, 혼합형 1례, 고¹⁾, 김³⁾, 김⁴⁾, 김⁵⁾, 노⁸⁾, 조⁹⁾ 보고는 중층편평상피만으로 덮혀 있었고 김⁹⁾은 혼합형 1례를 보고했다. 저자들의 경우 중층편평상피가 22례(84.6%), 혼합형이 4례(15.4%)의 구성을 보였다.

진단은 주로 설골 하부에 깊숙히 위치한 과동의 종괴를 촉지하고 겉으로 보아서 돌출과 흉쇄유돌근의 전이를 볼 수 있다⁸⁾. 이때 임상적으로 의심을 가지는 것이 중요하며²¹⁾, CT 촬영과 MRI 촬영이 선천성경부종물을 진단하는데 많이 사용된다²⁰⁾. 그 외 주사기로 흡입해 보면 전형적인 경우 콜레스테롤 결정을 함유한 액체를 볼 수 있고⁴⁾, 누관 동반시 Barium swallow method는 내개구부가 있는 기형 진단에 유리하며, Baugarter²³⁾가 소개한 methylene blue 및 방사성 조영제 주입을 통한 누관조영술을 하여 누의 전체적 윤곽을 파악할 수 있으며 누공이 인두와 교통이 의심될 때는 Gordin등은 제 4 새성낭종의 보고에서 하이버 내시경과 후두직달경을 소개했다¹⁶⁾.

감별해야 할 질환으로는 Branchiogenic carcinoma, 결핵성 농양, 지방종, 경동맥 종양, 악성 입과종, Hodgkin씨병, 혼합종양, 갑상선결핵낭종, 이소성 갑상선, 만성 후인두농양, 혈관종, 악성종양전이, 기형종, 후두낭포, 흉낭종 등이 있으며, 이학적 소견상 종물의 위치, 특성, 성별 및 새루의 유무, 상기도 감염 등으로 감별점을 잡고 있으나 그렇게 용이하지는 않다⁴⁾⁷⁾⁸⁾¹³⁾²³⁾.

저자들의 경우에서도 새성낭종(10례), 결핵성입과선염(6례), 이하선종양(3례), 낭성하이그로마(2례), 갑상선결핵낭종(2례), Sebaceous cyst, 경부입과선염, 급성이후농양등의 추정진단이 있었다.

치료는 절개배농, 흡입후에 경화제 주입, 외과적 적출등의 여러 방법이 있으나 외과적으로 완전 적출하는 것이 최선의 방법이다. 그대로 방치하면 이차적 감염확률이 많기 때문에 가능한 조기에 수술하는 것이 좋고¹³⁾ 완전히 제거가 안되고 일부가 남게 되면 재발의 가능성이 높고, 재수술시 어려움이 따르며, Ward와 Katubig는 본증이 전암상태 및 상피암으로 발생할 수 있다고 보고한 바도 있어 가능한 첫 수술시

완전적출해야 한다⁸⁾²³⁾. 수술방법으로는 경부 단일 절개창으로 대부분 쉽게 제거가 되지만 누의 길이가 길거나 낭종의 누관(tract)이 존재하는 경우는 Hamilton과 Bailey가 고안한 stepladder technique이 경부에 큰 상처를 남기지 않고 쉽게 누관을 제거할 수 있다²⁾. 만약 염증이 동반되어 있는 경우는 절개 배농술과 항생제 사용 후 염증이 완전히 소실되고 난 후 일정기간이 지난 다음에 완전적출술을 시행하는 것이 바람직하다.

수술 후의 합병증은 술후감염, 신경손상 및 술후 재발등이 있다. 재발율은 새열동이나 누관의 경우가 낭종에서보다 두배정도 높다. 전에 수술을 받았던 예는 약 20%에서 재발을 하였다고 한다¹⁴⁾.

결 론

저자들은 1980년 1월부터 1994년 4월까지 경희대학교 의과대학 이비인후과에서 수술후 새성낭종으로 확진된 26례를 대상으로 임상적 분석을 하여 다음과 같은 결과를 얻었다.

1) 주 증상으로는 촉지되는 경부종물이 21례로 가장 많았으며 대부분 비압통성(80.8%), 유동성(84.6%), 표면이 평활한(84.6%) 종괴로 나타났다.

2) 수술전 임상적 진단으로는 새성낭종으로 진단된 경우가 10례(38.5%)로 가장 많았고, 결핵성 입과선염이 6례(23.1%), 이하선종양 3례 순이었다.

3) 발생부위는 경부전삼각부가 15례로 가장 많았으며, 흉쇄유돌근 상 1/3 부위가 21례(80.8%)로 가장 많았고, 중 1/3 부위가 2례, 하 1/3 부위가 3례였다.

4) 새성낭종의 Bailey의 임상적 분류상 제 II 형이 20례(76.9%)로 가장 많았고, 제 I 형 5례(19.2%), 제 III 형 1례의 순이었다.

5) 새루가 동반된 경우는 총 26례중 6례였고, 형태상 완전새루 1례, 불완전새루가 5례였다.

6) 병리조직학적 소견상 낭종내벽이 중층편평상피로 구성된 경우가 22례(84.6%), 혼합형 4례(15.4%)였다.

결론적으로 새성낭종은 촉지되는 경부종물의 증상으로 나타나는 경우가 많고 이학적 검사상 압통이 없고 표면이 평활하며 유동적인 종괴일 때 의심해볼 수 있으며 다른 경부종물들과의 감별이 용이치 않았고 치료로는 완전적출시 좋은 예후를 가진다고 생각된다.

Reference

- 1) 고팡권 · 김대성 : 경부새루 치험 1례. 한이인지 21 : 71(687)-74(690), 1978
- 2) 권시형 · 최진섭 · 박정수 등 : 선천성 새성기형. 대한두경부종양학술지 10 : 122-127, 1994
- 3) 김광현 : 완전측경새루의 1증례. 한이인지 23 : 125-212, 1980
- 4) 김춘홍 : 완전측경새성루의 1증례. 한이인지 23 : 125-129, 1970
- 5) 김종선 · 김형중 · 김낙기 등 : 제 1 새열 기형. 한이인지 28 : 816-820, 1985
- 6) 김세훈 · 소장영 · 황명순 등 : 양측 경부 새루. 한이인지 25 : 396-400, 1982
- 7) 김규진 · 임순광 · 박선우 등 : 새성낭종의 임상적 고찰. 한이인지 16 : 644-649, 1973
- 8) 노관택 · 김대성 · 조일균 : 새성낭종. 한이인지 24 : 119-122, 1973
- 9) 조기환 · 김봉희 : 경부의 새성낭종 1례. 한이인지 10 : 107-109, 1967
- 10) 차창일 · 정평귀 · 이명진 등 : 새성낭종의 임상적 고찰. 한이인지 34 : 605-615, 1991
- 11) Ballenger JJ : Tumors and cysts of the face, mouth, head and neck. In Diseases of the Nose, Throat, Ear, Head and Neck(ed. Balleater JJ), 14th Ed. Philadelphia, Lea & Febiger, pp329, 1991
- 12) Bhasker SN, Bernier JL : Histogenesis of Branchial Cysts. Amer J Pathol 35 : 407-414, 1959
- 13) Chandler JR, Mitchell B : Branchial cleft cysts, sinuses, and fistulas. Otolaryngol Clin North Am 14 : 175-186, 1981
- 14) Donegan JO : Congenital neck masses. In Otolaryngology-Head and Neck Surgery, 2nd ed.(Cummings CW, et al), St Louis, Mosby, pp1554-1559, 1953
- 15) Johnson CM, Cantrell RW : Congenital neck masses. In Current Therapy in Otolaryngology-Head and Neck Surgery-3(ed. Gates GA), B.C. Decker Inc., pp218-219, 1987
- 16) Godin Ms, Kearns DB, Pransdy SM, et al : Fourth branchial pouch sinus : Principles of diagnosis and management. Laryngoscope 100 : 174-178, 1990
- 17) Langman J : Medical Embryology, 4th ed. Baltimore, Williams & Wilkins, 1981
- 18) Little JW, Bernier JL : Histogenesis of Branchial Cysts. Amer J Pathol 35 : 407-414, 1959
- 19) LORE' : An Atlas of Head and Neck Surgery, 2nd ed., Saunders, 1973
- 20) Newton, Hasso, Dillon : Computed Tomography of the Head and Neck 11 : 23-29, 1983
- 21) Ostfeld E, Segal J, Auslander AL, et al : Fourth pharyngeal pouch sinus. Laryngoscope 95 : 1114-1117, 1985
- 22) Ribins RB : Sublingual branchial cleft cyst : A case report. Laryngoscope 79 : 288-294, 1969
- 23) Simpson RA : Lateral cervical cysts and fistulas. Laryngoscope 79 : 30-59, 1969