

만성 연중독자에서의 다발성 뇌석회화 병변

김성률, 김병권, 홍영습, 담도온, 최순섭¹, 정갑열, 김준연

동아대학교 의과대학 예방의학교실 및 산업의학연구소¹, 동아의료원 건강관리과
동아의료원 진단방사선과¹

= Abstract =

Multiple Brain Calcification in Chronic Lead Poisoning

Sung Ryul Kim, Byoung Gwon Kim, Young Seoub Hong, Do Won Dam,
Soon Seob Choi¹, Kap Yull Jung, Joon Youn Kim

*Department of Preventive Medicine and Industrial Medicine Research Institute, Dong-A University College of Medicine
Department of Health Care and Diagnostic Radiology¹, Dong-A Medical Center*

We experienced a case of occupational lead poisoning employed in a secondary lead smelting plant for 12 years. The patient was 39-year-old male and had been felt dizziness, recent memory impairment and intermittent severe abdominal pain for 2 years. On admission, blood lead level was 92.9 $\mu\text{g}/\text{dl}$, urinary lead level was 19.9 $\mu\text{g}/\text{l}$ and zinc protoporphyrin level was 226.0 $\mu\text{g}/\text{dl}$. On the blood test, hemoglobin was 10.6 g/dl and showed normocytic normochromic anemia. There were no abnormal findings in the biochemical and hormonal tests. Decrease of I.Q. and use of words in speaking were found in the psychiatric and psychological examinations. We observed the finding of motor polyneuropathy in the nerve conduction velocity test. Computed tomographic finding showed calcification lesions in the basal ganglia, dentate nuclei, caudate nuclei, and especially characteristic multiple calcifications were located in the subcortical white

* 본 논문의 요지는 1994년도 대한예방의학회 추계학술대회에서 발표하였음.

matter.

Key words : Occupational lead poisoning, Brain calcification, Computed Tomography

서 론

연중독은 B.C. 370년경에 Hippocrates가 최초로 기술한 이래, 1839년 Tanquerel des Plances가 연중독에 대한 현대적인 개념을 확립하였으며 20세기에 이르러 Hamilton(1943), Cantarow, Trumper 등(1944)의 연구와 Aub(1962)에 의한 연구가 이루어지기까지 연은 오래전부터 연구가 되고 있는 금속이다(Zenz와 Sarayan, 1994). 연중독은 그 원인이나 임상 양상, 예방 대책에 대해 많이 알려져 있으며 그 발생률은 그다지 높지는 않으나 아직도 중요한 직업성 질환 중의 하나이다.

연은 주로 호흡기계와 소화기계를 통해 인체에 들어 오게 되며 소아에 있어서는 소화기계를 통한 인체 침입이 문제가 되고 있으나, 성인에서 특히 직업성 폭로의 경우는 호흡기계를 통한 침입이 더 문제가 된다고 알려져 있다(Zenz와 Sarayan, 1994; Alf, 1992). 장기간에 걸쳐 연에 과도하게, 반복적으로 폭로되면 중추신경계, 말초신경계, 골수, 신장, 내분비선, 관절, 근육 등에 기능적, 기질적 변화를 가져오게 된다(Cullen 등, 1983; Whitfield 등, 1972; Hänninen 등, 1982; Seppalainen, 1982). 연에 의한 중추신경계의 기질적 변화에 대해서는 외국에서는 1970년대 이전부터 사체 부검이나 동물 실험을 이용한 병리학적인 연구를 통하여 규명하려고 노력하였으며(Ostertag, 1929; Strassmann, 1949; Slager와 Wagner, 1956), 1980년대부터는 각종 첨단 진단 장비를 이용하여 연구가 활발히 연구가 진행되고 있으나(Ah, 1980; Graham, 1981; Reyes 등, 1986) 국내에서의 이에 대한 연구는 미미한 실정이다. 본 연구자들은 장기간 연에 폭로된 근로자에 대하여 여러 가지 임상 증상, 임상 검사 및 제반 이학적 검사를 시행한 결과 직업성 만성 연중독의 소견을 보이면서, 뇌컴퓨터 단층촬영(CT)상 다발성 뇌석회화 병변이

동반된 예를 경험하였기에 보고하고자 한다.

증 례

환자 : 남자, 39세

주소 : 간헐적인 심한 복통, 어지러움, 최근 기억력의 감퇴

병력 : 환자는 2차 연제련 공장에 근무중인 자로, 내원 2개월 전 시행된 근로자 연특수건강검진상 혈중 연(PbB) 83.5 μ g/dl 등으로 직업병 유소견자로 판정을 받고 정밀 진단 및 치료를 받고자 내원하였다. 과거력상 내원 2년 전에 심한 복부 선통으로 타 병원에 입원한 적이 있었고 그 당시 빈혈로 전혈 2 pints를 수혈받았으며, 1년 전에는 모 종합병원에서 5일간 경구용 연착화제를 투여받은 경험이 있었다. 간질발작 등의 병력은 없었으며 술은 1주일에 탁주 3병 정도 마시며, 담배는 15년 전부터 하루에 한 갑 정도 피운다고 하였다.

직력 : 12년간 계속 현재의 연제련 공장에서 근무중이며 작업장의 연폭로 농도는 0.2 mg/m³으로 허용 기준치를 훨씬 상회하였다.

가족력 : 특이 사항 없음.

이학적 소견 및 검사 소견 : 입원 당시 얼굴은 창백한 편이었고 양손의 쥐는 힘(grasping power)의 저하와 얼굴과 사지의 여러 부위에 화상 흔적이 있었으며, 말씨는 약간 어눌한 감을 주었다. 입원 당시의 연폭로지표 검사결과 PbB 92.9 μ g/dl, ZPP 226.0 μ g/dl, CPU 53.5 μ g/l 등이었다(Table 1).

일반 혈액 검사상에서는 WBC 4.4 $\times 10^3/\mu$ l, RBC 3.6 $\times 10^6/\mu$ l, Hb 10.6 g/dl, Hct 32.8%, MCV 91.4fl, MCHC 29.5pg, MCHC 32.3 g/dl 으로 정구성 정색소성 빈혈 양상을 나타내었다(Table 2).

간기능 검사 및 신장기능 검사상 이상 소견은 관찰되

Table 1. Lead exposure indices on admission

PbB	92.9	$\mu\text{g}/\text{dl}$
PbU	19.9	$\mu\text{g}/\text{l}$
ZPP	226.0	$\mu\text{g}/\text{dl}$
ALAD	4.9	$\mu\text{mol ALA}/\text{min}/\text{l RBC}$
ALAU	25.9	mg/l
CPU	53.5	$\mu\text{g}/\text{l}$

Table 2. CBC profile on admission

WBC	$4.4 \times 10^3/\mu\text{l}$
RBC	$3.6 \times 10^6/\mu\text{l}$
Hb	10.6 g/dl
Hct	32.8%
MCV	91.4fl
MCH	29.5pg
MCHC	32.3 g/dl
Plt	$218 \times 10^3/\mu\text{l}$

Table 3. Biochemical test on admission

T ₃	91	ng/ml
T ₄	8.5	$\mu\text{g}/\text{dl}$
TSH	0.94	$\mu\text{IU}/\text{ml}$
PTH	18.85	pg/ml
Ca/P	8.7/3.6	mg/dl
AST/ALT	35/37	IU/L
S-BUN	17.4	mg/dl
S-Cr	1.0	mg/dl
Vit.D	50.4	g/ml

지 않았다. 갑상선기능 검사상 T₃ 91.0 ng/ml, T₄ 8.5 $\mu\text{g}/\text{dl}$, TSH 0.9 $\mu\text{IU}/\text{ml}$ 이었고 PTH 18.85 pg/ml, Vit.D 50.4 pg/ml으로 역시 정상범위 이내였다(Table 3).

Serum iron은 105.18 $\mu\text{g}/\text{dl}$, serum ferritin은 81.8 ng/ml이었다. 말초 혈액 도말 검사상에는 호염기성 점적혈구가 적혈구 1,000 개당 약 6~7 개가 관찰되었으며 대변 검사상에 기생충란은 발견되지 않았다. 하지 동통을 호소하여 X선 촬영을 시행하였으나 특이 소견은 관찰되지 않았으며, 복부 초음파상에도 정상 소견을 보였다. 최근 기억력 감퇴 등의 증상에 대해 정신과 전문의에게 의뢰하여 정신과적 정밀 진찰을 받게 하였고 또한 임상심리 전문가에게 심리 검사를 받게 하였다. 그 결과 현재 평균화 수준(I.Q. 88)의 지적 기능을 유지하고 있었으나 병전 추정지능인 평균 수준(I.Q. 100~110 정도)에 비해 15점 정도 유의한 양적 저하를 보이고 있었으며, 주의집중력이나 숫자와 도형 등의 비언어적 자극과 관련되는 기억력은 잘 유지되고 있었으나 어휘력과 언어 표현력, 시각-근육 운동의 협응력, 새로운 상황을 파악하고 예측하는 능력이 상당히 저하되어 있는 것이 관찰되었다. 뇌파 검사 시행결과 특이한 소견은 관찰되지 않았다. 운동신경장애 유무를 확

Table 4-1. Nerve conduction velocity test for median motor nerve

	Left			Right		
	Latency (msec)	NCV (m/sec)	Amplitude (mV)	Latency (msec)	NCV (m/sec)	Amplitude (mV)
T-L	4.1	4.1	9	3.8	3.8	14
W-E	9.3	50.1	9	8.7	50.0	13
E-Ax	11.7	58.3	9	11.3	61.1	14
F-wave	32.4			30.0		

Table 4-2. Nerve conduction velocity test for ulnar motor nerve

	Left			Right		
	Latency (msec)	NCV (m/sec)	Amplitude (mV)	Latency (msec)	NCV (m/sec)	Amplitude (mV)
T-L	3.8	3.8	8	2.6	2.6	11
W-E	7.3	56.5	7	7.2	54.5	10
E-Ax	10.5	52.8	6	10.3	52.2	9
F-wave	31.6			30.4		

인하기 위하여 신경 전도속도 검사(NCV)를 시행하였으며 그 결과 좌측 정중 운동 신경, 우측 정중 운동 신경, 좌측 척골 운동 신경, 우측 척골 운동 신경 등에서 공히 Terminal latency 와 F wave가 증가되어 있었고, 신경 전도속도는 거의 정상 범위를 보여 peripheral motor polyneuropathy 소견을 나타내었으며 (Table 4-1, 4-2), 감각 신경에 대한 검사에서는 이상 소견이 관찰되지 않았다.

뇌컴퓨터 단층촬영(CT) 소견상 뇌의 위축이나 부종 등의 소견은 보이지 않았고 양측의 basal ganglia와 양측 caudate nuclei의 head portion에 석회화 병변이 있었으며, dentate nuclei에도 석회화로 의심되는 병변이 관찰되었고(Figure 1) 특징적으로 subcortical white matter를 따라 작은 크기의 다수의 석회화 병변이 관찰되었다(Figure 2).

고 찰

연은 인류가 최초로 사용한 금속 중의 하나이며 B. C. 4000년경에 소아시아 지역에서 사용하였다는 기록이 있다. 연은 푸른색 또는 은회색을 띠며 원자량은 207.21, 비중 11.34, 원자번호 82인 금속이며 대기압하에서 금속연의 용점은 327.4℃이고 비점은 1,620℃이다. 용해된 연은 500~600℃에서부터 측정 가능한 양의 흡을 발생시킨다(Zenz와 Sarayan, 1994). 혈액에서 연의 평균 존속기간은 약 36일이며 연부 조직에서는 약 40일이다. 체내 연의 약 95%는 뼈에 축적되고 bone pool에서의 연의 생물학적 반감기는 약 10,000일(27년)이다(Benson과 Price, 1985). 연의 전신 독성에 대해서는 꾸준히 연구되어 왔으며 사람에게 있어서의 연폭로의 영향에 대한 대부분의 연구는 폭로의 생물학적 지표로 주로 혈중연을 사용하여 이루어진 것이 많다. 소아들에 있어서 연폭로와 혈중 연농도, 그리고 연폭로시 수반될 수 있는 여러 증상들에 대한 연구들(Schonfeld, 1993; Angle, 1994)이 이미 많이 발표되었다. 연에 만성적으로 폭로될 때 위장관계, 조혈 기관, 중추 및 말초신경계, 내분비계, 생식기계, 면역계 등

의 기능에 영향을 미치는 것으로 알려져 있다(US EPA, 1986; White 등, 1990).

연간 연 생산량과 소비량에 대한 정확한 통계는 없으나 금속연의 생산량은 전세계적으로 연간 890만톤이며 1985년 한 해 동안의 미국에서의 연 소비량은 114만 8천톤이었다(US Department of the Interior, 1991). 우리나라의 경우 연제련 산업장의 작업환경은 이전에 비해 많이 개선되었으나 아직도 연제련 업체들의 영세화로 열악한 환경하에서 작업을 하는 경우가 많아 근로자의 건강에 위해를 끼칠 위험이 있는 산업장도 있는 것이 현실이다. 우리나라의 1992년도 연폭로 근로자의 특수건강진단 수검자는 36,355명(남 21,607명, 여 14,748명)이었고, 이들 중 연중독 유소견자로 진단된 자는 62명(남 39명, 여 23명)으로 유소견율은 0.17%이었다(대한산업보건협회, 1993).

연부 조직에서 연의 농도가 가장 높은 곳은 대동맥, 간, 그리고 신장을 들 수 있다(Schroeder와 Tipton, 1968). 뇌에서의 농도는 비교적 낮으나 무기연은 혈관-뇌 장벽을 통과한다. Cortical gray matter 와 basal ganglia는 cortical white matter보다 높은 농도를 보인다. 소뇌와 뇌내피 세포가 연에 대해 감수성이 큰 것으로 알려져 있으며, 급성 연뇌증에서 광범위한 신경원 손상은 소뇌 피질에서 잘 일어나지만 실제적인 변화는 대개 대뇌 피질에서 일어난다(Zenz와 Sarayan, 1994). 급성 연중독으로 인해 나타날 수 있는 중추신경계 영향에 대해서는 일반적으로 잘 알려져 있고 가벼운 신경 증상에서부터 간질 발작이나 부종성 뇌증, 뇌출혈, 혼수 등의 증상을 야기할 수 있으며 심하면 사망에까지 이르게 한다. 조직학적으로는 myelin의 부분적 소실과 astrocyte reaction이 일어난다. 세포 손상은 뇌세포에서의 생화학적 대사의 장애에 기인한다(Goldstein 등, 1974). 사람과 동물 실험에 있어서 급성 연중독의 신경 계통 증상은 소뇌와 globus pallidus에서 특징적으로 나타나며 어린 동물에서 특히 감수성이 있는 것으로 알려져 있다(Benson과 Price, 1984). 만성 연뇌증의 경우에는 cavity formation을 동반한 광범위한 조직 파괴가 일어난다(Goldstein 등, 1974). 만성적으로 연에

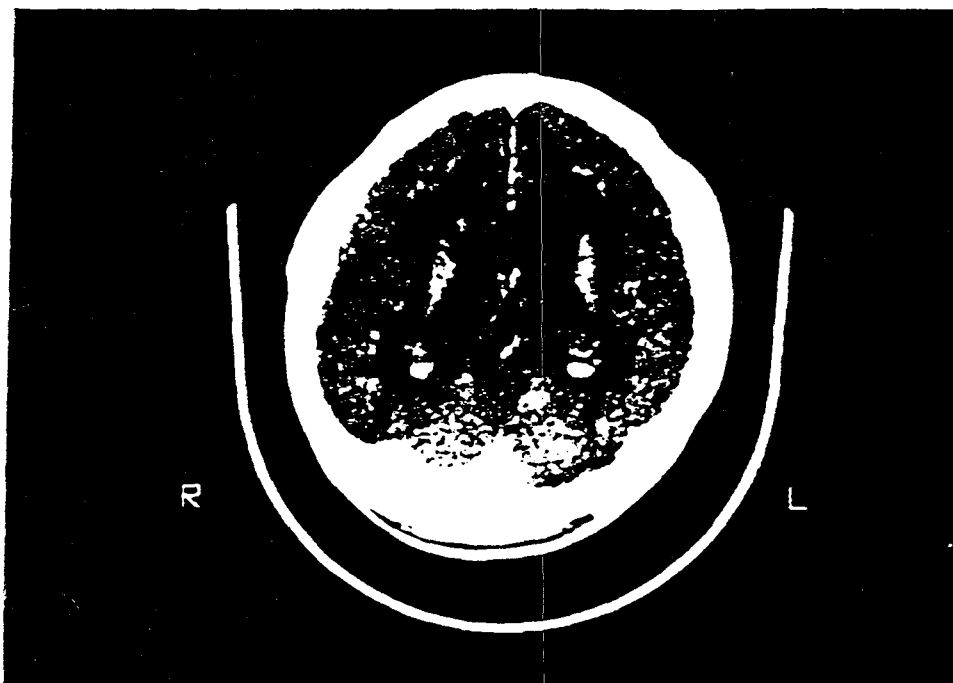


Figure 1. Calcification lesions in the basal ganglia, head portion of caudate nuclei and dentate nuclei

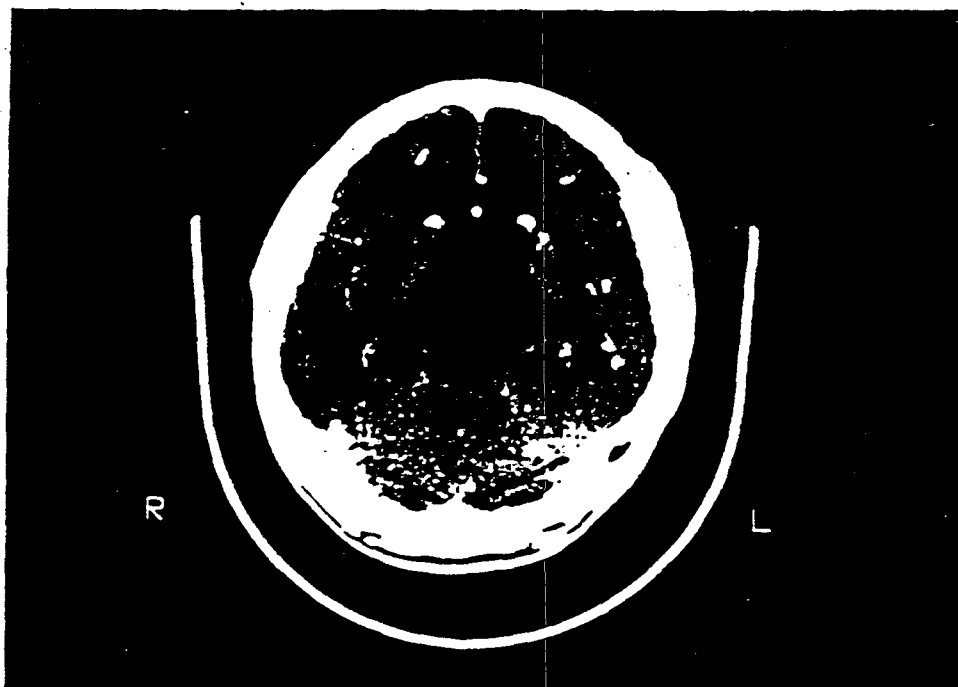


Figure 2. Multiple small-sized calcification lesions in the subcortical white matter

폭로되고 혈중 연농도가 높은 환자들에서 신경 정신학적 증상의 발생이 높았다는 사실은 이미 Cullen 등(1983)이 연구한 바 있다.

뇌의 석회화 병변은 어떠한 질병이 없이 노화과정으로 나타날 수 있으며 pineal gland, choroid plexus, habenula 그리고 뇌혈관 등의 구조물 등에서 그러한 변화를 관찰할 수 있다(Anderson 등, 1983).

비정상적으로 칼슘 침착이 생기는 경우는 dystrophic calcification과 metastatic calcification으로 구분할 수 있는 바 dystrophic calcification은 정상 수준의 칼슘과 인 농도를 가지고 있으며 손상받은 중추신경조직에서 발생하고 허혈성 경색과 퇴행성 질환 등에서 볼 수 있으며, metastatic calcification은 정상 뇌실질에 칼슘이 침착되기 전에 선행하는 hypercalcemia를 동반하여 나타난다. 두 경우 모두 나중에는 불용성의 hydroxyapatite 형태의 calcium phosphate를 형성하게 된다(Anderson, 1983). 일반적으로 칼슘농도가 증가하게 되면 뇌에서 미토콘드리아가 칼슘 흡수를 자극하는 것으로 알려져 있다. Goldstein 등(1974)은 고농도의 연에 장기간 폭로되면 연이 뇌의 미토콘드리아의 칼슘 흡수를 억제하게 되어 뇌세포 내 세포질의 이온성 칼슘의 농도가 증가되어 이것이 신경섬유를 침범하여 신경원성 기능장애를 야기한다고 하였다.

Reyes 등(1986)은 30년 이상 연에 폭로되었고 높은 혈중 연 농도를 가지고 있던 미국인 3명에서의 대뇌와 소뇌의 석회화 병변에 대한 연구를 발표하였다. 이들 대상자들 중 2명에서 신장 질환과 고혈압이 있었으며 2명 모두 부갑상선 호르몬이 증가되어 있었다. 혈중 칼슘 및 인은 정상치를 보이고 있었으며 CT상에서 양측 실이 약간 커져 있었으며 뇌표피의 위축 소견도 일부 관찰되었고 thalamic region과 subcortical area에 다발성의 석회화 병변을 보이고 있었다. 본 사례의 경우에는 부갑상선 호르몬, 혈압, 혈중 칼슘 및 인 모두 정상 범위 이내이었으며 CT 소견상 thalamus 부위의 병변과 subcortical area에 다발성의 석회화 병변이 있는 점에서는 유사하였으나 뇌의 구조적 이상은 관찰되지 않았다.

Baghurst 등(1992)은 소아에서 연폭로와 지능 지수(I.Q.)와의 관계에 대해 혈중 연농도가 $10 \mu\text{g}/\text{dl}$ 상승함에 따라 지능지수가 3~6 정도 떨어진다고 기술하고 있으나 성인에 대해서는 자세한 언급이 없고, 본 사례의 경우는 병전 추정지능보다 약 15 정도의 감퇴를 보이고 있는 바 성인에 있어서의 연폭로와 지능감퇴의 관계에 대해서는 추후 더욱 연구되어야 할 것으로 생각된다. 일부 연구(Goldstein 등, 1974)에서 만성 연 중독은 brain cerebroside의 함유량과 catecholamine 대사의 이상을 가져온다고 보고되고 있으며 병리학적 연구에서는 사체부검결과 소뇌의 석회화가 증가된 사례(Tonge 등, 1977)도 있다. 또한 Schwartz 등(1983)은 만성 신장 질환을 가지고 있고 연폭로의 직력이 있는 한 환자에게서 대뇌의 cortical calcific deposits에 대해 기술하였으며, Graham 등(1981)도 연폭로 환자에 있어서의 소뇌 병변에 대해 기술하였다. Tonge 등(1977)은 소뇌 동맥이나 소뇌 세동맥을 따라서 칼슘 침착이 있었던 사례를 발표하였다.

CT 소견상 석회화병변을 나타내는 질환으로서 본 사례와 감별해야 할 질환들로는 hypoparathyroidism, pseudohypoparathyroidism, idiopathic hypercalcemia, hypervitaminosis D, Fahr's disease, 그리고 기생충 질환으로 낭미충증(cysticercosis) 등을 들 수 있다(Babbit 등, 1969; Muentner 등, 1968). 본 사례와 hypoparathyroidism, pseudohypoparathyroidism, idiopathic hypercalcemia, hypervitaminosis D를 감별진단함에 있어서 본 사례에서는 부갑상선 호르몬치, 칼슘치, 비타민 D치 등이 모두 정상범위 이내의 값을 보여 이들 질환과 구별할 수 있다고 생각되며 Fahr's disease 즉 familial cerebrovascular ferrocalsinosis는 특정 질환이 아니고 흔히 basal ganglia의 석회화 병변을 동반하는 일련의 질환을 말하며 basal ganglia와 subcortical white matter에 뇌석회화 병변이 주로 나타나는 점에서는 본 사례와 유사하다고 생각되나 Fahr's disease는 subcortical portion보다 내부에 혈관 주행을 따라 석회화가 잘 생긴다는 점이 본 사례와 구별된다고 하겠다. 낭미충이 가장 흔히 발견되는 부위는 피하

조직이고 다음이 뇌라고 알려져 있다. 특히 대뇌 피질 및 뇌실에서 발견되는 경우 뇌종양으로 오인되기도 하며 뇌내에 낭미충이 기생하여도 총체 생존시에는 아무런 증후없이 경과하다가 일단 총체가 죽음으로써 뇌증상이 나타난다. Dixon과 Smither(1934)는 소아에서 과거 병력 또는 가족력이 없는 간질발작이 있으면 일단 낭미충증의 가능성을 고려하여야 한다고 하였다. 본 사례의 경우 간질발작의 기왕력이 없고 가족력상에도 별다른 특이 사항이 없었으며 단순 두개골 촬영 및 하지의 X선 촬영상에도 피하병변이 관찰되지 않았다. 또한 낭미충증의 비특이적인 증상인 두통, 어지러움 등의 증상들은 있었으나, 특이적인 도취감이나 편집증, 우울증 및 울혈유두, 소뇌성 운동실조증 등의 증후는 관찰되지 않았다. 이상의 내용에 근거하여 본 사례는 장기간의 연폭로력과 임상증상, 임상검사 및 제반 이학적 검사소견으로 직업성 연중독으로 인정할 수 있었고 뇌컴퓨터 단층촬영상에 나타난 다발성 뇌석회화 병변도 만성적 연폭로로 인한 것으로 생각된다.

결론적으로 만성연중독을 진단함에 있어서 장기간의 연폭로력이 있는 환자들을 다양한 방법으로 추적조사해야 할 것이고 현실적인 어려움이 있으나 사후조직(postmortem tissue)을 이용한 조직화학적 연구가 필요하다고 생각된다. 또한 만성적인 연폭로로 인한 뇌에서의 연 침착의 경과가 어떻게 진행되는지에 대한 연구도 뒤따라야 할 것으로 생각되며 이것을 바탕으로 임상 치료의 새로운 지침을 정하는 노력이 요구된다고 하겠다.

결 론

본 연구자들은 12년간 연제련 공장에 계속 근무중인 근로자에게서 직력, 임상 증상, 그리고 연폭로 지표 및 생화학적 검사와 정신과적 검사, 신경전도 검사를 포함한 이학적 검사를 통하여 만성 직업성 연중독의 소견을 보이며서 뇌컴퓨터 단층촬영상 다발성의 뇌석회화 병변을 동반한 사례를 경험하였기에 보고하는 바이다.

참고문헌

- 강복수 외. 예방의학과 공중보건 계측문화사 1992
대한산업보건협회. '92근로자 건강진단 실시결과 분석 1993
조규상외. 산업보건 수문사 1990
Ah Hoon R, Price J. *Lead and calcification on CT brain scans performed in Queensland, Australia. IRCS Med Sci* 1980 : 8 : 516
Alf Fishbein. *Environmental and Occupational Medicine 2nd ed.* 1992 Little, Brown pp735-757
Anderson HC. *Calcific disease. Arch Pathol Lab Med.* 1983 : 107 : 341-348
Aub JC et al. *Lead poisoning, Baltimore, 1962 Williams & Wilkins*
Babbit DP, Tang T, Dobbs J et al. *Idiopathic familial cerebral ferrocalsinosis and review of differential diagnosis of intracranial calcification in children. Radiology, 1969 : 105 : 352*
Baghurst PA., McMichael AJ., Wigg NR. et al. *Environmental exposure to lead and children's intelligence at the age of seven years. The Port Prairie Cohort study. N. Engl. J. Med., 1992 : 327 : 1279-1284*
Cantarow A, Trumper M. *Lead poisoning, Baltimore 1944 Williams & Wilkins*
Carl Zenz, Leon A. Sarayan. *Occupational Medicine, 3rd ed. Missouri, Mosby 1994, pp 506-539*
Carol R. *Angle Childhood lead poisoning and its treatment. Annu. Rev. Pharmacol. Toxicol. 1993 : 409-433*
Cullen et al. *Adult inorganic lead intoxication; presentation of 31 new cases and a review of recent advanced in the literature. Medicine Baltimore 1983 : 62 : 221-247*
Dixon MBF., Smithers DW. *Epilepsy in cysticercosis. A study of seventy-one cases. Quart. J. Med. n.s. 1934 : 3 : 603-616*
Gary W. Goldstein et al. *Pathogenesis of lead encephalopathy. Arch Neurol 1974 : 31 : 382-389*
Graham J, Jayasinghe L, Baddeley H. *Cerebellar calcification. Diagn Imaging 1981 : 50 : 99-106*
Hamilton A. *Exporing the Dangerous Trades. Boston.*

Little, Brown;1943

- Hanninen H. *Behavioral effect of occupational exposure to mercury and lead. Acta Neurol Scand(Supp) 1982 : 66 : 167-185*
- MD Benson, J Price. *Cerebellar Calcification and lead. J of Neurology, Neurosurgery, and Psychiatry;1985 : 814-818*
- Muenter MD, Whisnant JP. *Basal ganglia calcification, hypothyroidism and extrapyramidal manifestations. Neurology 1968 : 18 : 1075*
- Ostertag B. *The concentration deposited a certain parts of the central nervous system and their relation to the 'calcification' of the intracerebral vessels of certain endocrine disorders(Ger.) Virchows Arch. path. Anat. 1929 : 275 : 829-859*
- Patricio F. Reyes et al. *Intracranial calcification in adults with chronic lead exposure. AJR 1986 : 146 : 267-270*
- Reyes et al. *Intracranial calcification in adults with chronic lead exposure. AJR 1986 : 146 : 267-270*
- Schonfeld DJ. *New development in pediatric lead poisoning. Curr. Opin. Pediatr. 1993 : 5 : 537-544*
- Schroeder HA, Tipton IH. *The human body burden of lead. Arch Environ Health 1968 : 17 : 965*
- US Department of the Interior. *Minerals yearbook for 1990 vol 1, Washington, DC, 1991, Government Printing Office.*
- Schwarz JD, Faerber EN, Singh N, Polinsky MS. *CT demonstration of cerebellar cortical calcifications. J Comput Assist Tomogr 1983 : 7 : 476-479*
- Seppalainen AM. *Lead poisoning: neurophysiological aspects. Acta Neurol(Supp) 1982 : 66 : 177-184*
- Slager UT. & Wagner JA. *The incidence, composition and pathological significance of intracerebral vascular deposits in the basal ganglia. J. Neuropath. exp. Neurol. 1956 : 15 : 417-431*
- Strassmann G. *Iron and calcium deposits in the brain; their pathologic significance. J. Neuropath. exp. Neurol. 1949 : 8 : 428-435*
- Tonge JI, Burry AF, Saal JR. *Cerebellar calcification; a possible marker of lead poisoning. Pathology. 1977 : 9 : 289-300*
- White RF, Feldman RG, Travers PH. *Neurobehavioral effects of toxicity due to metals, solvents, and insecticides. Clin. Neuropharmacol. 1990 : 13 : 392-412*
- Whitfield CL et al. *Lead encephalopathy in adults. Am J Med 1972 : 52 : 289-298*