

측사위경두개방사선사진(Oblique Transcranial Radiograph)을 이용한 하악전돌증환자의 하악지 시상골절단술후 하악과두위치변화 분석

경북대학교 치과대학 구강악안면외과학교실

권대근 · 장현중 · 이상한

OBLIQUE TRANSCRANIAL RADIOGRAPHIC ANALYSIS OF CHANGES IN CONDYLE POSITION FOLLOWING SAGITTAL SPLIT RAMUS OSTEOTOMY IN MANDIBULAR PROGNATHISM

Tae-Geon Kwon, Hyun-Jung Jang, Sang-Han Lee

Department of Oral & Maxillofacial Surgery, School of Dentistry, Kyungpook National University

This study was intended to evaluate condyle position and the relationship of condyle position change and post surgical relapse following the sagittal split ramus osteotomy for mandible setback in 25 patients by paired t-test and multiple regression analysis. We used oblique transcranial and cephalometric radiographs taken before operation, immediate after operation, and at least 6 months post operatively.

- 1. In oblique transcranial view, posterior joint space was decreased immediate after operation and increased 6 months after operation. To compare the measurement before and 6 months after operation, there was no statistically significant change in over all joint spaces($p > 0.05$).*
- 2. The joint spaces changed under the 0.2mm were 30%, 0.2mm to 1.0 mm were 60.7%, above 1.0mm were 9.3%. This result reveals that condyle position was relatively reproduced to pre-operative state.*
- 3. Statistically, the amount of mandible set back didn't influence the post operative relapse($p > 0.05$).*
- 4. Statistically, the amount of mandible set back didn't influence the condylar displacement($p > 0.05$), and the amount of joint space change didn't influence the post operative relapse. ($p > 0.05$) The changes in joint space is in the standard tracing error or within the adaptive capacity of the individual, it was too small to influence the stability of surgery.*

I. 서 론

안모변형에 의한 기능적, 심미적인 문제점을 해소하기 위한 악교정수술에 대하여 사회적인 관심이 높아짐에 따라, 술후의 안모상태뿐만 아니라 수술후의 합병증, 수술시간, 장기적인 관점에서 술후의 안정성 등이 연구의 초점이 되었다. 한국인에 있어서 악교정수술환자는 골격성 3급 부정교합이 주종을 이루고, 이에 대한 수술법중 가장 널리 적용되는 하악지 시상골절단술이후 악관절이나 여타의 조직 변화가 재발요소에 어떻게 영향을 미치는지 그 관계를 파악하여 임상적으로 적용하고자 하는 다양한 시도가 이어져왔다¹⁻⁵⁾.

술후의 재발에 관여하는 여러 요소중에서 특히 변위된 과두위치가 재발⁶⁾ 및 두개하악장애⁷⁾를 초래할수 있다는 것이 명확해지면서, 주위 조직의 장력에 의한 영향을 최소화하고자 견고한 골격성 고정⁸⁻¹²⁾을 적용하거나 술전 과두위치를 재현하는 하악 과두위치 보존법¹³⁻¹⁶⁾을 이용하는 등의 방법이 사용되고 있다. 견고한 골격성 고정법을 시행할 경우 근원심 골편간의 변위가 더 많이 일어날 가능성이 있음이 지적된바 있으나¹⁷⁻²⁰⁾, 이 경우 과두위치 보존법의 시행여부가 재발에 어떠한 형태로 관여하는지 보고된 바 없으며 수술전 과두위치를 재현하는데 있어 다양한 기구를 이용하는 경우와 술자가 의도적으로 유도하는 경우의 차이점을 파악해내기 어렵지만, 나사를 이용한 견고한 골격성 고정을 시행할수록 과두위치 보존법의 필요성이 강조되고 있다²¹⁾.

과두위치 보존법의 시행 여부가 과두위치 변화와 술후 안정성에 미치는 영향이 통계적으로 연구되기 어려운것은 3차원적인 과두위치의 변화를 2차원적인 평면 방사선사진상에서 파악해 내기에 한계점이 있기 때문이다^{18, 22, 23)}.

과두위치와 형태의 변화를 방사선학적으로 파악할 경우, 촬영의 재현성있는 규격화가 가장 중요하며 방사선 사진상으로 나타난 형태가 선명하여야 계측의 오차를 줄일수 있다. 측두하악관절의 위치변화는 크게 전후 및 상하방향의 변화와 측방향의 근원심 및 과두장축각

변화로 나누어질수있다¹⁸⁾. 과두의 전후 및 상하 방향의로의 변화양상을 관찰하는 방법으로 크게 경두개방사선촬영과 단층방사선촬영을 들수 있으나 본 연구에서는 측사위경두개방사선사진을 이용하였다.

Pullinger 와 Hollender²⁴⁾ 가 단층방사선사진을 이용하여 과두위치의 평가를위한 계측방법을 제시한 이래, 과두관절간극을 측정하는 다양한 방법이 사용되었다²⁵⁻²⁷⁾.

Edlund²⁸⁾, Stroster²⁹⁾ 등이 하악지 시상골절단술이후의 과두위치변화에 대하여 측사위경두개방사선촬영법을 이용한 바 있고 Ritzau²⁹⁾, 中村³⁰⁾, 鵬田³¹⁾, 송등³²⁾이 단층방사선을 이용하여 입체적인 위치변화 양상을 보고한 바 있으나 이를 측모두부계측방사선상의 재발요소들과 연관되는 분석을 행한 경우나 과두위치 보존법의 시행에 따른 과두위치 변화정도를 통계학적인 유의성 검증을 통하여 분석한 경우는 드물다. Michiwaki등³³⁾은 이러한 악교정수술과 관련된 통계학적 분석에는 다양한 방법이 있으나 여러가지 변수에 의하여 영향을 받는 하악 과두위치 및 술후 안정성을 효과적으로 검색하는 경우에는 다중회귀분석(Multiple regression analysis)을 이용한 분석법이 추천된다고 하였다.

이에 저자는 하악 전돌증을 주소로 본원에서 수술한 환자들에 있어 하악지 시상골절단술 시행에 따른 과두위치의 변화양상을 관찰하여 견고고정과 과두위치 보존법의 동반시행이 과두위치를 얼마나 재현성 있게 보존할수 있는지 파악하고 그러한 변화의 양상과 하악 후퇴량이 수술의 안정성에 미칠 수 있는 가능성을 다중회귀분석을 이용하여 통계적으로 검토하여 다소 지견을 얻었기에 보고하는 바이다.

II. 연구대상 및 방법

1. 연구대상

본 연구의 대상은 경북대학교병원 구강악안면외과에 악관절 기능장애가 없고 안면비대칭이 심하지 않은, 골격성 하악전돌증을 주소로 내원하여 본원 교정과에서 술전 교정치료를 받

은후(평균 치료기간 22.4개월), 다른 부가적인 수술을 시행하지 않고 다만 하악지 시상골절 단술만을 이용한 악교정수술을 받은 추적조사가 가능했던 환자중 25명(남자 9명, 여자 16명)을 대상으로 하였다.

수술시 평균연령은 22.4 ± 8.3 세(최소 19세, 최대 36세)였고, 수술방법은 Obwegeser-Dal Pont의 변형된 하악지 시상골절단술을 사용하였으며 모두 동일 술자에 의해 금속판을 이용한 하악 과두위치 보존술을 시행하여 분리된 근, 원심골편간의 간격을 그대로 유지하여 과두의 위치변화를 최소화하도록 하였다. 이때 악골 고정방법으로 15mm 나사(직경 2.0mm)를 이용한 견고고정법을 시행하였다. 악간고정기간은 평균 13.0 ± 8.3 일(최단 7일, 최장 23일)이었다.

자료는 본원 치과방사선과에서 수술전(T1), 수술직후(T2, 평균 2.0 ± 1.2 일), 수술후 최소 6개월이후(TL, 평균 8.7 ± 2.3 개월)에 촬영한 측사위경두개방사선사진과 동일시점에 촬영한 측모두부방사선규격사진을 이용하였다.

2. 연구방법

1) 측사위경두개방사선사진

측두하악관절의 측사위경두개사진촬영을 위하여 고안된 두부고정장치(Denar Corp., USA)을 구내 X선 촬영장치에 부착시켜 촬영하였다. 중심방사선의 조사각도는 수직각 21도, 수평각 0도였고, 관전압 70 kVp, 관전류 15mA조건에서 노출시간은 1/4초로 하였다.

계측점으로 측두인고실열입구의 상단점(FS)과 관절용기의 최하방점(EM)을 연결한 선을 기준선으로, 이에 평행하게 그은선이 하악와의 최저점과 만나는 점을 X로 하여, C1(점 X에서 하악과두 최후상연을 지나는 접선이 만나는 점), C2(하악과두 최상방점), C3(점 X에서 하악과두 최전상연을 지나는 접선이 만나는 점), F1(점 C1에서 접선에 수직되게 그은선이 하악와의 후상연과 만나는 점), F2(점 C2에서 접선에 수직되게 그은선이 하악와의 X점과 지나는 접선과 만나는 점), F3(점 C3에서 접선에 수직되게 그은선이 하악와의

전상연과 만나는 점)를 설정하였다.

계측거리는 전방관절극(AJS : F3-C3 간의 거리), 상방관절극(SJS : F2-C2 간의 거리), 후방관절극(PJS : F1-C1 간의 거리)을 측정하였다(Fig1).

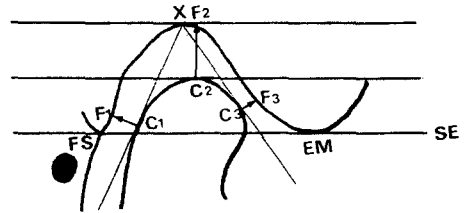


Fig. 1. 측사위경두개방사선상 계측항목

2) 측모두부방사선규격사진

규격화된 측모두부방사선사진을 위해서 90 kVp, 15mA, 노출시간 0.2초의 조건으로 두부방사선촬영기(Marksman II, USA)로 촬영하였으며, 필름은 8×10 " AGFA Curex orthofilm을 사용하였다. 피사체와의 거리는 5 feet, 피사체-필름거리는 14cm였으며 확대율은 8%였다.

계측점으로 S(Sella turcica), N(Nasion), A(Subspinale), U1(Upper incisor tip), L1(Lower root tip), B(Supramentale), Pog(Pogonion), Me(Menton)을 정하고 N 점을 중심으로 SN을 시계방향으로 7도 회전시킨 HP선(Horizontal reference plane)에 내린 선을 NN'라 하였다(Fig 2).

계측항목으로는 SNA, SNB, ANB 각과 NN'선에서 A, B, Pog, Me에 수직으로 내린선과의 거리(NN'A, NN'B, NN'Pog, NN'Me), NN'선에서 수직으로 계측한 U1과 L1의 수평거리 차이(over-jet), NN'선과 평행하게 계측한 상악중절치의 정점 U1과 하악 중절치의 정점 L1과의 수직거리 차이(over-bite), HP선에 수직으로 측정한 B, Pog의 거리(HP-B, HP-Pog)를 측정하였다.

하악후퇴량은 하악 제1대구치 협측교두정의 위치변화량으로 산출하였고, 재발량의 분석에서 골격성재발(Skeletal Relapse)은 B와 Pog

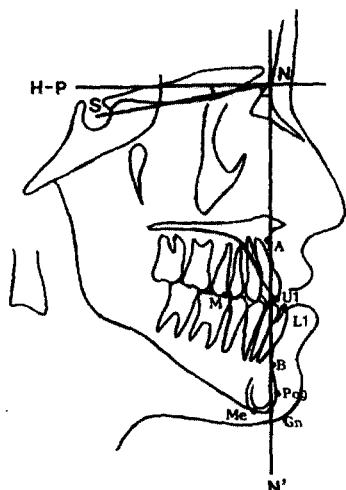


Fig. 2. 측모두부계측방사선상 계측항목

의 수평, 수직 위치변화로, 치성재발(Dental Relapse)은 상 하악 중절치정점의 위치변화로 파악하였다.

3) 통계방법 및 분석

방사선사진의 분석은 자료입력의 정확성을 위하여 동일인이 각 자료를 중첩해가며 트래킹하여 작성된 투사도를 Digitizer (SUMMAGRAPHICS II, USA)를 이용하여 IBM 호환기종의 486 DX COMPUTER 에 입력하였으며 SPSS 통계프로그램을 이용하여 통계처리하였다.

측사위경두개방사선사진상의 각 계측거리에 대하여 통계적인 분석과 술전(T1), 술직후(T2), 술후 최소 6개월이후(TL)간의 변화량을

조사하여 유의성을 검증하였고, 술전(T1)과 술후 최소 6개월이후(TL)간의 변화량도 비교하여 Paired t-test를 시행하였다. 측모두부방사선규격사진상에서의 계측항목은 평균값과 변화량을 통계처리하고 stepwise analysis를 이용하여 악관절극의 변화량에 대한 다중회귀분석(Multiple regression analysis)을 시행하였다.

III. 연구성적

1. 측사위경두개방사선사진 계측

전방관절극(Anterior Joint Space, AJS)의 경우 좌우측 모두 T1-T2간, T2-TL간 통계적으로 유의한 변화가 없었다($p>0.05$). 좌우 총 50관절중 술전 술후가 동일한 증례수가 20관절로 상방 후방관절극에 비하여 더 많았다(Table 1, Fig 3-A).

후방관절극(Posterior Joint Space, PJS)의 경우 우측은 술전에 비하여 술직후 증가하고 장기관찰시 감소하였으며($P<0.05$), 좌측의 경우 우측과 유사하였으나 통계적인 유의성은 없었다($p>0.05$). 좌우 총 50관절중, 술직후 상방관절극의 증가가 16관절, 감소가 8관절, 장기관찰시 감소가 24관절, 증가가 10관절로 나타났으며 술전과 술직후간의 변화가 없는 것은 13관절이었다(Table 1, Fig 3-B).

상방관절극(Superior joint space, SJS)의 경우 우측에서는 T1-T2간 증가하였으나($P<0.05$), T2-TL간 다시 감소되어($p<0.05$) 술전 위치로 어느정도 회복되었다. 좌측 상방

Table 1. Mean distance of joint space on Oblique transcranial radiograph(N=25)

Measurement	T1	T2	TL	Paired t-test		
	X SD	X SD	X SD	T1-T2	T2-TL	T1-TL
AJS(R)	1.76±0.79	1.72±0.83	1.70±0.78	-	-	-
(L)	1.65±0.77	1.52±0.76	1.58±0.92	-	-	-
PJS(R)	1.90±0.75	2.38±0.79	2.11±0.82	(*)	(*)	-
(L)	2.15±0.70	2.49±0.86	1.96±0.67	-	(*)	-
SJS(R)	2.63±0.81	3.06±0.92	2.54±0.76	(*)	(*)	-
(L)	2.61±0.93	2.82±0.92	2.64±0.87	-	-	-

X : Mean value

* : $p<0.05$

SD : Standard deviation

** : $p<0.01$

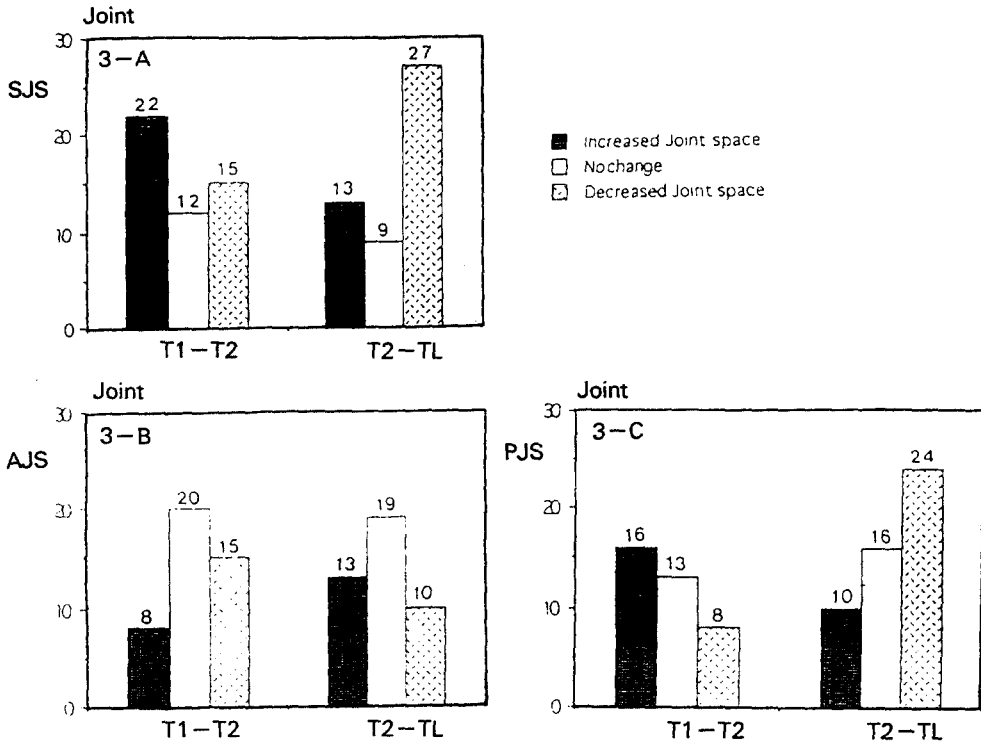


Fig. 3- A, B, C Distribution in number of joints according to joint space changes.

관절극의 경우 우측과 유사한 소견을 보였으나 통계적인 유의성은 없었다($p > 0.05$). 좌우 총 50관절중, T1-T2간 상방관절극의 증가가 22관절, 감소가 15관절, 장기관찰시 감소가 27관절, 증가가 13관절로 나타났으며 술전과 술직후간의 변화가 없는 것은 12관절이었다. 이는 술후 과두가 하방으로 변위한후 다시 상방으로 재위치하는 경향을 보여준다(Table 1, Fig 3-C).

좌우측과두의 상방 전방 후방관절극을 종합하면 총 150관절극으로 분류할 수 있으며 0.2mm 이상 1.0mm 미만의 변화를 나타낸 경우가 60.7%, 1.0mm 이상의 변화가 나타난 경우가 9.3% (14개 관절극)로 나타나, 관절극변화가 1.0mm 미만 일때 과두위치 변화가 없는것으로 간주한다면 전반적으로 하악과두가 술전위치로 비교적 재현성있게 위치되었음을 알수있었다.

2. 측면두부방사선학적 계속

수술전 SNA와 SNB값은 각각 81.35 ± 3.77

$^{\circ}$, $85.01 \pm 3.5^{\circ}$ 로 나타났으며 하악의 골격성 전도를 나타내고 있다. SNA, NN'A등은 술전-술직후간, 술직후-장기관찰간, 술전-장기관찰간 유의한 변화가 없었다($p > 0.05$).

술직전과 술직후간의 하악후퇴량은 8.68 ± 5.30 mm (최소 2mm, 최대 14mm)였으며, B point 에서는 7.82 ± 3.85 mm, Pog 에서는 7.62 ± 4.7 mm, Gn 에서는 7.09 ± 5.11 mm 로 나타났다.

수술직후와 장기관찰간의 골격성 재발량은 B Point 에서 0.68 ± 2.14 mm, Pog 에서 1.04 ± 1.62 mm, Gn 에서 1.46 ± 1.88 mm 로 나타났다 (Table 2-1).

Paired t-test를 이용하여 통계적으로 분석한 결과, 술직후-장기관찰간 술후의 안정성을 나타내는 여러 계측점(ANB, B, Pog)에서 통계적인 변화가 나타나지 않았으나($p > 0.05$), Gn, Me 등에서 통계적인 유의성이 나타났으며 ($p < 0.05$) 술후-장기관찰간 술후 교정치료를 포함하는 치아위치변화를 나타내는 L1,

over-jet, over-bite 의 변화가 인지되었다($p < 0.05$). (Table 2-2)

3. 회귀분석

각각의 통계에 대한 다중회귀분석결과, 하악골후퇴량과 하악 좌우위치변화 (Table 3-1), 하악골후퇴량과 장기관찰시 재발성향의

Table 2-1. Changes in Landmarks on Cephalo lateral radiographs(N=25)

Measurement	T1		T2		TL	
	X	SD	X	SD	X	SD
SNA	81.35	3.78	81.31	3.74	81.75	3.88
SNB	85.01	3.50	79.22	3.84	79.77	3.92
ANB	-3.66	2.56	2.09	0.62	1.99	0.65
NN'A	-1.35	3.87	-1.42	3.80	-1.22	3.94
NN'B	4.38	7.58	-3.44	6.76	-2.76	7.23
NN'Pog	7.11	9.12	-0.15	7.96	0.89	8.22
NN'Gn	5.02	0.36	-2.07	8.47	-0.61	8.52
NN'Me	0.06	9.74	-7.45	10.43	-4.52	8.84
NN'U1	2.78	7.49	-3.26	7.18	-5.44	6.43
NN'L1	11.13	5.47	1.83	6.02	2.67	6.11
over jet	-1.50	2.09	0.89	0.80	1.33	0.94
over bite	-8.34	9.32	-5.10	12.04	-8.11	12.28
HP-B	113.18	7.25	111.81	8.01	111.03	20.19
HP-Pog	128.04	7.79	126.50	7.67	126.09	22.55

X : Mean Value, SD : Standard Deviation

Table 2-2. Comparison of groups by Statistical analysis

Increment	Paired t-test		
	T1-T2	T2-TL	T1-TL
SNA	0.04	0.44	0.40
SNB	-5.90(***)	0.55	-5.24(***)
ANB	5.75(***)	-0.1	5.65(***)
NN'A	-0.07	-0.2	0.13
NN'B	-7.82(***)	0.68	1.62(***)
NN'Pog	-7.62(***)	1.04	-6.22(***)
NN'Gn	-7.09(***)	1.46(*)	-5.63(***)
NN'Me	-7.51(***)	2.93(*)	-4.58(**)
NN'U1	-6.04(*)	-2.18	-8.22(**)
NN'L1	-7.30(***)	0.84(*)	-8.46(***)
over jet	2.39(***)	0.44(*)	2.83(***)
over bite	3.24	-3.01(*)	6.23
HP-B	-1.37	-0.78	-2.15
HP-Pog	-1.54(*)	-0.41	-1.95

* : $p < 0.05$, ** : $p < 0.01$, *** : $p < 0.001$

상관관계(Table 3-2)가 통계적으로 나타나지 않았으며, 수술에 따른 하악 과두의 위치변화와 술직후 장기관찰간의 하악골 위치변화도 통계적인 상관관계를 나타내지 않았다(Table 3-3, 3-4).

B Point를 기준으로 하여 하악골 이동량에

따라 각 증례를 배열한 경우, 후퇴량과 재발량이 비례관계에 있지는 않다는 것을 알수 있었으며 과두관절극이 1mm 이상 변화를 보인 증례의 분포와 재발량에서도 상관관계가 없음을 알수 있었다(Fig 4).

Table 3-1. Multiple regression analysis

Parameter X (Variable)	Parameter Y (Dependant)
Changes in Mandibular points during T1-T2 (ANB, NN'B, NN'Pog, NN'Gn, HP-B, HP-Pog)	Changes in Joint Space T1-T2
	$p > 0.05$

Table 3-2. Multiple regression analysis

Parameter X (Variable)	Parameter Y (Dependant)
1. Changes in Joint Space T1-T2 (SJS, AJS, PJS)	Changes in Mandibular points T2-TL (ANB, NN'B, NN'Pog, NN'Gn, HP-B, HP-Pog)
2. Amount of Set back	$p > 0.05$

Table 3-3. Multiple regression analysis

Parameter X (Variable)	Parameter Y (Dependant)
Changes in Joint Space T2-TL (SJS, AJS, PJS)	Changes in Mandibular points T2-TL (ANB, NN'B, NN'Pog, NN'Gn, HP-B, HP-Pog)
	$p > 0.05$

Table 3-4. Multiple regression analysis

Parameter X (Variable)	Parameter Y (Dependant)
Changes in Joint Space T1-TL (SJS, AJS, PJS)	Changes in Mandibular points T2-TL (ANB, NN'B, NN'Pog, NN'Gn, HP-B, HP-Pog)
	$p > 0.05$

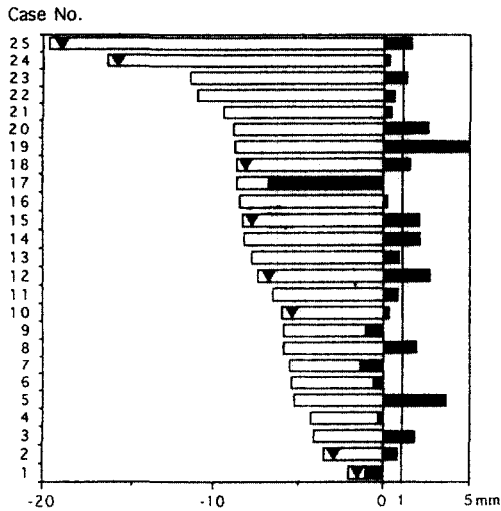


Fig. 4. Horizontal Change of Mandible at B point

▼ Condyle displacement above 1mm
 □ T1-T2 change at B point
 ■ T2-TL change at B point

IV. 총괄 및 고찰

외과적 악교정술후의 하악 과두위치 변화에 대하여 일반적으로 시상면상의 변위는 측사위 경두개방사선사진, 악관절단층방사선사진, 측모두부계측방사선사진등이 주로 이용되고 있으며, 내외측의 변위로는 측방향두부방사선사진이나 컴퓨터 단층촬영등을 이용하고 있다.

최근 하악 과두변위 분석에 이용되고 있는 단층방사선촬영법은 보다 정확한 해부학적 형태를 나타낼 수 있으나, 여러개의 사진을 종합관찰하여야 재현성있는 분석이 가능하며 과두의 외측면을 잘 나타내지 못한다는 단점이 있다³⁷⁾. 종전의 규격화된 측사위경두개방사선사진의 경우 과두 내측 및 중앙의 해부학적 형태를 정확하게 나타내지 못하나³⁸⁾, ±0.2mm까지의 과두위치 변위도 재현해 내기때문에³⁹⁾ 임상적으로 받아들일 수 있는 정확성^{17, 18, 36)}을 가진다고 알려져 있어 아직도 하악 두변위분석에서 유용하다고 생각된다.

Pullinger 와 Hollender²⁰⁾은 측사위경두개방

사선사진과 단층방사선사진과의 비교에서 과두가 변위되었을때 일치하는 경우가 다만 60% 정도라고 하였으나, Rosenquist³⁰⁾는 표준화된 측사위경두개방사선사진이 단층방사선사진보다 과두위치 변위를 더 크게 나타내기 때문에 보다 정확하다고 하였으며, 최근에는 X-ray Stereometry^{38, 39)}을 이용하여 과두 내측 및 중앙의 해부학적 형태를 정확하게 반영하지 못하는 문제점을 극복하고 있다.

측사위경두개방사선사진분석에서 본 연구에서는 술전에 상방 및 전후방관절극의 좌우평균이 각각 $2.82 \pm 0.88\text{mm}$, $1.80 \pm 0.74\text{mm}$, $2.01 \pm 0.72\text{mm}$ 로 나타났는데, Ismail 와 Rokni⁴⁰⁾는 정상인에서의 상방 및 전후방관절극이 각각 2.9mm, 2.1mm, 2.2mm, Farra 와 McCarty⁴¹⁾는 각각 2.2mm, 1.8mm, 2.4mm, 그리고 이등²⁰⁾은 한국성인에서 각각 $3.43 \pm 0.81\text{mm}$, $2.17 \pm 0.64\text{mm}$, $2.61 \pm 0.68\text{mm}$ 라고 보고하여, 앞서의 연구와는 다소 차이가 있었는데 이는 연구대상(정상인과 하악전돌증환자)과 방사선촬영기법(조사각도)등이 차이가 있었기 때문인 것으로 사료된다.

임상적으로 하악지 시상골절단술후 과두위치가 변화할수 있다는 많은 보고들이 있으며^{1, 17, 18, 26, 32, 42)}, 이처럼 수술도중에 변위된 하악과두의 위치변화, 즉 과두가 시상면으로 변위되는 단순변위와 과두축이 회전하거나 기울어져 초래되는 변위에 의하여 근심골편이 그대로 원심골편과 고정되는 경우 악교정기간 종료직후 원심골편의 회귀성향을 초래하게 된다. 따라서 많은 학자들은 수술도중에 하악 과두의 위치를 보존하는 술식과 견고한 골격성 고정으로 회귀성향을 감소시키고자 노력하였다.

과두위치 보존술(condylar positioning technique)은 1976년 Leonard⁴⁴⁾ 에 의해 처음 소개된 후 1989년 Luhr 가 처음으로 과두위치를 3 차원적으로 고정할 수 있는 장치를 개발하게 되어, 많은 임상가들이 다양한 형태의 하악 과두위치 보존술을 이용^{14, 42, 45-48)}하여 견고한 골격성고정을 시행하게 되었다. 그러나 사용기가 어렵고, 부가적인 수술시간이 필요하다는 것과 수술도중 과두위치를 볼수없어 술전의

위치로 완전하게 재현되었는지 알수 없다는 이유때문에 통상적으로 모든 증례에서 이용되고 있지는 않다²¹⁾.

유일하게 Rotskoff등⁴⁸⁾이 하악 과두위치보존술을 이용하여 견고한 골격성고정을 한 다음 과두위치변위를 관찰하여 수치적으로 개선된 결과를 밝힌바 있으나, Will등⁶⁾은 보존장치의 도움없이도 과두위치를 올바르게 위치시킬 수 있으며, Jager⁴⁹⁾는 과두위치보존술식의 사용여부가 술후 안정성에 별다른 영향을 주지 않는다고 하였다. 따라서 보존장치의 도움없이 술자가 유도한 하악 과두위치 재현과 과두위치 보존장치를 이용한 과두위치 재현간의 술후 안정성 차이를 파악한 시도가 아직 없지만, 이러한 과두위치 보존법의 유용성에 대한 상반된 논의들은 아직 진행중이며 추후 여러가지 요소들을 고려한 임상적인 검토가 필요할것으로 사료되나, 골격성고정을 사용할 경우에는 하악과두의 변위 가능성을 고려하여 정확한 하악 과두위치 재현이 필수적이라 생각된다.

하악지 시상골절단술이후의 과두위치 변화의 방향과 그 정도에 대하여, Freihofer등¹⁷⁾은 술후 하악 과두위치가 변하여 임상적 증상이 나타났다고 하였으나 이것이 병적인 변화를 일으키는지에 대하여 언급하지 않았다. Pepersack등¹¹⁾은 술후 일부관절에서 방사선상 병적인 변화가 보여진다고 하였으며 Kundert¹⁶⁾는 전체의 88.3%에서 과두변위가 일어났음을 밝혔으나 Edlund²⁶⁾는 술후 과두위치의 변위가 거의 없다고 보고하였으며 Hackney등⁴³⁾은 술후 과두위치의 변화가 있었으나 통계적으로 유의하지는 않다고 하였다. 中村등³⁰⁾은 술후 6개월후에 후방관절극만 $0.7\text{mm} \pm 0.9\text{mm}$ 정도 감소하며 1년후 다시 증가하는 경향을 가지지만, 전체적으로 과두위치 보존법을 이용한 하악지 시상골절단술후 이러한 과두의 전후방 변화는 거의 없는 정도라고 하였다. 鴨田등³¹⁾은 건조두개골에서 과두위치 보존법을 동반한 실험적인 시상골절단술을 시행시 과두의 전후 및 상방관계는 재현될수 있으나 과두의 측방향, 내외측 방향의 변위가 일어난다고 밝힌바 있다.

전후방관계에서 전, 후방관절극의 차이를 경

두개 방사선사진으로 측정한 Stroster²⁰⁾의 연구에 의하면 견고고정시 술직후에 과두의 전방관절극은 유의한 변화가 없었으나, 후방관절극은 좌, 우측이 각각 $0.12 \pm 0.78\text{mm}$, $0.15 \pm 0.73\text{mm}$ 의 통계적으로 유의성있는 증가를 보였다.

본 연구에서 악교정수술 시행시 술전과 술직후, 장기관찰간의 전, 후방관절극의 차이를 측사위경두개방사선사진으로 측정한 결과, 술직후 좌, 우측 전방관절극은 통계적으로 유의성있는 변화가 없었으며($p > 0.05$) 후방관절극의 경우 좌, 우측 평균 0.32mm 정도 증가를 보였다가 장기관찰시 다시 감소하는 소견을 보여 Stroster의 결과와 유사한 경향을 나타내었다.

전방관절극의 경우 그 폭경의 변화가 거의 없었으며 이는 Edlund등²²⁾이 밝힌바와 같이 과두의 후상방에는 골침착이 일어나지만 전방에서는 일어나지 않는다는 것과 관련이 있는 것으로 생각되나 좀더 장기적인 관찰을 요할것으로 사료된다. Rotskoff⁴⁸⁾는 과두위치의 전후 및 상하방 변화에 대하여 보고하였는데, 하악후퇴증의 악교정수술시 과두위치보존장치를 사용하지않은 군에서 평균 0.8mm 하방, 0.4mm 후방변위가 나타나지만 사용한 군에서는 평균 0.4mm 하방, 0.4mm 후방변위가 나타난다고 하였으며 이 변위량의 절대값은 하악 전들증에 있어 하악 과두위치 보존술을 이용한 본 연구와 유사하고 전후방관계에서 변위방향은 반대라고 할수있다.

전체적으로 볼때, 측사위경두개방사선이나 단층방사선사진상 하악과두가 술전위치로 복귀되는것은 근육이나 인대의 장력혹은 과두나 과두와의 재형성으로 설명되어지고 있는데^{25,50,51)}, 본 연구결과에서 나타난 장기적인 후방과두관절극의 감소는 견고한 골격성 고정기 사용되었음을 고려하여 볼때 과두와의 재형성작용이 일어난것^{29,52,53)}으로 추정해 볼수 있으나, 본 연구에서 술직후 과두극변화량이 0.2mm 미만인 과두가 전체의 30%의 비율로 나타나며 평균적인 과두위치 변화가 통계적 편차를 넘어서지 않는것을 고려할때 하악 과두위치 보존술식이

과두의 전후, 상하방의 위치를 어느정도 재현할수 있음을 알수 있으나, 술전위치로의 완벽한 재현에 대해서는 과두의 회전이나 과두간 폭경변화등의 요소에 대한 추가적인 고찰이 필요하리라 사료된다.

Reitzik등⁵⁴⁾과 Kobayashi등⁵⁵⁾은 수술에 의한 하악후퇴량과 재발과의 관계에서 일반적으로 후퇴량이 클수록 재발이 높다고 보고하였으나, Sorokolit⁵⁶⁾, Michiwaki등⁵⁷⁾은 하악후퇴량과 전방회귀성향 사이에 통계적 유의성이 나타나지 않는다고 하였다. 본 연구에서 술직후 하악후퇴량은 $8.68 \pm 5.30\text{mm}$ (최소 2mm, 최대 14mm)였으며, B point 에서는 $7.82 \pm 3.85\text{mm}$, Pog 에서는 $7.62 \pm 4.7\text{mm}$, Gn 에서는 $7.09 \pm 5.11\text{mm}$ 로 나타났으며 국내외의 다른 보고들^{10, 11, 57-59, 61)}에 비하여 하악골 이동량이 비교적 많은 수치이다. 수술직후와 장기관찰간의 골격성 재발량은 B Point 에서 $0.68 \pm 2.14\text{mm}$, Pog 에서 $1.04 \pm 1.62\text{mm}$, Gn 에서 $1.46 \pm 1.88\text{mm}$ 로 나타났다. 본 연구결과 하악골이동량에 비례한 재발을 통계적으로 관찰할수 없었으며, 이는 재발에 관여하는 요소가 하악골 주위 근육, 골막, 구강내 용적 감소로 인한 설압의 변화, 나이에 따른 하악골 성장의 편차, 교정치료에 의한 교합의 안정성 여부등과 같은 복합적인 요소^{13, 33, 58, 60)}가 작용한 것으로 보아진다.

하악골이 후퇴함에 따라 과두위치가 어떠한 양상으로 변화하는지 그 영향을 파악하고자 측두부방사선계측상의 술전 및 술후변화가 통계적으로 나타난 계측항목을 종속변수로, 측사위경두개방사선상의 관절극변화량을 독립변수로하는 다중회귀분석을 시행한 결과, 통계적으로 볼때 하악의 후퇴에 따른 하악골의 각 계측점의 변화가 과두변화에 영향을 주지 않는것으로 나타났다($p > 0.05$). Twinzing 과 Swart⁴³⁾이 시행한 건조 두개골에 있어서 하악지 시상골절단술이후의 과두 위치변화에 대한 기하학적인 모델에 의하면, 하악후퇴량이 클수록 과두간폭경이 감소하고 과두장축각이 변화하게 되어 과두위치가 변위된다고 하였다. 鴨田등³¹⁾은 하악골의 위치이동정도가 과두의 위치나

각도에 영향을 주지않는다고 하였으며 市川⁶²⁾도 임상적으로 하악후퇴량과 과두위치변화가 관계없다고 하였다. 또한 Stroster²⁰⁾가 하악후퇴증 환자의 하악지 시상골절단술 시행시 과두위치 변화와 하악 계측점간의 다중회귀분석을 시행한 결과 하악평면각이나 하악 전방이동량등과 하악 과두위치와의 통계학적 연관성이 발견되지 않았음을 보고한바 있다. 본 연구 결과가 Twinzing 과 Swart의 기하학적인 모델에 따른결과와는 다른데 이는 하악 과두위치 보존술의 이용으로 인하여 하악의 이동량이 과두위치에 변화를 주지않은 것으로 사료된다.

하악전돌증수술에 있어서 과두위치 변화가 수술후 재발의 가장 중요한 원인요소로 작용한다고 알려져 있는데, 술전-술직후간, 술직후-장기관찰간, 술전-장기관찰간에 나타난 과두위치 변화가 술직후-장기관찰기간 사이에 일어나는 하악골의 이동, 즉 회귀현상(재발)에 영향을 미치는지 파악하고자 과두 관절극의 변화를 종속변수로, 술직후-장기관찰간의 변화량을 독립변수로하여 그 관계를 다중회귀분석으로 분석하였다. 그 결과 수술전과 수술직후, 술직후와 장기관찰, 술전과 장기관찰사이의 하악 과두위치 변화가 술직후와 장기관찰사이의 하악골변화량, 특히 수평, 수직적 재발에 영향을 미치지 않는것으로 나타났다($p > 0.05$). 이는 하악 과두위치변화가 존재하지만 그 정도가 미미하여 일반적인 방사선 계측학적인 오류내에 있기때문에 하악의 골격성 재발에 기여할 정도는 아님을 나타내며, 술후 악관절 장애증상이 발현된 경우가 없었음을 고려할때 과두가 변화된 환경에 적응하는 능력의 범위 내에 있다고 할수있으므로 본 연구에서 나타난 관절극의 변화량이 임상적으로 중요한 의미를 지닐정도는 아니라고 생각된다.

악간고정 해체후(후기재발)뿐만아니라 악간 고정기간중(초기재발)에도 발생할수있는 재발 현상의 원인과 관련요소에 대한 다양한 연구가 뒤따라야 하겠지만 본 연구의 결과를 고려하여 볼때 과두위치의 내외측변위나 근육, 인대등의 연조직이 술후 안정성에 미치는 영향에 대하여 추가적인 검토가 필요할것으로 사료된다.

V. 결 론

하악지 시상골절단술을 시행한 25명의 하악 전돌증환자에 있어 술직전, 술직후, 술후 6개월이상의 장기관찰기간에 촬영된 측사위경두개 방사선사진 및 측모두부계측방사선사진을 이용하여 과두위치변화와 이에따른 과두위치변화에 따른 술후 안정성의 관계를 파악하고자 Paired t-test 및 다중회귀분석을 통하여 계측치의 각 항목별 변량과 악관절 간극을 변수로 하여 통계적 관찰을 시행한 결과 다음과 같은 결론을 얻었다.

1. 측사위경두개방사선사진상에서, 술직후 후방관절극이 증가하며 장기관찰시 다시 감소하는 경향이 있었으나 전반적으로 술전과 장기관찰시의 계측치를 비교한 결과, 관절극의 통계적으로 유의할만한 변화가 없었다 ($p>0.05$).
2. 전체 관절극중 0.2mm 미만의 변화를 나타낸 경우가 30%, 0.2mm 이상 1.0mm 미만의 변화를 나타낸 경우가 60.7%, 1.0mm 이상의 변화가 나타난 경우가 9.3%로 나타나 하악과두가 술전위치로 비교적 재현성있게 위치되었음을 알수있었다.
3. 수술에 의한 하악골의 후퇴량이 술후재발에 영향을 미치지 않음이 관찰되었다($p>0.05$).
4. 수술에 의한 하악골 후퇴량이 술직후 하악과두의 위치변화에 영향을 미치지 않았으며 ($p>0.05$) 수술에 따른 하악과두의 위치변화가 술직후-장기관찰간의 재발성향에 영향을 주지않았다($p>0.05$).

이는 수술에 따른 과두의 변위정도가 계측 오차 내에 있을정도로 미약하거나, 미세하게 변위된 과두도 술전위치로 재위치되는 경향이 있어 수술후 안정성에 영향을 줄 정도의 것은 아닌것으로 사료된다,

참고문헌

1. Peppersack, W.J., Chausse, J.M. : Long term follow up of the sagittal splitting technique

for correction of mandibular prognathism. J.Max.-fac.Surg 5 : 117-140, 1978.

2. Schendel, S.A., and Epker, B.N. : Results after mandibular advancement surgery , an analysis of 87 cases. J Oral Surg 38 : 265-282, 1980.
3. Martis, S.S. : Complications after mandibular sagittal split osteotomy. J Oral Maxillofac Surg. 42 : 101-107, 1984.
4. Komori, E., Aigase, K., Sugisaki, M., Tanabe, H. : Cause of early skeletal relapse after mandibular setback. Am J Orthod Dentofac Orthop 95 : 29-36, 1989.
5. Franco, J.E., Van Sickels, J.E., and Thrash, W.J. : Factors contributing to relapse in rigidly fixed mandibular setbacks. J Oral Maxillofac Surg 47 : 451-456, 1989.
6. Will, L.A., Joondeph, R., West, R.A. et al : Condylar position following mandibular advancement : Its relationship to relapse. J Oral Maxillofac Surg 42 : 578-585, 1984.
7. Fish, L.C., Epker, B.N. : Prevention of relapse after in surgical orthodontic procedures. J. Clin. Orthod 65 : 826-841, 1986.
8. Tucker, M.R., Thomas, P.M. : Temporomandibular pain and dysfunction in orthodontic surgical patient : rationale for evaluation and treatment sequencing. Int J Adult Orthod Othog Surg 1 : 11-22, 1986.
9. 조병욱, 이용찬, 남종훈, 김태영 : 하악의 후방이동을 위한 하악골시상골절단술후의 회귀성향에 관한 연구. 대한 구강악안면외과학회지 14 : 1-4, 1988.
10. 신중식, 이동근 : 하악골 시상골 절단술 후 하악과두 장축각의 변화 및 회귀성향에 관한 연구. 대한 구강악안면외과학회지 16 : 22-29, 1990.
11. 송재철, 이상한 : 개구교합을 가진 3급부정 교합환자의 악교정술후 재발에 관한 연구. 대한 악안면성형재건의과학회지 15 : 299-

- 237, 1993.
12. Arnet, G.W. : A redefinition of sagittal osteotomy (BSO) advancement relapse. *Am J Orthod Dentofac Orthop*, 104 : 506-15, 1993.
 13. 조병욱, 이영호, 남중훈 : 하악골 시상골 절단술시 하악골 과두의 중심교합위보존. 대한 구강악안면외과학회지 13 : 65-70, 1987.
 14. Fujimura, N., Nagura, H. : New Appliance for Repositioning the proximal segment during rigid fixation of the sagittal split ramus osteotomy. *J Oral Maxillofac Surg* 49 : 1026-1027, 1991.
 15. 이근호, 권대근, 장도근, 이상한 : 심한 하악골전돌증환자의 외과적 치험례 대한악안면성형외과 학회지 16 : 33-42, 1994.
 16. Epker, B.N., Alistair Wylie, G. : Control of the condylar-proximal mandibular segments after sagittal split osteotomies to advance the mandible. *Oral Surg. Oral Med. Oral Pathol.* 62 : 613-617, 1986.
 17. Freihofer, H.P.M., Dubravka Petrešević : Late results after advancing the mandible by sagittal splitting of the ramus. *J.Max.-fac.surg.* 3 : 250-257, 1975.
 18. Kundert, M., Hadjiangelou, O. : Condylar displacement after sagittal splitting of the mandibular rami. *J.Max.-fac.Surg.* 8 : 278-287, 1980.
 19. Proffit, W.R., Phillips, C., Carl Dann, I.V., Turvey, T.A. : Stability after surgical-orthodontic correction of skeletal Class III malocclusion. I. Mandibular setback. *Int J Adult Orthod Orthognath Surg* 6 : 7-18, 1991.
 20. Stroster, T.G., Pangrazio-Kubersh, V. : Assessment of condylar re-positioning following bilateral sagittal split ramus osteotomy with wire fixation or rigid fixation. *Int J Adult Orthod Orthognath Surg* 9 : 55-63, 1994.
 21. E.Ellis III : Condylar positioning devices for orthognathic surgery : Are they necessary ? *J Oral Maxillofac Surg* 52 : 536-552, 1994.
 22. Sund, G., Eckerdal, O., Astrand, P. : Changes in the temporomandibular joint after oblique sliding osteotomy of the mandibular Rami. *J.Max.-fac. Surg* 11 : 87-91, 1983.
 23. Eckerdal, O., Sund, G., Astrand, P. : Skeletal remodelling in the temporo mandibular joint after oblique sliding osteotomy of the mandibular joint. *Int.J.Oral Maxillofac. Surg.* 15 : 233-239, 1986.
 24. Pullinger, A.G., Hollender, L. : Assessment of mandibular condyle position : A comparison of transcranial radiographs and linear tomograms. *Oral Surg. Oral Med. Oral Pathol.* 60 : 329-334, 1985.
 25. 이상훈, 이상래 : 하악과두의 형태 및 위치에 관한 방사선학적 연구. 대한 구강악안면방사선학회지 18 : 203-212, 1988.
 26. 김영주, 고팡준 : 부정교합자의 하악과두 위치에 관한 단층방사선학적 연구. 대한 구강악안면방사선학회지 19 : 105-120, 1989.
 27. 김민숙, 고팡준 : 악관절 기능장애환자의 하악과두 위치에 관한 단층 및 두부방사선 계측학적 연구. 대한 구강악안면방사선학회지 20 : 299-312, 1990.
 28. Edlund, J., Tore Hansson, Arne Petersson, Karin Willmar : Sagittal splitting of the mandibular ramus (Electromyograph and Radiographic follow up study of temporomandibular joint function in 44 patients). *Scand J Plast Reconstr Surg* 13 : 437-443, 1979.
 29. Ritzau, M., Wenzel, A., Williams, S. : Changes in condyle position after bilateral vertical ramus osteotomy with and without osteosynthesis. *Am J Orthod Dentofac Orthop* 96 : 507-513, 1989.
 30. 中村 薫 外 : 三次元的な下顎矢狀枝外側骨

- 復位, 固定システムの開発, 第 3報 前手術後の顎位の経時的變化について. 日本 口腔外科学會誌 38 : 136-142, 1992.
31. 鴨田 淳 外 : 下顎枝矢状分割術に生じる下顎頭の移動および下顎頭長軸角の變化—乾燥人頭蓋顔面骨を用いた實驗的研究. 日本口腔外科学會誌 39 : 391-398, 1993.
 32. 송남규, 김민숙, 고팡준 : 악교정 수술후 하악과두의 위치 및 골변화에 관한 단층방사선학적 연구. 대한 구강악안면방사선학회지 22 : 203-212, 1992.
 33. Michiwaki, Y., Yosheda, H., Ohno, K., Michi, K. : Factors contributing to skeletal relapse after surgical correction of mandibular prognathism. J. Cranio Max-fac Surg. 18 : 195-200, 1990.
 34. Aquilino, S.A., Matteson, Holland G.A., Ceib Phillips : Evaluation of condylar position from temporomandibular joint radiographs. J Prosthet Dent 53 : 88-97, 1985.
 35. Weinberg, L.A. : An evaluation of duplicability of temporomandibular joint radiographs. J Prosthet Dent 24 : 512-541, 1970.
 36. Rosenquist, B., Petersson, A., Rune, B., Selvik, G. : Accuracy of the oblique lateral transcranial projection, Lateral Tomography, and X-Ray Stereometry in Evaluation of Mandibular Condyle Displacement. J Oral Maxillofac Surg 46 : 862-867, 1988.
 37. Westersso, P.L., Katzberg, R.W. : "Imaging of temporomandibular joints", Cranio Clinics International Vol 1, No.1 p1-16
 38. Rosenquist, B., Rune, B., Petersson, A., Selvic, G. : Condylar Displacement after Oblique Sliding Osteotomy of the Mandibular Rami. J. Cranio Max-fac. Surg. 16 : 301-307, 1988.
 39. Rosenquist, B., Selvic, G., Rune, B., Petersson, A. : Stability of the osteotomy site after oblique sliding osteotomy of the mandibular rami. J. Cranio-Max-Fac. Surg. 15 : 14-19, 1988.
 40. Ismail, Y.H. and Pokini, A. : Radiographic study of condylar position in centric relation and centric occlusion. J. Prosthet. Dent. 43 : 327-330, 1980.
 41. Farrar, W.B. and McCarthy, Jr.W.L. : A clinical outline of temporomandibular joint diagnosis and treatment 7th ed. p99-p 111, 1993.
 42. Carter, J., Leonard, M. Cavanaugh, G. Brand, J. : horizontal rotation of the condyle after sagittal split osteotomy of the mandible. Am J Orthod Dentofac Orthop 99 : 319-27, 1991.
 43. Hackney, F.L., Van Sickels, J.E., Nummikoski, P.V. : Condylar displacement and temporomandibular joint dysfunction following bilateral sagittal split osteotomy and rigid fixation. J Oral Maxillofac Surg. 47 : 223-227, 1989.
 44. Leonard, M. : Preventing rotation of the proximal fragment in the sagittal ramus split operation. J Oral Surgery 34 : 942, 1976.
 45. Hwatt, W.R., Schelkun, P.M., Moore, D.L. : Condylar Positioning in Orthognathic Surgery. J Oral Maxillofac Surg 46 : 1110-12, 1986.
 46. Lindqvist, C., Soderholm, A.L. : A Simple Method for establishing the position of the condylar segment in sagittal split osteotomy of the mandible. Plastic and reconstructive surgery 82 : 707-709, 1988.
 47. Raveh, J., Vuillemin, T., Ladrach, K., Sutter, F. : New techniques for reproduction of the condyle relation and reduction of complications after sagittal ramus split osteotomy of the mandible. J Oral Maxillofac Surg 46 : 751-757, 1988.
 48. Rotskoff, K.S., Herbosa, E.G., Villa, P. : Maintenance of condyle-proximal segment

- position in orthognathic surgery. J Oral Maxillofac Surg 49 : 2-7, 1991.
49. Jager, A., Kubein-Messenberg D, Luhr, H. G. : A longitudinal study of combined orthodontic and surgical treatment of class II malocclusion with deep overbite. Int J Adult Orthod Orthognath surg 6 : 29, 1991.
 50. Boyne, P.J. : Osseous healing after oblique osteotomy of the mandibular ramus. J Oral Surg 24 : 125-133, 1966.
 51. Johanson, B., Kahnberg, K.E., Lisja, J., Riddell, A. : Surgical correction of mandibular prognathism by the oblique sliding osteotomy. Scand J Plast Reconstr Surg 13 : 453-460, 1979.
 52. Ware, W.H., Taylor, R.C. : Condylar repositioning following osteotomies for correction of Mandibular prognathism. Am J Orthod 54 : 50-59, 1968.
 53. Isaacson, P.J., Kopytov, O.S., Bevis, R.R., Waite, D.E. : Movement of the proximal and distal segments after mandibular ramus osteotomies. J Oral Surgery 36 : 263-268, 1978.
 54. Reitzik, M., Barer, P.G., Wainwright W.M. et al : The surgical treatment of skeletal open bite deformities with mandible atersagittal ramus osteotomy for correction of prognathism. J. Oral Maxillofac Surg. 44 : 693-697, 1986.
 55. Kobayashi, T., Watanabe, I., Nakajima, T. : Stability of the rigid internal fixation in the mandible. Am J Orthod Dentofac Orthop 97 : 52-57, 1990.
 56. Sorokolit, C.A., Nanda, R.S. : Assessment of the Stability of Mandibular Setback Procedures With Rigid Fixation. J Oral Maxillofac Surg 48 : 817-822, 1990.
 57. 엄인용, 민병일 : 외과적 악교정 시술환자의 두부방사선 규격사진에 의한 재발에 관한 연구. 대한 구강악안면외과학회지 12 : 145-157, 1986.
 58. 서병무, 민병일 : 하악전돌증 환자의 하악지 시상분할법에 의한 악교정수술후 재발에 관한 연구. 대한구강악안면외과학회지 17 : 32-39, 1991.
 59. 菅原利夫 外 : 下顎枝矢狀分割術による骨格性下顎前突症術後の後遺に於ける關節研究 - 下顎前突單獨症例前歯部開交合併症例との比較 - 日本 口腔外科學會誌 38 : 1158-1563, 1992.
 60. 이상한 : 악교정수술전후의 설위 및 설골 위치변화와 회귀현상에 대한 연구. 대한 악안면성형재건외과학회지 13 : 476-490, 1991.
 61. 桒倉眞由美 外 : 外科的矯正治療例の遠隔すな成續關する研究. 日本顎變形學會誌 2 : 85-96, 1992.
 62. 市川 弘, 新井一仁, 石川晴夫 : 下顎枝矢狀分割術に伴う下顎頭の位置變化 - 軸方向頭部X線規格寫眞による距離計測. 日本齒科矯正學會誌 53(4) : 472-480, 1994.