대한세포병리학회지 제6권, 제1호
Korean J. Cytopathol. pp 10~17
Vol. 6, No. 1, June, 1995

갑상선 역형성암종의 DNA 배수성에 관한 화상분석학적 연구

전남대학교 의과대학 병리학교실

이 지 신 · 이 민 철 · 박 창 수 · 정 상 우

= **Abstract** =

DNA Ploidy in Anaplastic Carcinoma of the Thyroid Gland by Image Analysis

Ji Shin Lee, M.D., Min Cheol Lee, M.D., Chang Soo Park, M.D., and Sang Woo Juhng, M.D.

Department of Pathology, Chonnam University Medical School

Anaplastic carcinoma of the thyroid gland is one of the most malignant tumors. Recently, DNA ploidy measured by flow cytometry and image analysis has been suggested as an additional useful indicator of tumor behavior. Studies on the occurrence and clinical significance of DNA aneuploidy in anaplastic carcinoma of the thyroid are rare.

In this study, the pattern of DNA ploidy was measured by image analysis on Papanicolaou stained slides in four cases of anaplastic carcinoma and also measured by flow cytometry using paraffin blocks in two cases.

In all cases of anaplastic carcinoma, DNA aneuploidy was found by image analaysis. By flow cytometry, one case had a diploid peak and the other case had an aneuploid peak.

According to the above results, we conclude that anaplastic carcinoma of the thyroid glands have a high incidence of DNA aneuploidy and image analysis using Papanicolaou stained slides is a useful method in detecting DNA aneuploidy.

Key words: Anaplastic carcinoma, Thyroid, DNA ploidy, Image analysis

서 론

종양의 생물학적 악성도를 판정하기 위한 방법으로 종양세포핵의 DNA 함량의 분포, 즉 DNA 배수성이 있다[1]. 최근 DNA 배수성 측정은 유식세포분석법에 의한 방법이 보편화되고 있는데[2,3] 이 방법은 종양세포와 비종양세포가 함께 측정되어 종양세포에 특이한 DNA 배수성 검사가 어려운 단점이 있다.

이해 반해 전산학의 발달로 가능하게 된 화상분석법은 종양세포에 특이한 DNA 배수성을 측정할 수 있는데[4] 특히 통상의 세포학적 검사를 위한 염색이 행하여진 슬라이드를 사용할 수 있게 되었다[5].

갑상선의 세침흡인 세포학적 검사는 안전하고 간편한 검사로서 환자의 갑상선 결절의 치료방침을 결정하는 신뢰도가 높은 검사이다[6-8].

갑상선의 역형성암종은 갑상선암종의 10~15%를 차지하며 1년 생존률이 20% 정도밖에 되지 않는 악성도가 높은 암종으로[9] 세침흡인으로 진단 당시 타장기의 전이가 흔히 관찰되어 외과적 절제술이 시행되지 못하는 경우가 많다.

갑상선암종에 대한 DNA 배수성 검사는 주로 유두상 암종을 포함한 분화가 좋은 암종에 대한 경우가 대부분으로 악성도가 높은 역형성암종에 대한 DNA 배수성 검사는 드물어 유식세포분석법에 의한 결과가 일부 보고되고 있을 따름이다[10,11].

이에 저자는 세침흡인 세포학적 검사로 진단된 갑상선 역형성암종을 대상으로 화상분석법에 의해 DNA 배수성 형태를 알아보고자 본 연구를 실시하였다.

재료 및 방법

1. 재 료

전남대학교 병원에서 세침흡인 세포학적 검사로 진단된 갑상선 역형성암종 4예를 대상으로 Papanicolaou 염색된 슬라이드를 이용하였으며 조직검사가 시행된 2예는 파라핀 블록을 이용하였다.

2. 화상분석법에 의한 DNA 배수성 검사

Papanicolaou 염색된 슬라이드를 xylene으로 처리하여 cover glass를 벗기고 슬라이드를 실온에서 5N HCl로 75분간 작용시켜 탈염색과 함께 핵산의 가수분해를 일으켰고 Schiff reaction으로 Feulgen 염색을 시행하였다[12].

염색표본의 현미경화상을 화상분석장치(IBAS 2000, Kontron, FRG)의 TV camera와 analog-digital 변환기를 통하여 256개의 휘도(grey level)로 표현되는 grey image로 변환시켰다. 본 연구에서 하나의 화소 단위가 표현할 수 있는 화상단위는 0.40×0.40 m(분해능 0.40 m)이었다. Grey image를 대조 강화시킨 후 분할(segmentation)에 의하여 세포핵의 이원성 화상(binary image)인 기준화상(template image)을 구하였다. 기준화상을 바탕으로 하여 원래의 grey image로부터 평균 배경 휘도(mean background grey value)와 세포핵의 평균휘도(mean nuclear grey value) 및 핵의 휘도 분포분산 등 광계측학적 변량을 측정하였다.

핵의 DNA 함량은 다음 식에 의하여 산출하였다.

$$\text{DNA 함량} = \left(-\log \frac{\text{평균세포핵휘도}}{\text{평균배경 휘도}}\right) \times \text{핵의 면적}$$

각 예 당 30개 이상의 염증성 림프구와 200개 이상의 종양세포를 무작위로 선택하여 측정하였다.

3. 유식세포분석법에 의한 DNA 배수성 검사

Hedley[13]와 Jacobson등[14]의 방법을 다소 변형

시켜 파라핀 조직괴로부터 세포부유액을 만들었다. 파라핀 조직괴에서 얻은 70m 두께의 절편을 xylene으로 30분간 2회 처리하여 파라핀을 제거하였고 무수 및 단계적 저농도 ethanol (96%, 64%, 32%, 16%)과 증류수를 거쳐 함수시킨 후 phosphate buffered saline으로 세척하였다. 절편을 0.1% protease(Sigma) 용액에 60분간 37℃에서 부치시켰으며, 부치도중 5분, 10분, 20분, 30분 및 60분에 부치액을 주사기로 흡입 및 분출시켜 개개 세포의 유리를 촉진시켰으며 부치 후 냉 PBS로 세척하였다. 세포부유액을 45m 구경의 nylon mesh를 통해 여과시킨 후 여과액내의 일부를 채취하여 유리세포수가 2×10^6/ml이 되도록 조정하여 최종 부유액을 만들고 0.416% propidium iodide를 이용한 Vindel v 염색을 시행하였다.

염색된 단일세포부유액을 FACScan(Becton Dickinson) 유식세포분석기를 이용하여 DNA 배수성를 측정하였다. 각 증례마다 20,000개 이상의 세포를 측정하였고 내부기준은 diploid G_0/G_1 피크를 이용하였다.

결 과

1. 임상소견

갑상선의 세침흡인 세포학적 검사상 역형성암종으로 진단된 4예의 임상소견은 *Table 1*과 같다.

환자의 나이는 평균 73세였고 성별은 남녀비가 1:3으로 여성이 많았다. 증례 2, 3, 4는 세포학적 진단 후 치유 가망이 없어 퇴원하였고 증례 1은 세포학적 진단후 갑상선 전절제술이 시행되었고 재발없이 8개월동안 추적검사가 실시되었다. 증례 2는 림프절에 대한 조직생검이 병행되었다.

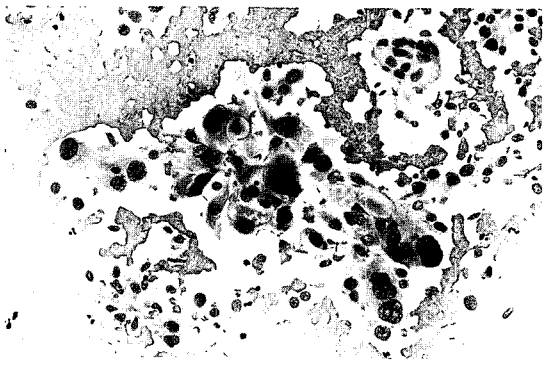

Fig. 1. *Anaplastic carcinoma, giant cell type.* The neoplastic cells are large and polygonal, and have pleomorphic and hyperchromatic nuclei(Papanicolaou, ×200).

2. 세포학적 및 조직학적 소견

증례 1, 3, 4는 세침흡인 세포학적 검사상 거대세포아형으로 진단된 예이며 증례 2는 소세포아형으로 진단된 예이었다.

증 례 1.

세침흡인 세포학적 소견상 커다란 타원형 혹은 방추형 세포들로 구성되어 있었는데 이들 세포들은 다형성의 과염색상 핵과 비교적 풍부

Table 1. Clinical data of 4 cases of anaplastic carcinoma

Case	Age(yrs)	Sex	Chief complaint	Duration	Metastasis
1	66	F	Ant. neck swelling	3MS	Absent
2	75	F	Dizziness	1MS	Brain, Bone, LN
3	78	M	Painful neck mass	2MS	Lung, Mediastinum, LN
4	73	F	Neck mass & dyspnea	2MS	Trachea, LN

Ant: anterior, MS: months, LN: lymph node

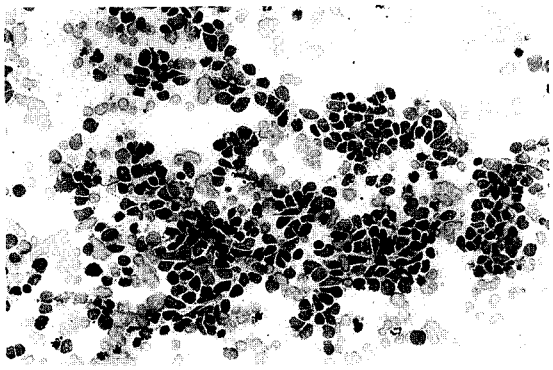

Fig. 2. Anaplastic carcinoma, small cell type. The neoplastic cells are slightly larger than lymphocytes. Nuclear hyperchromasia, pleomorphism, and many naked nuclei are observed (Papanicolaou, ×200).

한 세포질을 함유하고 있었다(Fig. 1). 종종 1~2개의 뚜렷한 핵소체와 비전형적인 유사분열을 관찰할 수 있었다.

거대세포아형의 역형성암종으로 진단받고 갑상선 전절제술이 시행되었다. 조직검사상 종양의 대부분은 띠모양으로 배열된 방추형의 세포로 구성되어 있었고 일부에서는 섬유혈관성 중심을 갖는 유두상 구조를 지니며 핵내봉입체와 구핵을 관찰할 수 있는 전형적인 유두상 암종을 관찰할 수 있었다. 유두상 암종에서 역형성암종으로 진행된 예로 진단되었다.

증 례 2.

세침흡인 세포학적 소견상 세포질은 거의 없으면서 림프구보다 큰 다형성을 지닌 과염색상의 핵을 지닌 세포들이 낱개로 흩어져 있거나 군집을 이루고 있어 소세포아형의 역형성암종으로 진단되었다(Fig. 2). 경부 림프절 생검소견상 세침흡인 검사에서 관찰된 세포들에 의해 림프절이 침범되고 있었고, 면역조직화학적 염색상 cytokeratin에 양성이고 leukocyte common antigen에 음성이여서 갑상선 역형성암종이 림프절에 전이된 경우로 진단되었다.

증 례 3, 4.

다형성의 과염색상 핵을 지닌 커다란 타원형의 세포가 주로 관찰되어 거대세포아형의 역형성암종으로 진단된 예였다.

3. 화상분석에 의한 DNA 배수성 유형

화상분석에 의한 DNA 배수성 측정상 전체 예에서 종양세포와 함께 출현하는 염증성 림프구의 DNA 배수성 유형의 평균 변이 계수가 10%로 정규분포성의 단일 피크를 보였다. 이에 비하여 종양세포의 DNA 배수성 유형은 염증성 림프구핵의 DNA 피크 부근에 위치하는 피크 1과 피크 2로 구성되어 있었다. 종양세포 DNA 피크 1은 정상 DNA 이배수성인 2C 피크에 해당하며 이 2C 피크(피크 1)와 피크 2의 비에 따라 DNA 배수성 유형을 이배수성, 다배수성, 비배수성 예로 구분할 수 있으며 DNA 비배수성은 각 피크를 구성하는 종양세포의 수와 관계없이 2C의 2배수 위치를 벗어난 위치에서 DNA 피크가 형성된 경우인데 본 연구의 4예 모두 2C의 2배수 위치를 벗어난 위치에서 피크 2를 관찰할 수 있어 DNA 비배수성으로 판명되었다(Fig. 3, 4).

4. 유식세포분석기에 의한 DNA 배수성 유형

증례 1의 갑상선 조직과 증례 2의 전이된 림프절 조직의 파라핀 블록을 사용하였다. 평균 변이계수는 5.1로 만족할 만한 범위이었다. 증례 1은 두 개의 분리된 G0/G1 피크가 나타나는 DNA 비배수성이었고(Fig. 5), 증례 2는 G0/G1 피크, S phase fraction 그리고 G2/M 피크로 구성된 single cell cycle의 소견을 보인 DNA 이배수성인 예였다(Fig. 6).

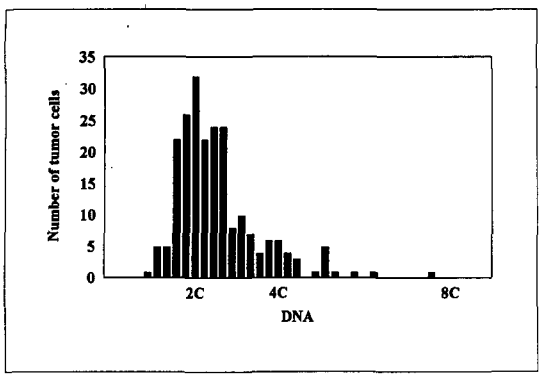

Fig. 3. DNA aneuploid histogram measured by image analysis of case 1.

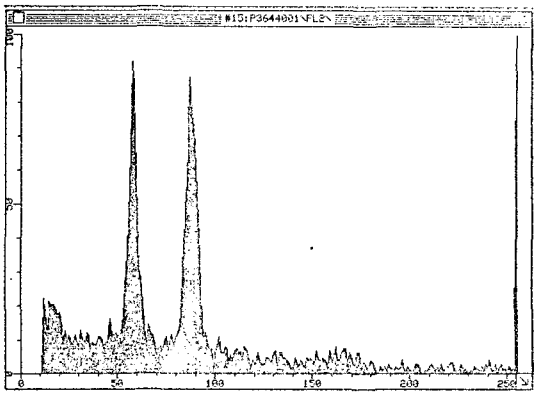

Fig. 5. DNA aneuploid histogram measured by flow cytometry of case 1.

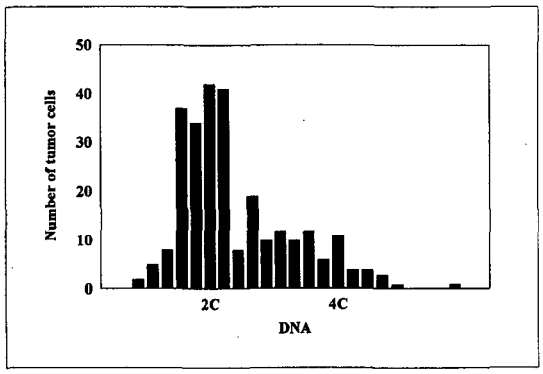

Fig. 4. DNA aneuploid histogram measured by image analysis of case 2.

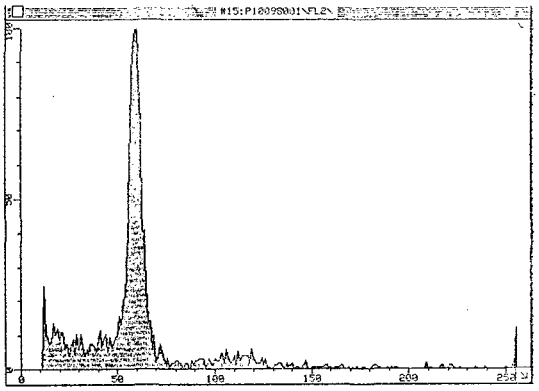

Fig. 6. DNA diploid histogram measured by flow cytometry of case 2.

고 찰

갑상선 결절의 세침흡인 검사는 신뢰도가 높으며 진단적 가치가 큰 검사방법인데[6~8]세침흡인 세포학적 검사상 역형성암종은 크게 거대세포아형과 소세포아형 두가지 형태로 나눌 수 있다[15]. 거대세포아형은 커다란 타원형 혹은 방추형 세포로 구성되어 있으며 이들 세포는 큰 다형성의 과염색상 핵과 뚜렷한 핵인을 가지며 때로 비전형적인 유사분열을 볼 수 있다. 소세포아형은 림프구보다 조금 큰 세포로 구성되어 있고 이들 세포들의 핵은 과염색상과 다형성이 현저하고 세포질은 거의 없다. 본 연구시 사용된 4예는 역형성암종의 거대세포아형과 소세포아형에 속한다고 볼 수 있었다.

역형성암종의 경우 발견 당시 부터 광범위한 전이 때문에 1년 생존률이 20%정도이고 평균 생존률이 진단후 6개월인데[9] 본 연구의 4예 중 3예는 진단당시 인접장기에 전이가 관찰되어 치유가 불가능하여 퇴원한 경우이었다.

종양의 생물학적 악성도는 치료방침을 결정하고 예후를 추정하는데 중요한 역할을 하며 이 악성도의 판정은 세포의 분화정도, 병기, 호르몬 수용체, 여러가지 암태아 항원, 암유전자 또는 암유전자 산물 등이 있으며 최근 DNA 배수성이 비교적 독립적인 악성도의 지표가 됨이 알려져 있다[1].

DNA 배수성은 전통적으로 현미분광측정법에 의하여 측정되어 왔으나[16-17] 근래에는 유식세포분석법과 화상분석법이 보편화되어 있다[12~14].

갑상선암종에 대한 DNA 배수성 연구는 대부분이 분화가 좋은 암종을 대상으로 한 경우가 대부분이었는데 지금까지 보고된 바에 따르면 DNA 비배수성은 유두상 암종 20%[18], 여포상암종 61%[19], Hurthle 세포암종 51%[20], 수질암종 48% 빈도[21]로 각각 관찰되었다. 이러한 DNA 비배수성과 갑상선암종의 예후와의 상관관계는 아직 확실치 않으나 분화가 좋은 갑상선암종에서 이배수성인 경우가 비배수성인 경우 보다 예후가 좋다는 것이 우세하다[20,22].

역형성암종에 대한 DNA 배수성 연구는 드문데 single cell cytophotometry와 유식세포분석에 의한 소수의 보고가 있고[10,23,24], Klemi등[11]이 유식세포분석법으로 19예를 보고한 것이 가장 많은 예였다.

Klemi등[11]의 보고에 따르면 DNA 비배수성을 68%에서 관찰할 수 있었다고 하였는데 이는 지금까지 보고된 분화가 좋은 갑상선암종의 DNA 비배수성 빈도 보다 높은 편이었다. DNA 배수성에 따른 생존률의 차이는 없었으나 DNA index (DI)가 1. 3보다 작은 경우 DI가 1. 3보다 큰 경우 보다 환자의 생존률이 좋아 DNA 배수성 검사가 역형성암종의 예후지표가 될 가능성을 시사하였다.

본 연구에서 갑상선 역형성암종의 화상분석법에 의한 DNA 배수성 측정시 모두 다 비배수성으로 비배수성의 빈도가 높음을 알 수 있었는데 연구가 시행된 4예 중 3예에서 진단당시 전이가 관찰된 점은 DNA 비배수성이 역형성암종의 악성도 지표가 될 수 있음을 시사하였다. 진단 당시 전이가 발견되지 않은 증례 1은 비교적 짧은 8개월 동안의 추적조사에서 재발이나 전이가 관찰되지 않았지만 DNA 배수성 검사상 비배수성인 점으로 계속적인 추적관찰이 필요하다고 사료되었다.

화상분석법과 유식세포분석법에 의해 DNA 배수성이 측정된 증례 1과 2에 있어서 증례 1은 양자 모두에서 DNA 비배수성으로 관찰된 반면 증례 2는 화상분석법상 DNA 비배수성이었지만 유식세포분석법상 전형적인 DNA 이배수성이었다.

본 연구에서 DNA 배수성 측정이 화상분석법과 유식세포분석법의 두가지 방법으로 이루어졌는데 일반적으로 유식세포분석법의 경우 종양세포와 비종양세포가 함께 측정되므로 종양세포와 비종양세포의 비에 따라서 DNA 배수성 양상이 다를 수 있고 작은 DNA 배수성 피크는 감춰질 수 있다. 반면 세포도말에 Feuglen 반응으로 DNA 염색을 한 다음 시행되는 화상분석법은 측정속도가 느리지만 측정하는 사람이 직접 분석하는 세포를 관찰할 수 있으므로 불필요한 염증세포나 비종양세포를 제외시킬 수 있다는 장점이 있다. 신선 또는 파라핀 포매조직, 세포흡인 도말표본 및 체액등에서 유식세포분석법과 화상분석법에 의해 DNA 배수성 형태를 동시에 비교 분석한 연구들에 따르면 일부에서 유식세포분석으로 관찰되지 않는 비배수성을 화상분석법으로 검출됨을 보고하고 있는데[25~27], 이는 유식세포분석법시 부유액을 만드는 과정에서 비배수성 세포들이 쉽게 파괴되거나 염증세포를 비롯한 정상세포에 의해 소수의 비배수성 세포들이 희석되기 때문이라고 한다. 따라서 증례 2는 화상분석법에 의해 관찰된 DNA 비배수성인 종양세포의 수가 작아 유식세포법에 의한 측정시 비배수성

피크가 감춰졌거나, 비배수성 세포집단이 부유액을 만드는 과정에서 파괴되어 이배수성 형태로 나타났다고 생각된다.

한편 유식세포분석법에 의한 DNA 배수성 측정시 단일세포부유액을 만들어야 하는 반면 세침흡인 세포학적 검사를 위해 염색된 슬라이드를 이용한 화상분석법인 경우 전처치가 필요없고 세포의 형태가 유지된 상태에서 종양세포를 특이하게 선택함으로 보다 간편하고 특이성이 높은 검사임을 알 수 있어 화상분석법에 의한 DNA 배수성 측정이 악성도가 높아 세침흡인 검사만이 가능한 경우를 포함한 모든 세포학적 검사물에 유용한 방법이 될 수 있음을 시사하였다.

결 론

갑상선 역형성암종에 대한 DNA 배수성을 알아보고자 세포학적으로 진단된 4예를 대상으로 Papanicolaou 염색된 슬라이드를 이용하여 화상분석법에 의한 DNA 배수성 검사를 실시하였고, 또한 파라핀 포매조직이 사용 가능한 2예에 대해선 유식세포분석법을 병행하여 아래와 같은 성적을 얻었다.

1) 세포학적 진단은 거대세포아형이 3예, 소세포아형이 1예이었고, 3예에서는 주위 림프절을 포함한 타장기에 전이가 발견되었다.
2) 화상분석법에 의한 DNA 배수성 검사상 4예 모두 DNA 비배수성이었다.
3) 유식세포분석법이 행하여진 2예 중 1예는 DNA 비배수성인 반면 1예는 이배수성이었다.

이상의 성적으로 악성도가 높은 갑상선 역형성암종에서 DNA 비배수성이 높은 빈도로 관찰됨을 알 수 있었고, 화상분석법에 의한 DNA 배수성 측정이 악성도가 높아 세침흡인 검사만이 가능한 경우를 포함한 모든 세포학적 검사물에 유용한 방법이 될 수 있음을 시사하였다.

참 고 문 헌

1. van der Linden JC, Lindeman J, Baak JPA, Meijer CJLM, Merman CJ: The multivariate prognostic index and nuclear DNA contents are independent prognostic factors in primary breast cancer patients. *Cytometry* 10:56-61, 1989
2. Coon JS, Landay AL, Weinstein RS: Advances in flow cytometry for diagnostic pathology. *Lab Invest* 57:453-479, 1987
3. Kute TE, Muss M: Flow cytometry in solid tumor prognosis. Laboratory Management, July, 1989, p21
4. Auffermann W, Repges R, Becking A: Rapid diagnostic DNA cytometry with an automatic microscope and a TV image-analysis system. *Anal Quant Cytol* 6:179-81, 1984
5. Rijken A, Dekker A, Taylor S, Hoffman P, Blank M, Krause JR: Diagnostic value of DNA analysis in effusions by flow cytometry and image analysis. A prospective study on 102 patients as compared with cytologic examination. *Am J Clin Pathol* 95: 6-12, 1981
6. L whagen T, Willems JS, Lundell G, Sundblad R, Granberg PO: Aspiration biopsy cytology in diagnosis of thyroid cancer. *World J Surg* 5:61-73, 1981
7. Suen KC, Quenville NF: Fine needle aspiration biopsy of the thyroid gland: A study of 304 cases. *J Clin Pathol* 36:1036-1045, 1983
8. Ackerman M, Tennvall J, Birklund A, Martensson H, Müller T: Sensitivity and specificity of fine needle aspiration cytology in the diagnosis of tumors of the thyroid gland. *Acta Cytol* 29:850-855, 1985
9. Carcangiu ML, Steeper T, Zampi G, Rosai J: Anaplastic thyroid carcinoma. *Am J Clin Pathol* 83:135-158, 1985
10. Johannessen JV, Sobrinho-Simoes M, Lindmo T, Tangen KO: The diagnostic value of flow cytometric DNA measurements in selected disorders of human thyroid. *Am J Clin Pathol* 77:20-25, 1982

11. Klemi PJ, Joensuu H, Ecrola E: DNA aneuploidy in anaplastic carcinoma of the thyroid gland. *Am J Clin Pathol* 89:154-159, 1988
12. Gaub J, Auer G, Zetterberg A: Quantitative cytochemical aspects of a combined Feulgen naphol S staining procedure for simultaneous determination of nuclear and cytoplasmic protein and DNA in mammalian cells. *Exp Cell Res* 92:323-332, 1975
13. Hedley DW: Flow cytometry using paraffin-embedded tissues: Five years on. *Cytometry* 10:229-241, 1989
14. Jacobson AB, Thorud E, Fossa SD, et al: DNA flow cytometry in metastases and a recurrency of malignant melanomas. A comparison of results from fresh and paraffin embedded material. *Virchows Archiv B Cell Pathol* 54:273-277, 1988
15. Ramzy I. Clinical Cytopathology and Aspiration Biopsy: Thyroid gland. 1st ed. Appleton & Lange : Prentice Hall, 1990, pp287-288.
16. Bahm N, Sandritter W: DNA in human tumors: A cytophotometric study. *Curr Top Pathol* 60: 152-154, 1975
17. Friedlander ML, Hedley DW, Taylor IW: Clinical and biological significance of aneuploidy in human tumors. J Clin Pathol 37:961-965, 1984
18. Johannessen JV, Sobrinho-Simoes M, Tangen KO, Lindmo T: A flow cytometric deoxyribonucleic acid analysis of papillary thyroid carcinoma. *Lab Invest* 45:336-341, 1981
19. Greenebaum E, Koss LG, Elequin F, Silver CE: The diagnostic value of flow cytometric DNA measurements in follicular tumors of the thyroid gland. *Cancer* 56:2011-2018, 1985
20. Rainwater LM, Farrow GM, Hay ID, et al: Oncocytic tumors of the salivary gland, kidney, and thyroid: Nuclear DNA patterns studied by flow cytometry. *Br J Cancer* 53:799-804, 1986
21. Tangen KO, Lindmo T, Sobrinho-Simoes M, Johannessen JV: A flow cytometric DNA analysis of medullary thyroid carcinoma. *Am J Clin Pathol* 79 :172-177, 1983
22. Joensuu H, Klemi P, Eerola E, Tuominen J: Influence of cellular DNA content on survival in differentiated thyroid cancer. *Cancer* 58:2462-2467, 1986
23. Auer GU, B ckdahl M, Forsslund GM, Askensten UG: Ploidy levels in nonneoplastic and neoplastic thyroid cells. *Anal Quant Cytol Histol* 7:97-105, 1985
24. Bengtsson A, Malmacus J, Grimelium L: Measurement of nuclear DNA content in thyroid diagnosis. *World J Surg* 8:481-486, 1984
25. 김윤미, 정상우, 유주용, 조규혁: 난소 점액성 종양의 DNA ploidy 유형에 관한 연구. 대한병리학회지 25:397-408, 1991
26. Elisheikh TM, Silverman JF, McCool JW, SCT BA, Reley RS: Comparative DNA analysis of solid tumor of flow cytometric and image analysis of touch imprints and flow cell suspensions. *Am J Clin Pathol* 98:296-304, 1992
27. Hostetter AL, Hrafnkelsson J, Wingren SOW, Enestrom S, Nordenskjold B: A comparative study of DNA cytometry methods for benign and malignant thyroid tissue. *Am J Clin Pathol* 89:760 -763, 1989