

# 발육성타액선결손의 방사선학적 연구

서울대학교 치과대학 구강악안면방사선학 교실

최 순 철 · 김 영 결

## 목 차

- I. 서 론
- II. 연구재료 및 방법
- III. 연구결과
- IV. 총괄 및 고안
- V. 결 론
- 참고문헌
- 영문초록

## I. 서 론

발육성타액선결손은 1942년 Stafne<sup>1)</sup>이 처음으로 34명의 환자에서 총 35예를 보고한 이래로 꾸준히 보고되어 오고 있다. 발육성타액선결손은 그 발병기전이 모호하여 학자간의 의견이 분분하며, 따라서 많은 이름으로 불리워지고 있다.

실제로 41개의 문헌에서 사용된 이름은 27개나 되었으며 이들을 대별하여 보면 다음과 같다.

1. 협측과 하악골이란 용어와 함께 강(cavity)<sup>2-5)</sup>이나 함요(depression)<sup>6, 8)</sup>, 오목면(concavity)<sup>9,10)</sup>, 결손(defect)<sup>11,12)</sup>등을 사용한 경우 ;
  - (idiopathic) lingual (cortical) mandibular (bone) cavity < depression, concavity, defect >
2. 처음으로 체계적인 증례보고를 한 Stafne의 이름을 사용한 경우<sup>13-21)</sup> ;
  - Stafne (idiopathic) (mandibular) bone cavity

## <cyst>

- Stafne's mandibular lingual cortical defect
- 3. 타액선이란 용어를 포함시킨 경우 ;
  - aberrant salivary gland defect<sup>22)</sup>
  - developmental submandibular gland defect<sup>23,24)</sup>
- 4. 발육성이란 용어를 포함시킨 경우 ;
  - developmental mandibular (bone) defect<sup>17 19,25 27)</sup>
  - developmental bone cavity<sup>28)</sup>
- 5. 기타
  - static bone defect <cavity><sup>29 33)</sup>
  - latent bone <hemorrhagic> cyst<sup>34,35)</sup>
  - idiopathic bone cavity<sup>36,37)</sup>
  - mandibular embryonic defect<sup>38)</sup>

이 연구에서는 구강악안면방사선학<sup>39)</sup>에서 사용한 용어인 발육성타액선결손(developmental salivary gland defect)을 사용하였다.

발육성타액선결손의 발생 빈도는 파노라마방사선사진을 이용한 연구에서는 0.10 %에서 0.48 %<sup>11,14,18,25,27,31)</sup>까지로 보고되고 있으며 건조하악골을 이용한 연구에서는 이보다 높아 0.79 %에서 1.28 %<sup>40 42)</sup>로 보고되고 있다. 발육성타액선결손은 그 자체가 임상적 증상을 나타낸다고 보고된 예는 없으며 4,50대 남자에서 많이 발생된다. 발생위치는 하악관 하방에서 하악각과 제1대구치 사이에서 호발되며 형태는 원형이거나 타원형이며 크기는 지름이 1-3 cm 정도이다. 병소의 경계는 명확하며 진성낭보다 더욱 치밀하고 두꺼운 과골성 변연을 나타낸다. 대부분의 경우는 수술을 하지 않고 추적 검사를 하나 확진하기

\* 이 연구는 '94년도 서울대학교병원 임상연구비(01-94-226) 지원에 의한 결과임.

위해 수술을 할 경우 그 내용물은 매우 다양하다. 타액선 조직이 발견된 경우<sup>22,23,37,38,43,46,47</sup>가 가장 많고 비어 있는 경우<sup>16,29,36,44,45</sup>도 종종 발견되고 있으며 이밖에 림프조직<sup>6)</sup>, 근육조직<sup>5)</sup>, 지방조직<sup>9)</sup>, 섬유조직<sup>36)</sup> 등이 발견되며 여러조직이 함께 들어 있는 경우<sup>36)</sup>도 보고된 바 있다.

그러나 이러한 일반적인 소견과는 매우 다른 양상을 나타내는 경우도 종종 있으며 발육성타액선결손에 대해 방사선학적으로 종합 분석한 연구도 드물므로 저자는 발육성타액선결손의 방사선학적 양상을 중심으로 종합적으로 분석해 보고자 하였다.

## II. 연구재료 및 방법

1975년부터 1995년 8월까지 서울대학교병원 치과병원에 내원한 환자의 파노라마방사선사진에서 발육성타액선결손의 소견을 보인 환자 43명(총 44예)을 대상으로 하였다.

성별 및 연령분포를 조사하였으며 방사선학적으로 발생 부위, 전체적인 형태, 크기, 변연의 과골화 정도와 분포, 하악하연과의 관계 및 하악관과의 관계를 조사하였다.

## III. 연구 결과

### 1. 성별 및 연령 분포

남자가 37명(86%), 여자가 6명(14%)이었으며 40대가 8명, 50대가 12명, 60대가 13명으로 40-60대에서 호발하였다. 연령분포는 20세에서 74세로 넓게 분포되어 있었으며 20세 미만의 환자는 없었다. 평균연령은 52.7세였다(Fig. 1 참조).

### 2. 방사선학적 소견

한 예에서만 양측성으로 관찰되었으며(Fig. 2) 우측에서 22예, 좌측에서 22예가 관찰되었다.

#### - 발생 부위

모두 구치부에서 발견되었으며 전방으로는 제 2소구치 하방, 후방으로는 하악각에 이르는 부위에서 발견되었다.

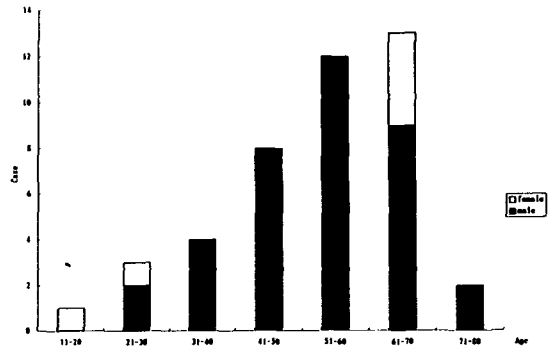


Fig. 1. Age and sex distribution.

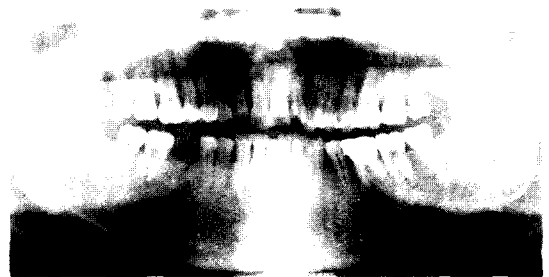


Fig. 2. Bilateral occurrence

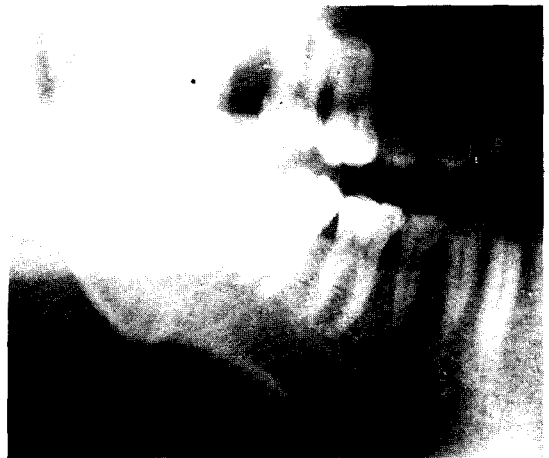

Fig. 3. Ovoid shape

#### - 병소의 형태

난형(ovoid)인 경우(Fig. 3)가 15예로 가장 많았으며 원형인 경우(Fig. 4)가 10예, 반난형(half-ovoid)인 경우(Fig. 5)가 8예였다. 반난형인 경우는 병소 변연부의 일부가 하악하연으로 되어 있을 때 관찰할 수 있었다(Table 1. 참조).



**Fig. 4.** Round shape



**Fig. 5.** Half-ovoid shape

**Table 1.** Shape of the defects.

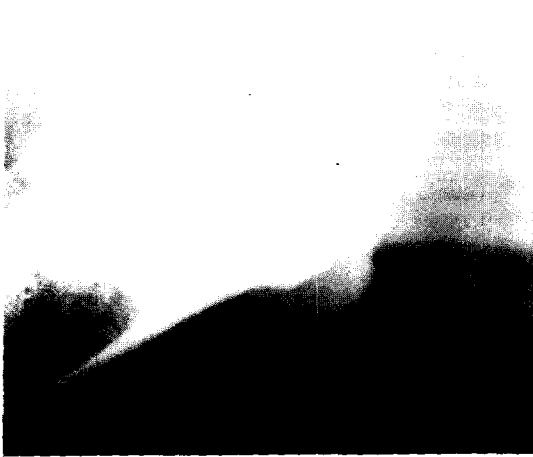Shape	Number of cases
Ovoid	15 (34 %)
Round	10 (23 %)
Half-ovoid	8 (18 %)
Angular	5 (11 %)
Irregular	4 ( 8 %)
Half-round	1 ( 2 %)
Bilocular	1 ( 2 %)

**Table 2.** Maximum diameter of the defects.

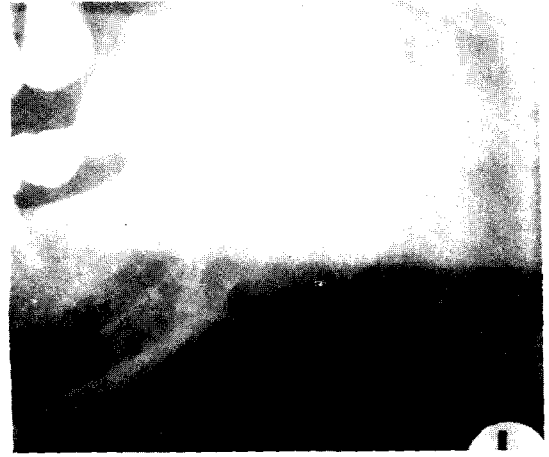Maximum diameter(mm)	Number of cases
6 - 10	7 (16 %)
11 - 15	23 (52 %)
16 - 20	11 (25 %)
21 - 25	2 ( 5 %)
26 - 30	1 ( 2 %)

**Table 3.** Thickness and extent of the hyperostotic border.

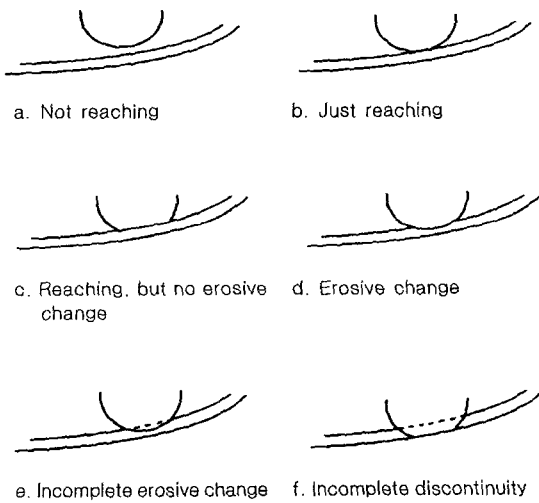
Thickness of hyperostotic border	Extent of hyperostotic border	Number of cases
No cortication		4
Thin	under 1/3	3
	between 1/3 and 2/3	5
	over 2/3	1
Moderate	under 1/3	1
	between 1/3 and 2/3	7
	over 2/3	3
Thick	under 1/3	2
	between 1/3 and 2/3	10
	over 2/3	2
Mixed	under 1/3	0
	between 1/3 and 2/3	6
	over 2/3	0



**Fig. 6.** Complete hyperostotic border



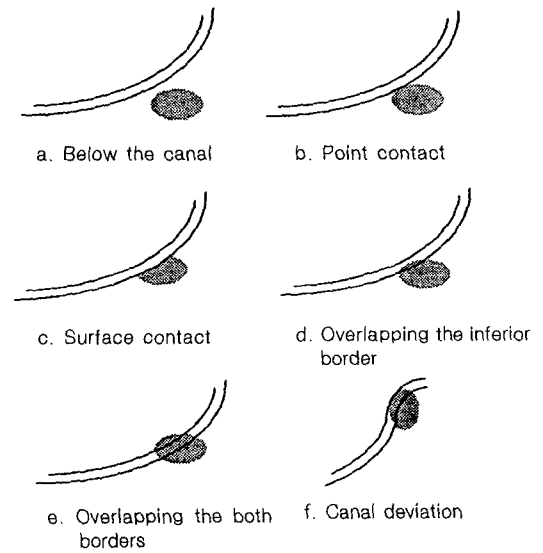
**Fig. 8.** Defect in the cortical plate



**Fig. 7.** Relation to the mandibular inferior cortex.

**Table 4.** Relation to the mandibular inferior cortex.

Relation	Number of cases
Not reaching	8 (18 %)
Just reaching	1 (2 %)
Reaching, but no erosive change	13 (30 %)
Erosive change	11 (25 %)
Incomplete erosive change	3 (7 %)
Incomplete discontinuity	7 (16 %)
Others	1 (2 %)



**Fig. 9.** Relation to the mandibular canal.

**Table 5.** Relation to the mandibular canal.

Relation	Number of cases
Below the canal	23 (52 %)
Point contact	4 (9 %)
Surface contact	2 (5 %)
Overlapping the inferior border	8 (18 %)
Overlapping the both borders	5 (11 %)
Canal deviation	2 (5 %)

- 병소의 크기

병소의 크기는 5 × 6 mm에서 16 × 30 mm로 다양하였으며 평균 9 × 14 mm였다. 최대 폭경을 중심으로 분류한 결과는 Table 2와 같다.

- 변연의 과골화 정도

과골화가 1 mm이상 두껍게 되어 있는 경우가 14예, 가는 선으로 나타나는 경우가 9예, 중간 경우가 11예였으며 과골화 정도가 일정치 않은 경우와 전혀 과골화되어 있지 않은 경우도 있었다. 과골화가 변연의 1/3 이상 2/3 이하로 되어 있는 경우가 28예로 가장 많았으며 완전히 되어 있는 경우(Fig. 6)도 있었다(Table 3. 참조).

- 하악하연과의 관계

하악하연과의 관계를 Fig.7처럼 6가지로 분류하였을 때 하악하연 피질골에는 이르렀으나 침식을 시키지는 않은 경우가 13예로 가장 많았고 침식을 시킨 경우가 11예, 하악하연의 불완전한 불연속 상태를 보인 경우가 7예였다(Table 4 참조). 작은 결손이 하악하연 피질골내에 국한된 경우도 1예 있었다(Fig. 8).

- 하악관과의 관계

하악관과의 관계를 Fig. 9처럼 6가지로 분류하였을 때 하악관 하방에 있는 경우가 23예로 가장 많았고 하악관 하연과 접쳐진 경우가 8예, 하악관 상연과 하연에 접쳐진 경우가 5예였으며 하악관이 전위된 경우도 2예 있었다(Table 5 참조).

#### IV. 총괄 및 고안

발육성타액선결손의 발생기전에 대해서는 그 이름만큼 다양한 이론들이 제시되어 오고 있다.

처음 발육성타액선결손에 대해 발표하면서 Stafne<sup>1)</sup>은 하악과두 연골이 있던 부위에 골이 정상적으로 침착되지 못한 결과로 강(cavity)이 형성될 수 있다고 하였으며 양측성이 있는 것으로 보아 이러한 강들은 선천적일 가능성이 있다고 하였다. 또한 배아시 악하선 분화가 하악골 발육에 선행하므로 악하선의 일부가 하악골에 함유되

어 발생되는 선천적 장애라고 주장한 학자들이 있었으며<sup>30,34)</sup>이밖에도 많은 학자들<sup>44,49,50)</sup>이 선천적, 발생학적 원인으로 발생된다고 하였다. 그러나 Rushton<sup>48)</sup>은 연골은 과두표면에서 수 mm만 떨어져도 관찰되지 않는다고 말하면서 Stafne 이론에 반대하였다. 그는 잠재성 골낭(latent bone cyst)이란 용어를 사용하면서 이는 증상이 없어 진단되지 않았던 고립골낭(solitary bone cyst)의 잔재로 간주하였다. 이밖에도 발육성타액선결손이 선천적으로 발생된 것이 아니라는 여러 보고가 있었던 바 Tolman<sup>26)</sup>은 이전에는 없었던 결손이 발견된 경우가 2예 있었으며 그 중 한 예는 크기도 증가하였다고 하였으며 Hansson<sup>3)</sup>은 11세 소년에서 없었던 결손이 생긴 경우를, Wolf<sup>21)</sup>는 결손이 커진 경우를 각각 보고하였다. 또한 Harvey<sup>40)</sup>는 조직 검사시 결손부에 의해 갑작스럽게 하악골의 발육선(incremental line)이 끊어져 있었으며 골이 활동적으로 흡수된 경우도 있었으므로 이 결손은 골화가 끝난후에 발생된 것이라고 주장하였다.

또다른 발생기전으로 압력에 의한 흡수나 침식의 결과로 보는 학자들이 많은데 Thoma<sup>35)</sup>는 발육성타액선결손이 신체 다른 부위, 특히 늑골,에서 볼 수 있는 것과 같은 혈관 확대에 의한 골 침식과 유사한 것으로 여겼으며 Kay<sup>41)</sup>와 Ito<sup>45)</sup>도 이를 지지한 바 있다. Ito<sup>45)</sup>는 더불어 동맥류에 의할 수 있음도 제안하였다. 이밖에 기타 설측 조직, 특히 악하선에 의한 압력에 의해 발생된다고 주장하는 학자들도 있다.<sup>6,9,27,51)</sup> 최근에 Lello<sup>16)</sup>는 발육성타액선결손이 하악설측 피질골의 허혈(ischemia)에 의한다고 주장하였는데 이러한 허혈은 안면동맥에 가해지는 여러가지 압력때문에 피질골로의 영양 공급이 부실해진 이유와 하치조동맥의 퇴행성 변화에 의한다고 하였다. 혈관의 퇴행성 변화는 중년 남자에 많은데 이는 발육성타액선결손의 호발연령층, 성별과 일치한다고 하였으며 공급 혈관이 다른 협측 피질골에서는 이러한 결손이 없다고 하였다. 그러나 이번 연구의 결과처럼 전반적인 양상은 비교적 공통되나 세부 사항을 고려시 매우 다양하게 나타나는 것으로 보아 한가지 발생기전으로 설명하기는 무리가 따르는 것으로 생각된다.

**Table 6.** Incidence of developmental salivary gland defect.

Year	Author	Material	Incidence	Percentage
1968	Karmiol & Walsh <sup>31)</sup>	patients	18/ 4,963	0.36
1974	Oikarinen & Julku <sup>18)</sup>	patients	10/10,000	0.10
1976	Uemura et al <sup>27)</sup>	patients	10/ 3,000	0.33
1977	Ehara et al <sup>25)</sup>	patients	24/ 9,718	0.25
1980	Correll et al <sup>11)</sup>	patients	13/ 2,693	0.48
1981	Chen & Ohba <sup>14)</sup>	patients	24/23,000	0.10
Total		patients	99/53,374	0.19
1968	Harvey & Noble <sup>40)</sup>	dry mandibles	9/ 950	0.94
1974	Kay <sup>41)</sup>	dry mandibles	11/ 1,385	0.79
1976	Langlais et al <sup>42)</sup>	dry mandibles	6/ 469	1.28
Total		dry mandibles	26/2,804	0.93

**Table 7.** Age distribution.

Author	Age range	Average age	Number of patients
Stafne <sup>1)</sup>	33 - 72	53	34
Correll et al <sup>11)</sup>	39 - 87	61	13
Chen & Ohba <sup>14)</sup>	17 - 77	50	24
Oikarinen & Julku <sup>18)</sup>	19 - 72	54	10
Ehara et al <sup>25)</sup>	29 - 77	-	24
Uemura et al <sup>27)</sup>	41 - 64	52	10
This report	20 - 74	53	43

**Table 8.** Sex distribution.

Author	Male	Female	M : F
Stafne <sup>1)</sup>	28	6	4.7 : 1
Chen & Ohba <sup>14)</sup>	20	4	5.0 : 1
Oikarinen & Julku <sup>18)</sup>	10	0	-
Ehara et al <sup>25)</sup>	21	3	7.0 : 1
Uemura et al <sup>27)</sup>	8	2	4.0 : 1
This report	37	6	6.2 : 1

발육성타액선결손은 비교적 드문 현상이긴 하나 파노라마방사선사진의 이용 증가로 계속 꾸준히 발견되고 있다. 발생빈도를 조사한 선행들의 연구 결과는 Table 6과 같다.

건조하악골을 이용한 경우에 빈도가 높은 이유는 방사선사진에서는 결손양이 어느 정도 이상되어야 관찰이 가능한데 비해 건조하악골에서는 조그마한 결손이라도 육안 관찰이 가능할 뿐 아니라 환자에서는 방사선사진 촬영시 발생하는

산란선으로 상이 더욱 안 보일 수 있기 때문이다.

이 연구의 결과를 이전에 발표되었던 연구결과와 비교해 보면 다음과 같다. 먼저 연령 분포를 보면 매우 넓은 범위를 나타내고 있었으며 평균연령은 한 연구를 제외하고는 모두 이번 연구결과와 같이 50대였다(Table 7참조).

성별을 보면 역시 다른 연구결과와 마찬가지로 남자에서 현저히 많이 나타났으며 이를 요약한 것이 Table 8이다. Correll등<sup>11)</sup>의 경우는 대

상 환자 자체의 남자 비율이 96%라 제외시켰다.

발육성타액선결손은 대부분의 경우 다른 목적이나 정기 검사시 촬영된 파노라마방사선사진에서 우연히 발견되며 발육성타액선결손이 의심되는 경우 이의 확진을 위해 몇가지 영상진단법이 추가로 사용될 수 있다. 이중 가장 많이 이용되는 방법이 타액선조영술로서 1956년에 Fordyce<sup>34)</sup>가 최초로 추천한 이래로 비교적 널리 이용되고 있다. 타액선조영술을 시행했을 경우 타액선도관의 일부가 결손부내로 주행하거나 매우 근접되어 있었다는 많은 보고<sup>4,7,19,26,32,49,50)</sup>가 있었으며 Oikarinen 등<sup>17)</sup>은 7증례를 대상으로 타액선조영술을 시행한 결과 2예에서 결손부내의 타액선을 확인할 수 있었고 4예에서 결손부에 매우 근접하게 나타나 발육성타액선결손의 확진에 타액선조영술이 매우 유효하였다고 하였다. 그러나 특별한 관련성을 보이지 않는 경우도 있었으며<sup>12,21,24)</sup> Wolf<sup>21)</sup>도 타액선조영상에서 약 40%에서만 결손부내의 타액선엽을 관찰할 수 있었다고 하였다. 더우기 수술을 하고 조직학적 검사를 해 본 경우중 약 60%에서만 타액선 조직이 발견되었기 때문에<sup>37)</sup> 타액선조영술이 항상 진단 가치가 있는 것은 아니며 따라서 발육성타액선결손이란 이름도 다시 고려해 보아야 할 것으로 생각된다.

이밖에 발육성타액선결손은 활동성 병변이 아니므로 골스캔시 hot spot을 나타내지 않으며<sup>52)</sup> 대부분의 경우 하악철측 피질골에 불연속이 있으므로 절단면 단층촬영이나 CT로 이를 확인할 수 있다.<sup>12)</sup> Bourjat 등<sup>53)</sup>은 결손부의 CT 번호를 측정해 본 결과 40으로 나왔으며 이는 많은 연조직의 CT 번호와 유사해 특별한 조직을 나타내지는 않으나 적어도 타액선의 CT 번호와 유사하였다고 보고하였다.

발육성타액선결손의 발생부위는 대부분 하악대구치부와 하악각 사이로 알려져 있고 이번 연구에서도 이를 확인할 수 있었으나 전치부에 발생된 경우도 많이 보고되고 있으며<sup>8,10,20,33,51,54,62)</sup> 특히 하악지에서 발생된 경우도 보고되고 있다.<sup>13,28,47)</sup> 물론 이때 관련된 타액선은 하악대구치부 발육성타액선결손의 경우는 악하선, 전치부 발육성타액선결손의 경우는 설하선, 하악지 발

육성타액선결손의 경우는 이하선으로 알려져 있으며 간혹 부선(accessory gland)에서 기인하는 것으로 여겨지는 증례도 보고되었다.<sup>47)</sup> 그러나 Kay<sup>41)</sup>는 전치부 결손은 실제로 구치부 결손과 같은 골결손이 아니고 설하와와 이복근와라고 하였으며 Langlais 등<sup>42)</sup>은 전치부 결손은 발육성 장애일 수도 있고 해부학적 변형 상태일 수도 있다고 하면서 구치부 결손과는 기원이 다르다고 한 바 있다.

발육성타액선결손의 방사선학적 양상은 매우 다양하여 형태, 크기, 변연의 상태, 인접해부학적 구조물과의 관계 등에 있어서 여러가지 경우를 나타내었다. 형태는 주로 난형과 원형, 반란형이 많았으며 이는 다른 연구결과<sup>14,27)</sup>와도 유사하다. 그러나 결손이 피질골과 관계가 있는 경우가 많아 약 1/4의 경우에서 형태가 다양하게 나타났다. 이번 연구에서 한 예가 결손부 깊이 차이로 이방형(bilocular)으로 나타났는데 유사한 경우를 보고한 연구도 몇몇 있었으며<sup>12,37,49)</sup> 완전히 2개로 나뉘어 나타난 예도 보고되었다.<sup>7,15)</sup>

결손부의 크기는 작은 것은 5 × 6 mm, 큰 것은 16 × 30 mm로 나타났으나 Chen과 Ohba<sup>14)</sup>는 작은 것은 3 × 5 mm, 큰 것은 20 × 35 mm로 나타났다고 하여 더욱 큰 범위를 보였다. 그러나 평균 크기는 이번 연구에서 9 × 14 mm, Chen과 Ohba<sup>14)</sup>의 연구에서 10 × 14 mm로 나타나 매우 근접한 결과를 보였다. 최대폭경은 하악골과 평행하였으며 3/4 정도가 10 ~ 20 mm 범위에 있었다. 그러나 두 경우 다 파노라마방사선사진에서의 계측이므로 실제 크기는 더 작을 것으로 생각된다.

결손부의 변연은 비교적 경계가 잘 지워져 있었으나 진성낭과 비교시 파골화 정도와 범위가 매우 다양하고 불규칙하였다. 이러한 특징적인 방사선학적 소견은 이 결손부를 다른 낭이나 종양과 감별할 수 있게 하는 중요한 점이라 여겨진다. 결손부와 하악하연 피질골과의 관계를 보면 80% 정도에서 피질골과 밀접한 관계를 갖고 있었으며 그 관계도 완전 침식에서 불완전 침식, 피질골의 불연속의 야기 등 다양하였다. 그러나 해면골내에 국한된 경우도 20%나 되어 혈관비대에 의한 결손부 형성의 가능성을 약화시키고

있다. 또한 분명한 침식을 보이는 점으로 보아 경우에 따라 이 결손부가 활동성으로 서서히 커질 수 있다는 것을 암시한다고 볼 수 있다. 그러나 피질골의 불연속을 일으킨 경우에는 이러한 침식이 계속 진행되어 일어났다고는 볼 수 없었는데 왜냐하면 피질골의 불연속이 있는 경우에 침식에 의한 완전한 불연속을 나타낸 경우는 없이 모든 경우에서 결손부를 통해 남아 있는 피질골을 볼 수 있었기 때문이다. 따라서 비록 크게는 유사한 양상을 보이고는 있어도 이 결손부가 발생하는 원인과 결손부 자체의 성향은 여러가지일 수 있다고 추측된다. 끝으로 하악관과의 관계를 조사해 본 결과 이제까지는 발육성타액선 결손이 주로 하악관 하방에서 발생하는 것으로 알려져 왔었으나 약 1/3에서 하악관과 겹쳐 나타남을 알 수 있었다. 물론 파노라마방사선사진에서의 분석이므로 설측에 있는 결손부가 더욱 상방으로 투사되었다는 것을 감안하면 이보다는 줄어들 수 있겠으나 적어도 하악관의 상연과도 겹쳐 나타나기도 하고 심지어 하악관의 전위도 관찰되었다. 이러한 하악관의 전위는 다른 학자들<sup>5,16,27)</sup>도 보고한 바 있다.

이상과 같이 발육성타액선결손의 방사선학적 양상이 매우 다양하기는 하나 진성낭과 기타 양성 종양과는 다른 특징을 나타내므로 발육성타액선결손이 의심되는 경우에는 정기적인 추적 검사로 의심되는 부위의 크기나 형태 변화에 유념해야 할 것으로 생각되며 특히 결손부의 형태가 전형적이지 못하고 설측피질골 축지도 어려울 경우에는 확진을 위한 수술 전에 CT 등으로 절단면상을 얻어 설측 피질골판의 이상 유무를 확인해야 할 것으로 생각된다.

## V. 결 론

저자들은 방사선학적으로 발육성타액선결손의 소견을 보인 환자 43명, 총 44예를 대상으로 방사선학적 분석을 시행하여 다음과 같은 결과를 얻었다.

1. 남자가 37명(86%), 여자가 6명(14%)이었으며 연령 분포는 20세에서 74세까지였고 평균 연

령은 52.7세였다.

2. 모두 구치부에서 발생되었으며 양측성이 한 예였다.
3. 결손부의 형태는 난형인 경우가 15예(34 %) 원형인 경우가 10예(23 %), 반난형인 경우가 8예(18 %)였다.
4. 결손부의 크기는 5 × 6 mm에서 16 × 30 mm로 다양하였으며 평균 크기는 9 × 14 mm였다.
5. 파골화가 변연의 1/3이상 2/3 이하로 되어 있는 경우가 28예(64 %)로 가장 많았으며 파골화 정도는 두꺼운 경우가 14예(32 %), 중간 경우가 11예(25 %), 가는 경우가 9예(20 %)였다.
6. 하악하연에 이르렀으나 침식을 시키지 않는 경우가 13예(30 %), 침식을 시킨 경우가 11예(25 %), 하악하연의 불연속 상태를 보인 경우가 7예(16 %)였다.
7. 하악관 하방에 있는 경우가 23예(52 %), 겹친 경우가 13예(30 %)였으며 하악관이 전위된 경우도 2예 있었다.

## REFERENCES

1. Stafne, E.C. : Bone cavities situated near the angle of the mandible, *JADA* 29:1969-1972, 1942.
2. Alvares, O., Olech, E. and Silverglade, L.B. : Lingual mandibular bone cavity concomitant with a dentigerous cyst; A clinical and histologic report, *Oral Surg.* 27:252-256, 1969.
3. Hansson, L.-G. : Development of a lingual mandibular bone cavity in an 11-year-old boy, *Oral Surg.* 49:376-378, 1980.
4. Krier, P.W. : Lingual mandibular bone cavity (Roentgeno-oddities), *Oral Surg.* 49:275, 1980.
5. Olech, E. and Arora, B.K. : Lingual mandibular bone cavity, *Oral Surg.* 14:1360-1366, 1961.
6. Pogrel, M.A., Sanders, K. and Hanssen, L.S. : Idiopathic lingual mandibular bone "depression", *Int. J. Oral Maxillofac. Surg.* 15:93-97, 1986.
7. Shiratsuchi, Y., Tashiro, H., Yuasa, K. and Kanda, S. : Posterior lingual mandibular bone depression, *Int. J. Oral Maxillofac. Surg.* 15:98-101, 1986.
8. Ström, C. and Fjellström, C.-A. : An unusual case of lingual mandibular depression, *Oral Surg.* 64:



- 159-161, 1987.
9. Mainous,E.G. and Boyne,P.J. : Lingual mandibular bone concavity, *JADA* 90:666-668, 1975.
  10. Schooley,D. and Fleming,W.J. : Diagnosis of lingual mandibular concavities, *Ontario Dentist* 61:21-22, 1984.
  11. Correll,R.W., Jensen,J.L. and Rhyne,R.R. : Lingual cortical mandibular defects; A radiographic incidence study, *Oral Surg.* 50:287-291, 1980.
  12. Prapanpoch,S. and Langlais,R.P. : Lingual cortical defect of the mandible: an unusual presentation and tomographic diagnosis, *Dentomaxillofac.Radiol.* 23:234-237, 1994.
  13. Barker,G.R. : A radiolucency of the ascending ramus of the mandible associated with invested parotid salivary gland material and analogous with a Stafne bone cavity, *Brit. J. Oral Maxillofac.Surg.* 26:81-84, 1988.
  14. Chen,C.Y. and Ohba,T. : An analysis of radiological findings of Stafne's idiopathic bone cavity, *Dentomaxillofac.Radiol.* 10:18-23, 1981.
  15. Gorab,G.N., Brahney,C. and Aria,A.A. : Unusual presentation of a Stafne bone cyst, *Oral Surg.* 61:213-220, 1986.
  16. Lello,G.E. and Makek,M. : Stafne's mandibular lingual cortical defect, *J.max.-fac.Surg.* 13:172-176, 1985.
  17. Oikarinen,V.J., Wolf,J. and Julku,M. : A stereosialographic study of developmental mandibular bone defects(Stafne's idiopathic bone cavities), *Int.J.Oral Surg.* 4:51-54, 1975.
  18. Oikarinen,V.J. and Julku,M. : An orthopantomographic study of developmental mandibular bone defects(Stafne's idiopathic bone cavities), *Int.J.Oral Surg.* 3:71-76, 1974.
  19. Oikarinen,V.J. and Kilpinen,E. : Developmental mandibular bone defect(Stafne) and the submandibular salivary gland: A case report with a stereosialographic study, *Proc.Finn.Dent.Soc.* 72:53-55, 1976.
  20. Tominaga,K., Kuga,Y., Kubota,K. and Ohba,T. : Stafne's bone cavity in the anterior mandible: report of a case, *Dentomaxillofac.Radiol.* 19:28-30, 1990.
  21. Wolf,J., Mattila,K. and Ankkuriniemi,O. : Development of a Stafne mandibular bone cavity: Report of a case, *Oral Health* 77:9-10, 1987.
  22. Amaral,W.J. and Jacobs,D.S. : Aberrant salivary gland defect in the mandible; Report of a case, *Oral Surg.* 14:748-752, 1961.
  23. Choukas,N.C. : Developmental submandibular gland defect of the mandible: review of the literature and report of two cases, *J.Oral Surg.* 31:209-211, 1973.
  24. D'Eramo,E.M. and Poidmore,S.J. : Developmental submandibular gland defect of the mandible: Review of the literature and report of a case, *Oral Surg.* 39:14-19, 1975.
  25. Ehara,M., Uchinoumi,K., Koseki,Y. and et al. : Radiographic study of so-called developmental bone defect of mandible, *Dent.Radiol.* 17:44-51, 1977.(In Japanese)
  26. Tolman,D.E. and Stafne,E.C. : Developmental bone defects of the mandible, *Oral Surg.* 24:488-490, 1967.
  27. Uemura,S., Fuhishita,M. and Fuchihata,H. : Radiographic interpretation of so-called developmental defect of mandible, *Oral Surg.* 41:120-128, 1976.
  28. Wolf, J. : Bone defects in mandibular ramus resembling developmental bone cavity(Stafne), *Proc.Finn.Dent.Soc.* 81:215-221, 1985.(cited from 12)
  29. Bernstein,H.F., Lam,R.C. and Pomije,F.W. : Static bone cavities of the mandible: review of the literature and report of case, *J.Oral Surg.* 16:46-52, 1958.
  30. Choukas,N.C. and Toto,P.D. : Etiology of static bone bone defects on the mandible, *J.Oral Surg.* 18:16-20, 1960.(cited from 23)
  31. Karmiöl,M. and Walsh,R.F. : Incidence of static bone defect of the mandible, *Oral Surg.* 26:225-228, 1968.
  32. Mack,L.M. and Woodward,H.W. : Static bony defect of the mandible, *J.Oral Surg.* 27:262-265, 1969.
  33. Plezia, R. A. : Unusual static bone cavity (Roentgeno-oddities), *Oral Surg.* 43:979, 1977.
  34. Fordyce,G.L. : The probable nature of so-called latent haemorrhagic cysts of the mandible, *Brit. Dent.J.* 101:40-42, 1956.
  35. Thoma,K.H. : Case report of a so-called latent bone cyst, *Oral Surg.* 8:963-966, 1955.
  36. Bergenholtz,A. and Persson,G. : Idiopathic bone

- cavities: A report of four cases, *Oral Surg.* 16:703-712, 1963.
37. Boerger, W.G., Waite, D.E. and Carroll, G.W. : Idiopathic bone cavities of the mandible; review of the literature and report of case, *J.Oral Surg.* 30: 506-509, 1972.
  38. Jacobs, M.H. : Traumatic bone cyst, *Oral Surg.* 8:940-, 1955.
  39. 안형규, 유동수, 박태원 외 : 구강악안면방사선학 이우문화사 pp 507, 1992.
  40. Harvey, W. and Noble, H.W. : Defects on the lingual surfaces of the mandible near the angle, *Brit.J.Oral Surg.* 6:75-83, 1968.
  41. Kay, L.W. : Some anthropologic investigations of interest to oral surgeons, *Int.J.Oral Surg.* 3:363 or 369-379, 1974.(cited from 42)
  42. Langlais, R.P., Cottone, J. and Kasle, M.J. : Anterior and posterior lingual depressions of the mandible, *J.Oral Surg.* 34:502-509, 1976.
  43. Slavín, M.I. : Ectopically placed parotid gland in the mandible, *Oral Surg.* 3:1372-1376, 1950.
  44. Peterson, L.W. : Cystic cavity in the mandible: report of a case, *J.Oral Surg.* 2:182-187, 1944.
  45. Ito, T., Soga, H., Imai, T. and Matsuse, Y. : Localized bone defect or cavity of the mandible: Clinical and etiological investigation, *J. Jap. Stomatol.Soc.* 23:441-451, 1974(in Japanese) (cited from 27)
  46. Hayes, H. : Aberrant submaxillary gland tissue presenting as a cyst of the jaw, *Oral Surg.* 14:313-316, 1961.
  47. Gorman, J.M. and O'Brien, F.V. : Salivary inclusion in the mandible: a case report, *Brit. Dent.J.* 133:69-70.
  48. Rushton, M.A. : Solitary bone cysts in the mandible, *Brit. Dent.J.* 81:37-49, 1946.(cited from 29)
  49. Seward, G.R. : Salivary gland inclusions in the mandible, *Brit. Dent.J.* 108:321-325, 1960.
  50. Hořejš, J. and Pávek, V. : Sialography of the submaxillary gland in the diagnosis of radiolucent areas in the mandible, *Dentomaxillofac.Radiol.* 1:9-10, 1972.
  51. Sandy, J. and Williams, D.M. : Anterior salivary gland inclusion in the mandible: Pathological entity or anatomical variant? *Brit.J.Oral Surg.* 19:223-229, 1981.
  52. Wescott, W.B. and Correll, R.W. : Asymptomatic radiolucent area near the angle of the mandible, *JADA* 104:670-671, 1982.
  53. Bourjat, P., Cavezian, R. and Pasquet, G. : La lacune de Stafne, inclusion salivaire dans la mandibule. A propos d'une observation, *Radiol.* 66:71-73, 1985.(cited from 12)
  54. Richard, E.L. and Ziskind, J. : Aberrant salivary gland tissue in mandible, *Oral Surg.* 10:1086-1090, 1957.
  55. Araiche, M. and Brode, H. : Aberrant salivary gland tissue in mandible, *Oral Surg.* 12:727-729, 1959.
  56. Friedman, J. : Ectopic sublingual glands, *Oral Surg.* 18:219-222, 1964.
  57. Miller, A.S. and Winnick, M. : Salivary gland inclusion in the anterior mandible: Report of a case with a review of the literature on aberrant salivary gland tissue and neoplasms, *Oral Surg.* 31:790-797, 1971.
  58. Forrest, W.R. : Ectopic salivary gland (Roentgeno-oddities), *Oral Surg.* 37:653-654, 1974.
  59. Stene, T. and Pederson, K.N. : Aberrant salivary gland tissue in the anterior mandible, *Oral Surg.* 44:72-75, 1977.
  60. Connor, M.S. : Anterior lingual mandibular bone concavity; Report of a case, *Oral Surg.* 48:413-414, 1979.
  61. Layne, E.L. and Morgan, A.F. and Morton, Jr., T.H. : Anterior lingual mandibular bone concavity: report of case, *J.Oral Surg.* 39:599-600, 1981.
  62. Salman, L. and Chaudhry, A.P. : Malposed sublingual gland in the anterior mandible: A variant of Stafne's idiopathic bone cavity, *Compend.Contin.Educ.Dent.* 12:40-43, 1991.

-ABSTRACT-

## A RADIOLOGIC STUDY OF DEVELOPMENTAL SALIVARY GLAND DEFECTS

Soon-Chul Choi · Young-Girl Kim

*Department of Oral and Maxillofacial Radiology, College of Dentistry,  
Seoul National University*

Forty-four cases of developmental salivary gland defects in 43 patients were analysed radiologically.

The obtained results were as follows ;

1. It occurred more frequently in males(86 %) than in females(14 %). The age distribution of patients ranged from 20 to 74 years with the average being 52.7 years.
2. All but one were located between the angle of the mandible and the molar tooth. Only one patient showed bilateral occurrence.
3. The shape of the defect was ovoid(15 cases), round(10 cases), or half-ovoid(8 cases)
4. Their size ranged from 5 x 6 mm to 16 x 30 mm with the average around 9 x 14 mm.
5. Twenty-eight cases appeared to be surrounded partially(1/3 - 2/3) by a hyperostotic border. The thickness of the hyperostotic border varied ; thick(14 cases), moderate(11 cases), thin(9 cases), or mixed(6 cases)
6. Thirteen cases were in contact with the superior border of the mandibular inferior cortex, 11 cases partially eroded the cortical plate, and 7 cases showed discontinuity of the mandibular inferior cortex.
7. Twenty-three cases were located below the mandibular canal, 13 cases overlapped the mandibular canal, and 2 cases showed slight deviation of the mandibular canal.