

# $^{201}\text{Tl}/^{99\text{m}}\text{Tc}$ Pertechnetate 감영스캔을 이용한 부갑상선 항진증의 진단

가톨릭대학교 의과대학 방사선과학교실

안보영 · 손형선 · 김의녕 · 김성훈  
정수교 · 김춘열 · 박용휘 · 신경섭

= Abstract =

## $^{201}\text{Tl}/^{99\text{m}}\text{Tc}$ Subtraction Scan in the Diagnosis of Hyperparathyroidism

Bo Young Ahn, M.D., Hyung Sun Sohn, M.D., Euy Neyung Kim, M.D.  
Sung Hoon Kim, M.D., Soo Kyo Chung, M.D., Choon Yul Kim, M.D.  
Yong Whee Bahk, M.D. and Kyung Sub Shinn M.D.

Department of Radiology, Catholic University Medical College, Seoul, Korea

$^{201}\text{Tl}/^{99\text{m}}\text{Tc}$  pertechnetate subtraction scintigraphy of the parathyroid gland was performed in a study of 8 patients with clinical and biochemical evidence of hyperparathyroidism for diagnosis and localization of the lesion prior to surgery.

6 cases of parathyroid adenomas were accurately localized and 2 cases of diffuse hyperplasia associated with chronic renal failure(CRF) and multiple endocrine neoplasia (MEN) type I.

$^{201}\text{Tl}/^{99\text{m}}\text{Tc}$  pertechnetate scan was useful for patients with hyperparathyroidism, especially in definite localization preoperatively.

**Key Words :**  $^{201}\text{Tl}/^{99\text{m}}\text{Tc}$  subtraction scan, Hyperparathyroidism

### 서 론

부갑상선 항진증을 보이는 환자에서는 수술로 그 원인을 제거하는 것이 가장 좋은 방법이므로 수술 전에 정확한 병변의 위치를 확인하는 것이 가장 중요하다<sup>1, 2)</sup>. 지금까지 알려진 진단방법으로는 동맥혈관 촬영, 선택적 정맥혈 채취법, 초음파 검사법, CT 및 MRI 등의 여러 방법이 있으나 1983년 Ferlin등<sup>3)</sup>이  $^{201}\text{Tl}/^{99\text{m}}\text{Tc}$  감영스캔을 이용한 동위원소 검사법을 처음 소개한 이래 가장 간편하고 정확한 검사법으로 알려져 왔다. 저자들은 최근 2년동안 부갑상선 항진증을 나타내는 8명의 환자에서 원인을 진단하고 그 병소

의 위치를 확인하는데 동위원소검사법을 사용하여 좋은 성적을 얻었기에 이를 보고하고자 한다.

### 대상 및 방법

대상은 최근 2년 동안 임상적으로 부갑상선 항진증이 의심되어  $^{201}\text{Tl}/^{99\text{m}}\text{Tc}$  감영 스캔을 시행받은 8명을 대상으로 하였는데 이 중 남자가 5명, 여자가 3명이었으며, 연령 분포는 18-63세로 평균 49.1세였다. 8예 모두가 고칼슘혈증을 보였으며, 2명은 만성 신부전 환자였고, 1명은 MEN I과 연관되어 있을 것으로 추정되었으며, 그외에 만성 빈혈, 관절 동통 등의 비특이적 증상을 보인 경우들로 모두가 임상적으로 부갑상선 항진증이 의심되는 환자들이었다.

방법은 먼저  $^{201}\text{Tl}/2\text{mCi}$ 를 정맥주사 하여 10분 후

\* 이 논문은 1995년도 가톨릭 중앙의료원 학술연구보조비로 이루어 졌음.

에 Low energy all purpose (LEAP) 조준기를 통하여 흉부 전면에서 200,000 counts의 영상을 얻었으며 이때 이소성 병변을 찾기 위해 측면과 사위면을 동시에 얻어 흉골에 가려지는 병변을 발견하도록 하였다. 끈이어 바늘구멍(pin hole) 조준기로 동일 계수의 갑상선 전면상을 얻고, 환자의 위치를 고정시킨 상태에서  $^{99\text{m}}\text{Tc}$  pertechnetate 5mCi를 정맥주사하여 10분 후에 200,000 counts의 갑상선 전면상을 얻은 후 두 영상을 표준화 하고 직접 감산하여 부갑상선 영상을 추출하였다(Fig. 1. a-c).

전 예에서 혈중 Ca, P, Alkaline phosphatase 및 부갑상선 호르몬 양을 측정하여 비교 분석하였다.

## 결 과

1) 6명의 환자가 부갑상선 선종으로 진단되었고 이들 전부가 수술소견과 동일한 위치에서 양성소견을 보였으며 수술 후 병리조직학적으로 확진되었다. 이 중

4예는 좌측에, 2예는 우측에 위치하고 있었으며. 선종들의 크기는 1.2x1x.0.8cm에서 3.0x2.7x0.8cm로 비교적 작은 편이었다(Table 1).

2) 1예의 만성 신부전 환자에 있어서 3개의 국소성 병변이 발견되었는데 수술로 확진하지는 못했지만 다발성 부갑상선 증식증으로 생각되었다(Table 1).

3) MEN I이 의심되는 환자에서는 좌측에 1개의 국소성 병변으로 진단되었으나 수술 후 미만성 과형성증으로 확진되었다(Table 1).

4) 임상적으로는 전 예에서 고칼슘혈증을 보였고 혈중 P의 측정치는 1예를 제외하고는 모두 정상보다 낮았으며, Alkaline phosphatase는 전 예에서 높게 측정되었다(Table 2).

## 고 찰

부갑상선은 갑상선 후면의 각 엽에 두개 씩 파묻혀 있다. 성인의 부갑상선은 갑상선 호르몬을 분비하는

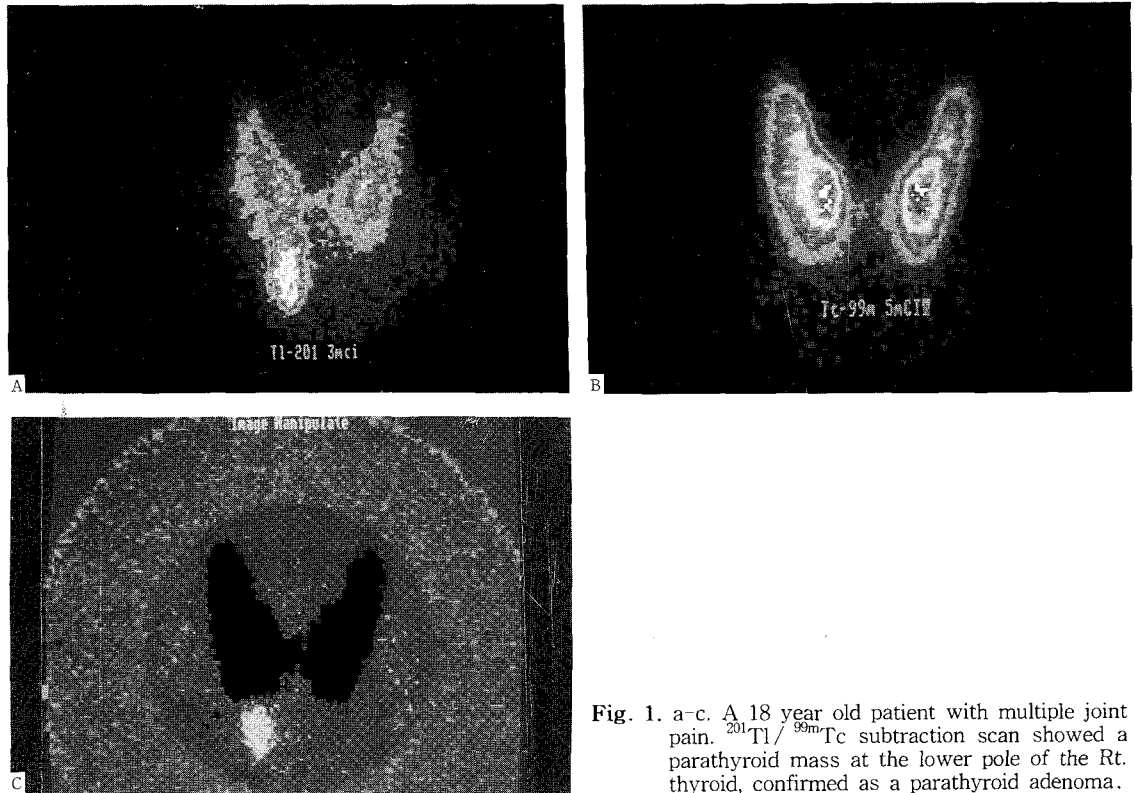


Fig. 1. a-c. A 18 year old patient with multiple joint pain.  $^{201}\text{Tl}/^{99\text{m}}\text{Tc}$  subtraction scan showed a parathyroid mass at the lower pole of the Rt. thyroid, confirmed as a parathyroid adenoma.

**Table 1. Operation Findings vs. Scan Result**

Operative Findings				Scan Findings	
No. of lesions	Location	Size	Pathology	No. of lesions	Location
1	Lt.inf	1.5×1.6×0.8 cm	Adenoma	1	Lt.inf
1	Lt.inf	1.4×1.1×0.5 cm	Adenoma	1	Lt.inf
1	Lt.inf	1.2× 1×0.8 cm	Adenoma	1	Lt.inf
3			Multiple hyperplasia	3	Rt.sup Rt.inf Rt.sup
1	Lt.inf	1.3×0.9×1.2 cm	Adenoma	1	Lt.inf
1	Lt.sup	3.4×2.5× 1 cm	Lt. diffuse hyperplasia	1	Lt.sup
1	Rt.inf	3.0×2.7×0.8 cm	Adenoma	1	Rt.inf
1	Rt.inf	1.5×0.9×0.7 cm	Adenoma	1	Rt.inf

**Table 2. Patient's Population & Clinical Data**

age/sex	calcium (8.2-10.2mg/dl)	phosphorus (2.5-4.5mg/dl)	*C-PTH (0.22-0.66 ng/mg)	**ALP (96-254IU/L)	Clinical finding
18/M	11.6	2.4	2.22	5984	multiple joint pain
37/F	11.4	2.0	5.15	601	CRF
47/M	11.2	2.1	1.06	176	CRF
54/M	11.9	2.23	10.4	185	MEN I
56/F	12.5	1.8	0.41	493	low back pain
59/M	11.8	2.1	9.54	3,770	Anemia
59/F	11.3	3.1	1.69	487	***NIDDM
63/M	13.3	2.2	3.21	256	multiple joint pain

\* Carboxyl terminal parathyroid hormone

\*\* ALP: Alkaline phosphatase

\*\*\* NIDDM: Non Insulin Dependant Diabetes Mellitus

작은 주세포(principle cell)로 주로 구성되어 있고 그 외, 호르몬의 생산 및 저장 능력이 있는 호산성 세포(oxophilic cells)로 구성되어 있다. 부갑상선 호르몬의 주된 기능은 혈중의 칼슘과 인을 조절하는 것이다. 혈중의 칼슘과 인의 농도의 불균형은 신경전달의 장애, 골조직의 파괴, 골성장의 장애와 근육경련 등을 일으킨다.

원발성 부갑상선 항진증은 하나 또는 둘 이상의 선종이나 과형성에 의해 부갑상선 호르몬이 과잉분비되어 오는 질병이다. 병리조직학적으로는 부갑상선 조직이 커져있고 세포의 수가 증가되어 있으나, 임상적으로 뚜렷한 소견은 고칼슘혈증이다. 유전적으로 발병하는 경우가 있는데 즉 Multiple Endocrine Neoplasia (MEN)로서, 상염색체우성으로 발현하는데 type I 인 경우는 췌장의 도세포종양(islet cell tumor)과 뇌하수체의 병변과 함께 온다. MEN type II에서 오는

부갑상선 병변의 빈도와 양상은 다양하다. 또한 신장 질환과 연관되어 오는 경우도 있는데, 신부전증이 있는 환자에서 고칼슘혈증과 함께 부갑상선 항진증을 보이며, 경한 신장질환이 있는 경우에도 혈중 칼슘농도가 정상이거나 약간 낮은 수치를 보이는 2차성 부갑상선 항진증을 보이기도 한다.

다른 질환으로 병원을 찾은 환자에서 기본 검사 과정에서 고칼슘혈증이 발견되는 율은 200명당 1명 꼴이며, 이 중 절반 이상은 원발성 부갑상선 항진증으로 진단된다(1/400명). 드물게는 어린이나 사춘기에서도 발견되며, 전체 수술환자의 분석에 의하면 성별 발생 빈도는 3:1로 여자에서 많고, 연령별로는 51-60세 사이에 많다. 원발성 부갑상선 항진증은 수술로서 90-95% 이상 완치할 수 있다. 그러나 종종 수술후에도 증상이 지속되거나 재발되는 경우가 있는데 이는 아마도 일차 수술시 선종을 간과하여 지나간 경우가

주된 이유일것이나, 재수술은 더 어렵고 성공률도 낮다. 따라서 정확한 병변의 위치를 수술전에 확인하는 것이 꼭 필요하다.

선택적 정맥조영 및 체혈방법은 유일하게 특이도가 높은 진단 방법이나 침습적이므로 규모가 큰 병원에서나 가능하며 고해상 초음파는 그 이용이 점점 증가하고 있는 추세이긴 하나 예민도가 일정하지 않고 부갑상선 종괴와 갑상선 결절을 구별하는것이 어려울 때가 많다<sup>4, 5)</sup>. 더우기 경부 수술후에는 해부학적 위치의 변형으로 더욱 검사가 어렵다<sup>6-8)</sup>. 이 경우 CT가 도움이 될수 있지만 수술시 사용한 외과 클립으로 인한 인공 음영이 문제가 된다<sup>9)</sup>. MRI 의 효과는 아직 잘 알려져 있지 않지만 가격이 비싸고 쉽게 이용할 수 없기 때문에 우선적으로 시행하는 검사방법으로는 부적합하다고 생각된다.

감영을 통한 이중동위원소 검사법은 Ferlin 등이 1983년에 처음으로 시도한 이래 부갑상선 위치를 확인하는데 가장 적합한 방법으로 보고되고 있다. 그러나 이 검사도 위에서 열거한 여러 검사방법에서와 같이 문제점이 있다. 여러 연구에 의하여 보고된 예민도가 26%-94%로 다양한 결과를 보이고 있는데<sup>10, 11)</sup> 그 이유는 아직 규명되고 있지 않으나, 검사법이 정립되기 전 초기단계부터  $^{201}\text{Tl}$ 과  $^{99\text{m}}\text{Tc}$  중 어떤 제제를 먼저 주사하여야 하는가에 대한 논란이 있어왔다<sup>12)</sup>. 저자들의 경우  $^{201}\text{Tl}$ 을 먼저 투여하여  $^{99\text{m}}\text{Tc}$ 의 한 downscattering을 줄였다. 또한 병변의 크기가 진단율을 좌우하는 중요한 요인으로 300mg 이하의 작은 종양의 경우 위음성으로 나올수 있다. 2차성 부갑상선 항진증에서의 예민도가 원발성병변보다 낮는데 그 이유도 병변의 크기가 작기 때문이라고 생각된다.

때로는 크기가 큰 경우에도 위음성으로 나오는 경우가 있는데 7g 정도의 큰 종양이었으나 낭종성 피사를 일으켜  $^{201}\text{Tl}$ 의 섭취가 되지 않아 스캔상에서 음성으로 보였던 예를 양 등이 보고하였다<sup>13)</sup>. 병변의 위치도 진단율에 영향을 주는데 예를 들면 상엽에 생긴 선종의 경우 아래로 처져서 갑상선엽의 중간에 병변이 위치하게 되어 갑상선종괴와 혼동되는 경우가 있다. 그 외에 신부전 환자에서는 갑상선에서 섭취되는 양이 적기 때문에 감영영상이 어려울 때가 있다.

한편 위양성인 경우도 자주 볼수 있는데 그 원인은 주로 갑상선질환이 병발하고 있을때로 갑상선암, 선종

성 갑상선종대, 만성 갑상선염, 국소성 하시모토 갑상선염 등이 그 흔한 원인이고, 전이암, 악성 림프종 등에서도 나타날 수 있는데 이들의 경우 갑상선내  $^{201}\text{Tl}$ 의 섭취가 증가될수 있고  $^{99\text{m}}\text{Tc}$  스캔상에서 대개의 경우에 냉소를 보이기 때문에  $^{201}\text{Tl}/^{99\text{m}}\text{Tc}$  감영 스캔상에서 양성 소견을 보일 수 있다<sup>14)</sup>.

또한 이소성 병변의 가능성을 배제하기 위해 흉부 전면상을 얻었으며 이때  $^{201}\text{Tl}$ 은 에너지가 낮아 흉골에 가려지는 병변을 간파할 가능성이 있으므로 측면과 사위면을 얻고 환자를 안정시켜 그 움직임을 최대한으로 억제하여 병변의 정확한 위치를 판정하는데 큰 도움을 얻었다.

최근에는  $^{201}\text{Tl}$  대신  $^{99\text{m}}\text{Tc}$ -sestamibi를 이용한 부갑상선 스캔에 대한 연구가 활발한데  $^{99\text{m}}\text{Tc}$ 이  $^{201}\text{Tl}$ 보다 감마 카메라상의 영상화가 더 우수하기 때문에 Tc 99m-sestamibi 스캔이  $^{201}\text{Tl}/^{99\text{m}}\text{Tc}$  스캔보다 부갑상선 선종을 찾는 예민도가 높았다는 보고도 있기는 하지만<sup>15)</sup>, 병변의 위치 확인에 있어서 이 새로운 핵제제가  $^{201}\text{Tl}$ 보다 우수한가에 대한 논쟁은 앞으로도 계속될 것 같다.

## 요 약

임상적으로 부갑상선 항진증이 의심되는 8명의 환자들을 대상으로 하여 수술 전에 정확한 병변의 위치를 확인하고자  $^{201}\text{Tl}/^{99\text{m}}\text{Tc}$  감영 스캔을 시행하였다.

6예에서 부갑상선 선종이 진단되었고 이들 전부가 수술 소견과 동일한 위치에서 양성소견을 보였으며, 수술 후 병리조직학적으로 확인되었다. 나머지 2예는 만성 신부전, MEN type I 과 동반된 미만성 부갑상선 과형성증이었다.

결론적으로  $^{201}\text{Tl}/^{99\text{m}}\text{Tc}$  감영 스캔은 부갑상선 항진증의 진단에 유리하며, 특히 수술 전, 부갑상선 선종의 위치 확인에 유용하다.

## REFERENCES

- 1) Edis AJ, Sheedy PF, Bearth OH, Heerden JA: Results of reoperation for hyperparathyroidism with evaluation of preoperative localization studies. *Surgery* 1978;84:384-393
- 2) McCall A, Henkein R, Calendra D, Lawrence

- AM, Jarosz H, Palyan E: *Routine use of the thallium-technetium scan prior to parathyroidectomy. Am Surg* 1987;54:380-384
- 3) Ferlin G, Borsato N, Carmerani M, Conte N, Zoti D: *New perspectives in localizing enlarged parathyroids by technetium-thallium subtraction scan. J Nucl Med* 1983;24:438-441
- 4) Edmonson GR, Charboneau JW, James EM, Reading CC, Grant CS: *Parathyroid carcinoma: high frequency sonographic features. Radiology* 1986;161:65-67
- 5) Gooding GAW, Okerlund MD, Stark DD, Clark OH: *Parathyroid imaging: Comparison of double-tracer(Tl 201, Tc 99m) scintigraphy and high resolution US. Radiology* 1986;161:57-64
- 6) Clark OH, Okerlund MD, Moss AA: *Localization studies in patients with persistent or recurrent hyperparathyroidism. Surgery* 1985;98:1083-1093
- 7) Clark OH, Stark DD, Gooding GAW: *Localization procedures in patients requiring reoperation for hyperparathyroidism. World J Surg* 1984;8:509-519
- 8) Reading CC, Carboneau JW, James EM: *Postoperative parathyroid high-frequency sonography: Evaluation of persistent or recurrent hyperparathyroidism. AJR* 1985;144:399-402
- 9) Miller DL, Doppman JL, Shawker TH, Krudy AG, Norton JA, Vucich JJ, Morrish KA, Marx SJ, Spiegel AM, Aurbach GD: *Localization of parathyroid adenomas in patients who have undergone surgery. Radiology* 1987;162:133-137
- 10) Coakely AJ: *Parathyroid localization-how and when ? Eur Nucl Med* 1991;18:151-152
- 11) Wingelberg GG, Hydovitz JD, O'hara KR, Anderson KM, Turbiner E, Danowski TS, Lippe RD, Melada GA, Harrison AM: *Parathyroid adenomas evaluated by  $^{201}\text{Tl}/^{99\text{m}}\text{Tc}$  pertechnetate subtraction scintigraphy and high-resolution ultrasonography. Radiology* 1985;155:231-235
- 12) Percival RC, Blake GM, Urwin GH, Talbot CH, Williams JL, Kanis JA: *Assessment of thallium-pertechnetate subtraction scintigraphy in hyperparathyroidism. Br J Radiol* 1985;58:131-135
- 13) 양형인, 김덕운, 김광원, 최영길:  $^{201}\text{Tl}/^{99\text{m}}\text{Tc}$  감영스캔으로 부갑상선 종괴를 얼마나 찾을 수 있는가? 대한핵의학회지 1994;28:31-36
- 14) Tonami N, Bunko H, Michigish T, Kuwajima H, HisadaK: *Clinical application of  $^{201}\text{Tl}$  scintigraphy in patients with cold thyroid nodules. Clin Nucl Med* 1978;3:217-221
- 15) O'Dherty MJ, Kettle AG, Wells P, Collins REC, Coakerly AT: *Parathyroid imaging with  $^{99\text{m}}\text{Tc}$  sestamibi; preoperative localization and tissue uptake studies. J Nucl Med* 1992;33:313-318