

## 후두 및 상기도협착증의 외과적 치료 : 자가이식편을 이용한 재건술

서울대학교 의과대학 이비인후과학교실

김 광 현

### Autologous Graft for the Laryngotracheal Reconstruction

Kwang Hyun Kim, M.D.

Department of Otolaryngology Head and Neck Surgery  
Seoul National University College of Medicine, Seoul, Korea

#### 서 론

후두 및 상기도협착은 최근에 와서 그 발생 빈도가 점점 증가하고 있는데, 그 이유는 첫째 과거에 비하여 기관내 삽관이 장시간에 걸쳐 행하여지는 경우가 많아졌고 둘째는 증가하는 교통사고나 산업 재해에 의한 경부 외상이다<sup>1,4)</sup>. 또한, 기관절개술 후에 발생하는 기도협착은 최근에 와서 술후의 처치와 캐놀라재료의 발달로 감소하는 추세에 있지만 아직도 중요한 원인의 하나로 지적되고 있다.

이와 같은 후두 및 상기도협착증은 이비인후과 영역에서 가장 치료가 어려운 질환의 하나로서, 여러 가지 치료법이 소개되었으나 최선의 방법은 아직 없는 상태이며, 결국 환자의 상태 및 의사의 경험에 따라서 치료법이 결정되어진다. 치료법 중 보존적 요법으로는 단순확장술, 스테로이드 국소주입 및 기관내 stent 삽입 등이 있는데, 단순확장술은 손상 후 첫 몇 주 내에서만 효과를 볼 수 있고 완전히 형성된 협착에는 오히려 나쁜 결과를 초래할 수 있다. 스테로이드의 유용성은 아직은 확실하지 않은 상태이다. 수술적 요법으로는 협착된 부분을 절제한 후의 단단문합술과 수술적 재건술을 들 수 있는데 절제후 단단문합술은 기술적으로 매우 어려

우며 반회신경의 손상, 재협착 등의 위험성이 있어서 좀 더 안전한 방법인 수술적 재건술이 많이 쓰이고 있다.

후두 및 상기도의 수술적 재건은 주로 반흔성 병변이 심하여 후두 및 상기도가 좁아진 경우에 행하여지게 되는데, 외상이나 수술로 인한 심한 성문부의 협착, 성문하부의 협착, 두 번째 기도 연골 또는 그 보다 높은 위치에서의 기도의 협착, 기도의 부분적 절제 및 단단문합술 후에 발생하는 재발성의 기도 협착이 6cm 이상의 병변을 가지는 경우, 그리고 기관절개술 후에 발생하는 기도 전벽의 병변 등이 그 예이다<sup>13)</sup>. 또한 후두 및 상기도의 수술적 재건은 종양의 절제에 의한 기도의 결손이나 심한 기도연화증을 치료하는 데에도 사용된다. 그런데, 이러한 수술적 재건을 하는 과정에는 병변의 제거 후에 생긴 결손을 보완하거나 넓어진 후두 및 기도를 다시 좁아지지 않도록 유지하기 위하여 이식편을 사용하는 경우가 대부분이며, 이식편은 면역학적 관점이나 획득의 용이성 등을 고려하여 주로 자가이식편이 사용되고 있다.<sup>2,5,12)</sup>

이에 저자는 자가이식편을 이용한 후두 및 상기도의 수술적 재건의 방법과 원칙을 고찰하면서 저자의 경험과 치료 성적을 소개하고자 한다.

## 자가이식편을 이용한 후두 및 상기도의 수술적 재건

### 1. 수술시의 유의점

우선 후두나 기도의 외부에서 지지작용을 하여주는 구조물들을 자르거나 손상시키지 않도록 주의하여야 하며, 반회신경이나 상후두신경의 보존에 유의하여야 한다. 사용하는 자가이식편은 넓어진 기도의 면적을 유지하면서 지지작용을 하기에 충분하여야 하며 이식할 부위의 조직과 유사한 성질을 가져야 한다. 이러한 이유에서 골편이나 연골편이 주로 사용된다. 또한 자가이식편은 기도 내에 점막의 재형성에 도움을 주어야 하며 환자의 음성기능이나 호흡기능의 재할에 방해요소가 되어서는 안된다. 자가이식편의 획득은 용이하여야 하며 되도록 한 수술시야에서 이루어지는 것이 좋고, 수술후 환자에게 불편을 주어서는 안된다.

기도 면적의 확장 및 유지를 위해서는 후두나 상기도의 좁아진 부위에 수직으로 절개를 가한 후 자가이식편을 앞쪽이나 옆쪽에서 썬기를 넣어주는(wedging) 술식을 대개 사용하게 된다<sup>3)</sup>.

### 2. 자가이식편의 종류

자가이식편을 이용한 후두 및 상기도의 재건은 주로 비교적 넓은 부위의 결손을 보완하기 위하여 사용되는데, 기능적인 점막재생을 고려하지 않고 외부적인 지지만을 보충하여 주게 되면 술 후 환자의 음성이나 호흡의 재할에 어려움이 따르게 되며, 호흡점막의 이식은 되었으나 외부적인 지지가 충분하지 못하게 되면 기도가 호흡호흡해져 더 이상의 기도 유지가 어렵게 된다. 대부분의 자가이식편은 이 두 가지 요소를 함께 가지고 있기 때문에 따로 분리하여 생각하는 데에는 약간의 모순이 있지만 설명의 편의상 분리하여 살펴보면 다음과 같다.

#### 1) 점막의 이식 및 재생

##### 가) 근막, 흉막, 심막

1940년에 Taffel은 개의 기도에 생긴 1 cm x 1cm 정도 크기의 결손부에 근막을 이식한 후 약 3주 후에 호흡상피의 재생이 일어나는 것을 관찰하였으며, 10년후 Belsey는 흉막 내에 생긴 비교적

큰 크기의 기도 결손을 fascia lata를 이용하여 재건하는 데에 성공하였다. 이때 외부적인 지지는 stainless steel로 만든 coil을 이용하였다. 또한 흉막이나 심막도 자가이식편으로서 사용될 수 있는데 흉곽내 수술을 할 때만 쓸 수 있으며 기도 측벽의 작은 결손부에만 사용할 수 있다는 제한점이 있다.

근막, 흉막, 심막 등을 이용한 자가이식의 단점은 이식편의 수축과 반흔형성으로서 결국 기도의 재협착을 초래하는 경우가 많으며, 따라서 후두 및 상기도의 수술적 재건술에는 이들 자가이식편들을 잘 사용하고 있지는 않다.

##### 나) 골막

Narodik 등은 1964년에 늑골의 골막을 이용하여 기도의 수술적 재건에 성공하였다. 또한 Fonkalsrud 등은 늑골 골막 자가이식에 대한 실험적 연구를 통하여 free costal periosteal graft는 근막이나 흉막의 경우에서처럼 이식편의 수축과 섬유화가 잘 일어나는 반면, pedicled periosteal graft를 하게 되면 이식된 골막위로의 호흡상피의 재생은 비교적 잘 일어나는 대신에 골막의 석회화가 일어난다는 단점이 있다고 하였다.

##### 다) 연골막

연골막을 자가이식편으로 사용하게 되면 연골막 위로 정상 호흡상피가 결국에는 완전히 자라 들어가게 되며, 또한 연골막은 연골의 재생도 촉진시킨다는 사실이 알려지게 되면서 연골막을 이용한 후두 및 상기도의 수술적 재건이 각광을 받게 되었으며 현재도 가장 많이 쓰이고 있다.

##### 라) 방광막

방광막을 이용한 후두 및 상기도의 수술적 재건이 몇 차례 보고되었는데, 방광막을 사용한 경우 그 기전은 잘 알려져 있지 않지만 광범위한 골화가 이식편에 일어나게 되며 슬후의 환자의 비뇨기과적 재할이 문제가 되어 현재는 쓰이고 있지 않다.

##### 마) 구강점막

Farmer(1971)와 Farkas(1972)는 개에서 이개 연골과 구강점막의 혼합이식편을 만들어 성공적으로 기관의 결손에 이식하였으며 기능적 호흡상피의 재생이 잘 일어남을 관찰하였다. Meyer 등은 사람에게서 구강점막을 기도 결손에 이식하는 데에 성공하였는데, 구강점막을 사용하기 위해서는 수술 시

야가 옮겨져야 하고 혼합이식편을 만들어야 한다는 불편함이 있다<sup>10,11,13)</sup>.

#### 바) 진피

Gebauer는 1951년에 진피이식에 대한 연구와 임상 경험을 통하여 진피의 이식이 기도의 수술적 재건에 성공적으로 쓰일 수 있다고 주장하였다. 이 방법의 문제점은 모낭이 위치하는 곳보다 더 깊은 곳에서 진피를 채취하여 이식하면 성공적으로 점막의 재생이 이루어지지만 이식편에 모낭이 포함되게 되면 호흡상피의 재생이 이루어지지 않는다는 데에 있다.

#### 사) 피부

자가피부이식을 통한 후두 및 상기도의 수술적 재건은 1960년대부터 시도되었는데, 주로 stent 주위에 split thickness skin graft를 이식하는 방법을 사용하였다. 피부이식은 결손부의 크기가 비교적 큰 경우에도 효과적으로 쓰일 수 있지만, 점막의 재생이 잘 이루어지지 않고 기도 내의 분비물들이 잘 배출되지 않으며 가피의 형성이 흔하고 상피의 탈락이 심하여 이차 감염의 확률이 높은 등의 문제점들이 많아 술 후 환자의 재활에 큰 어려움을 초래하였다. 또한 자가피부이식은 외부적 지지의 기능을 잘 수행하지 못하기에 임상적으로는 응용되고 있지 못하다.

### 2) 외부적 지지 (Fig. 1)

#### 가) 연골이식편

연골이식의 역사적 고찰을 하여보면 이개연골은 Caputo와 Consiglio가 1961년에 기도 결손에 환자 자신의 이개연골을 사용한 이래 1971년에는 Farmer, 1972년에는 Farkes 등이 개에서 이개연골과 구강점막의 혼합이식편을 만들어 성공적으로 기도의 결손에 이식하였고 Morgenstein은 1972년에 기관협착 환자 1명에게 내측은 연골점막, 외측은 피부로 덮힌 이개연골의 혼합이식을 사용하였으며, Zehm 등은 1977년에 16명의 기도협착 환자에서 이개연골 이식을 이용하여 성공적으로 상기도의 확장술을 시행하였다<sup>5,10,11,14,19)</sup>.

이개연골의 장점은 양쪽으로 연골막이 덮여 있어 술후의 이식편의 생존률이 좋고 점막의 재생이 뛰어나며, convexity를 살려서 기도의 내강을 보다 넓게 확장할 수 있다는 점이다. 또한 조작성 용이

하며 염증에 대한 내성이 강하다. 그렇지만 두께가 얇아 아주 든든하게는 버티어 주지 못하며 수술후 이개의 모양 변화가 간혹 문제가 되고 획득할 수 있는 연골의 크기에 제한이 있으며 연골막위로 호흡상피가 재생되는 데에 시간이 비교적 많이 걸린다는 단점이 있다.

비중격연골은 Drettner와 Lindholm이 1970년에 5마리의 개에서 자가 비중격연골로 기도 결손의 재건을 시도하여 4마리에서 비교적 양호한 결과를 얻은 이래로 1973년에 Furtoss와 Toohill은 개에서 비중격연골이식을 시험하여 수술후 1년후에도 연골이 잘 유지되어 있는 것을 발견하였고 Toohill 등은 다시 1976년에 18마리의 개에서 자가비중격 연골이식을 시행하여 우수한 성적을 거두었다. 또한 Toohill은 1981년에 진행된 후두 및 상기도 협착 환자 6명에 자가비중격연골이식을 사용하여 만족할 만한 성과를 거두었다<sup>9,12,18)</sup>.

자가비중격연골이식을 이용한 후두 및 상기도의 수술적 재건은 좁아진 기도의 확장을 여러번에 걸쳐서 하지 않고 한 번에 할 수 있다는 장점이 있으며, 부작용이 적고 stent가 불필요할 뿐만 아니라 확장된 기도를 다시 좁아지지 않도록 지지하는 데에 어느 정도 충분한 힘을 가지고 있으면서 점막의 재생 정도도 비교적 우수하다. 단점은 수술후에 비중격의 천공이나 외비 기형 등의 문제점을 야기시킬 수 있으며 획득할 수 있는 이식편의 크기가 제한되기 때문에 큰 기관의 결손을 재건하는 데에는 부적합하고 처음 시술 때에 떼어낸 비중격연골의 크기가 크게 되면 재수술을 하려 할 때에는 비중격연골을 또 쓰지 못하게 된다. 또한 신생아나 소아에서 후두 및 상기도의 수술적 재건이 필요한 경우에는 이러한 자가비중격연골이식이 바람직하지 못하다.

늑연골에 대해 살펴보면, 1972년에 Meyer가 늑연골을 기관확장술에 사용하였는데 좁아진 기도부위의 전벽을 가른 후 표면 점막을 보존한 채로 점막하로 두꺼워진 조직을 제거하고 후벽의 점막을 갈라 점막을 외측으로 민 다음 구강점막을 이식하였으며 전방의 결손을 자가늑연골로 재건하였다<sup>13)</sup>. 1978년에 Cotton은 수술을 요한 18명의 소아 성문하 협착 환자 중 11명에게서 늑연골을 이용하여 성공적으로 캐놀라를 발거하였는데, 좁아진 윤상연

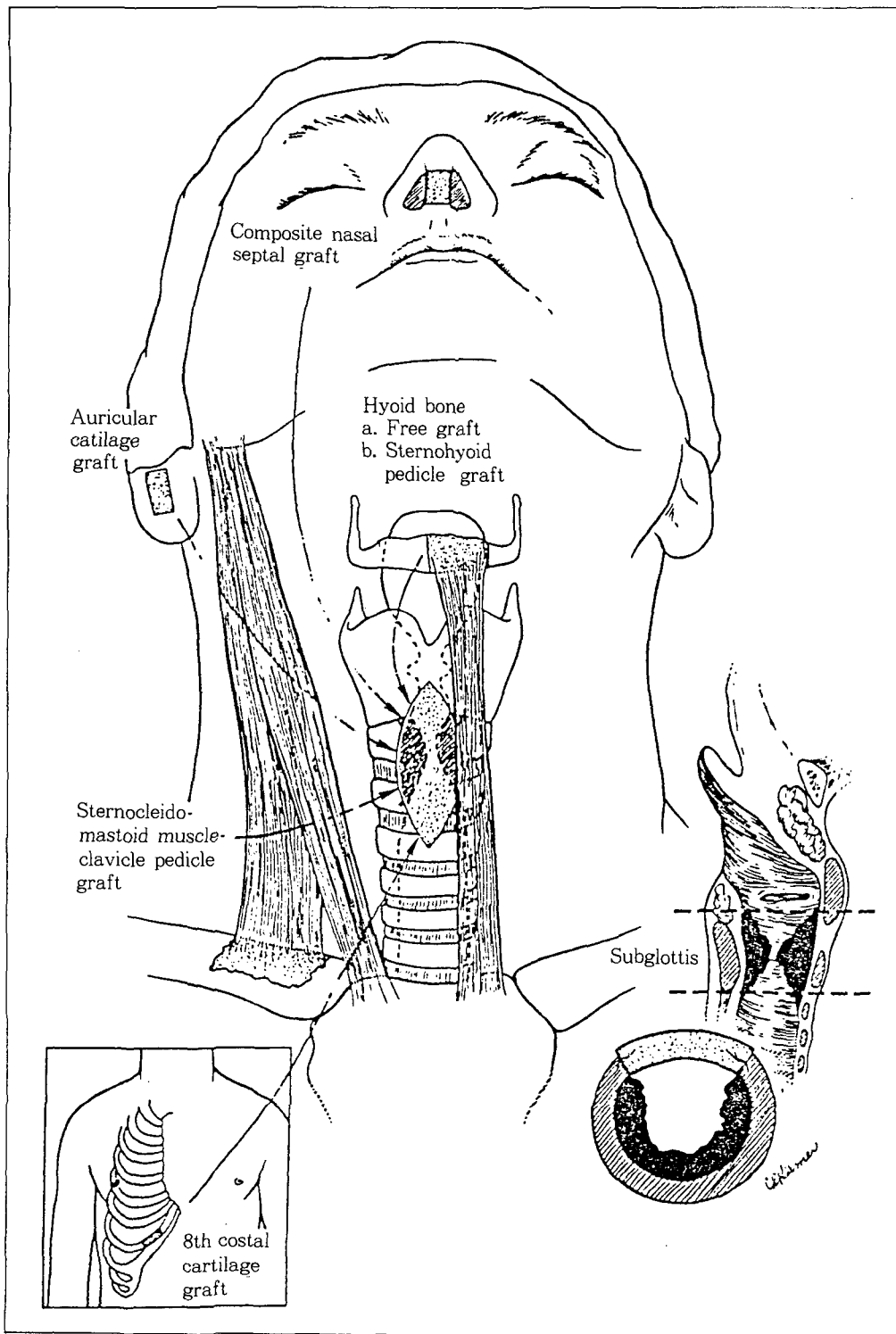


Fig. 1. Anterior wedge reconstruction for laryngotracheal stenosis.

골과 상기도의 정중앙에 수직으로 절개를 가한 후 8번째 늑연골에서 얻은 연골과 연골막의 composite graft를 타원형으로 다듬은 다음 bevel을 만들어서 전방에 썬기 모양으로 끼워 넣음으로서 기관 내강의 확장을 도모하였다<sup>7,8)</sup>. 이때 연골막은 확장된 기관의 내강쪽에 위치하게 하였으며, 이러한 술식은 신생아나 소아에서도 효과적으로 사용될 수 있다고 주장하였다<sup>6)</sup>. 이후 늑연골은 후두 및 상기도의 수술적 재건에 이용되는 이식편 중 가장 우수한 재료의 하나가 되었으며 현재도 널리 쓰이고 있다.

늑연골을 이용한 후두 및 상기도의 수술적 재건의 장점을 들면 윤상연골이나 상기도 연골의 측벽을 보존하면서 전후방을 넓게 벌려 연골이식을 시행하므로 우선 연골로 둘러싸인 성문하강을 재건할 수 있어 재협착을 방지할 수 있다는 점이며 표면 점막을 보존한 채 점막하로 두꺼워진 조직을 제거함으로써 stent에 의한 과도한 압박을 막고 점막의 재생이 우수한 점을 들 수 있다. 그리고 늑연골은 인체에서 가장 큰 연골로서 충분한 크기의 이식편을 취할 수 있으며 1차 수술로 충분한 내강이 확보되지 않은 경우에도 2차 수술로 다시 한 번 시도할 수가 있어 성문하 및 상기도의 협착의 치료로는 가

장 확실한 방법으로 받아들여지고 있다. 단점을 든다면 이식한 연골이 충분히 안정될 수 있는 기간인 6 내지 8주 동안 stent를 필수적으로 사용하여야 한다는 점이며 정기적으로 후두 및 기도를 관찰하여 육아조직이 생기면 이를 제거하여 주어야 하고, stent를 제거한 후에도 tracheostomy는 계속 유지하였다가 점막이 완전히 재생되고 더 이상의 협착이 재발하지 않을 것으로 생각될 때 비로소 캐놀라

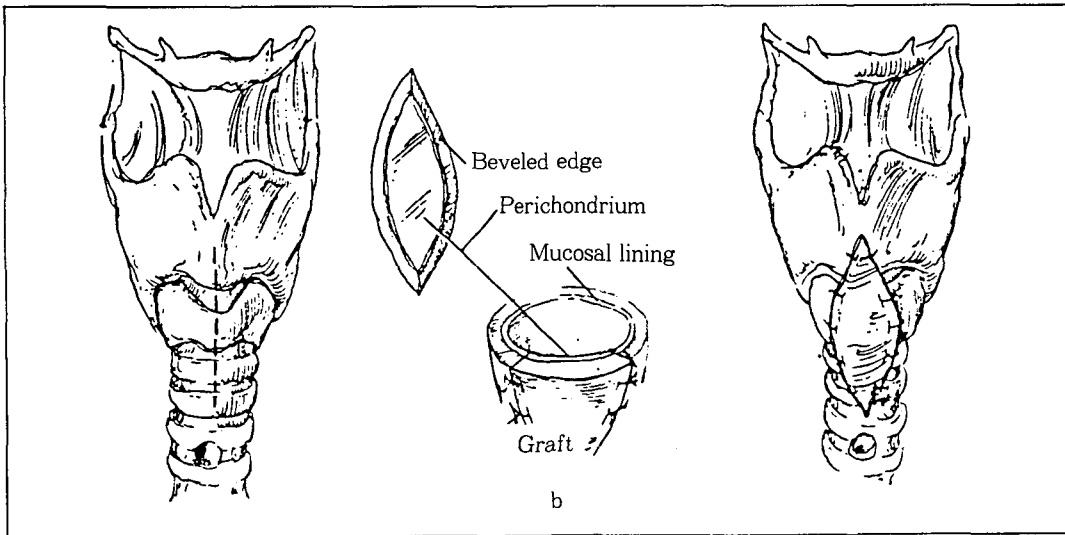
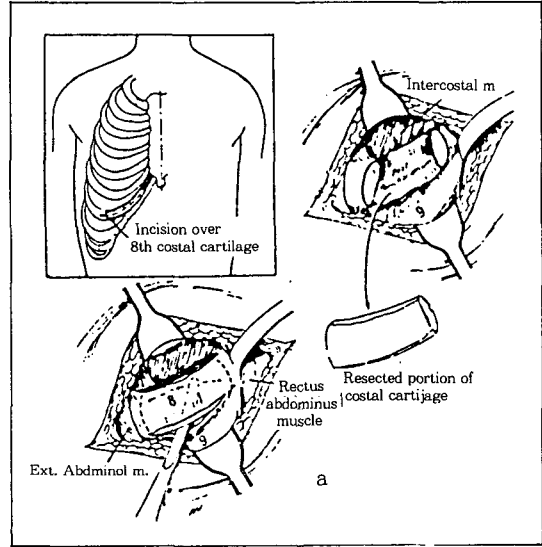


Fig. 2. 肋軟骨 이식방법

a. 8번 肋軟骨에서 移植片을 채취한다.

b. bevel을 만들어서 협착부위에 이식한다.

의 발거를 시도하게 된다. 또한 늑연골의 채취가 비교적 기술적으로 까다롭고 비중격이나 이개에서와는 달리 두께가 두껍기 때문에 취급이 용이하지 않다(Fig. 2).

#### 나) 골이식편

Iliac crest나 rib 으로부터 얻어진 free bone graft가 후두 및 상기도의 수술적 재건에 쓰이기도 하나 이 경우 골이식편의 흡수가 문제가 되어 좋은 반응을 얻고 있지는 못하다<sup>15)</sup>.

Composite bone graft로서는 설골이식술이 있는데, 이 방법은 1938년에 Looper에 의해 처음 보고되었고 그 후 Delahunty(1970), Alonsd(1976), Ward(1977), Wong(1978) 등에 의하여 많은 성공 례가 보고된 바 있다. 이 방법의 특징은 설골의 채부를 이에 부착된 근육과 함께 협착부위로 이전시킴으로써 이식편의 생존률을 높이는데 있다. Thawley와 Ogura는 이 방법의 장점으로서 면역학적 거부반응이 없고 동일 수술시야에서 채취할 수 있으며 골이식이므로 기도의 안전성을 유지하는 데에 있어서 유리하고, 2차수술이 불필요하며 혈액순환이 유지되므로 흡수가 일어나지 않는다는 점을 거론하였었다<sup>17,18)</sup>. 그러나 문제점으로는 육아 조직이 광범위하게 형성되어 점막의 재생이 지연되며 이식편이 매우 두껍고 단단하여 조작이 어렵다는 점이다. 또한 수술 중에 상후두신경이 손상될 위험성이 크다<sup>16)</sup>.

### 치 료 성 적

1988년 7월부터 1995년 1월까지 서울대학교병원 이비인후과에서 후두 및 상기도협착으로 치료받은 환자는 모두 109명이었다. 이들 환자들에게는 협착의 치료를 위하여 2회에서부터 17회까지, 평균 약 7회의 수술이 필요하였는데 이 중 22명이 자가연골이식편으로 치료를 받았다. 자가연골이식편으로 수술적 재건을 행한 22명 중 남자가 14명, 여자가 8명으로 1.8 : 1 로 남자가 많았으며 연령별로는 6개월에서부터 71세까지 다양한 분포를 보였고 평균연령은 20.5세이었다.

이들을 협착부위별로 보면 성문하부가 14예로 가장 많아서 63.7%였고, 성문하부와 상기도의 협

착이 같이 있었던 경우가 6례(27.3%), 기도협착이 1례(4.5%), 그리고 성문부의 협착이 1례(4.5%)였다(Table 1).

원인으로는 기관절개술후 합병증으로 초래된 것이 11례(50.0%)로 가장 많았고 장기간의 삽관에 의한 것이 9례(41.0%). 경부외상에 의한 것이 1례(4.5%), 그리고 원인을 알 수 없는 경우가 1례(4.5%)이었다(Table 2).

자가이식연골편의 종류를 살펴보면, 늑연골을 이용하였던 경우가 18례(81.9%)로 가장 많았고 이개연골을 이용하였던 경우가 3례(13.6%)였으며 갑상연골을 이용하여 수술적 재건을 시행하였던 경우가 1(4.5%)례 있었다. 늑연골을 사용하여 수술

Table 1. Number of cases according to site of stenosis

Site of stenosis	No. of cases
Subglottic	14
Subglottic + Tracheal	6
Tracheal	1
Glottic	1
Total	22

Table 2. Number of cases according to cause of stenosis

Causes of stenosis	No. of cases
Tracheostomy	11
Long term intubation	9
Trauma	1
Miscellaneous	1
Total	22

Table 3. Treatment result and causes of failure

No. of successful cases	17
No. of failure cases	5
Restenosis	3
Glottic web	1
Granulation tissues	1
Total	22

적 재건을 시행하였던 18례 중 1례에서는 호흡곤란의 증상이 계속되어 늑연골을 이용한 수술적 재건을 다시 시행하였으며, 이개연골을 이용한 3례 중 2례에서도 증상이 재발되어 반대쪽 이개연골을 이용하여 다시 수술적 재건을 시행하였다. 수술의 성공 여부의 판정은 치료후 2년간의 경과 관찰로써 캐놀라를 제거한 후에도 호흡곤란이 없으면 이를 성공한 것으로 간주하였고 기관절개술을 시행하지 않았던 경우에는 치료후 일상생활에서 호흡곤란이 없으면 성공한 것으로 판단하였다.

전체적인 치료 성적을 살펴보면 22례 중 17례에서 성공하였고 5례에서 실패한 것으로 나타났다. 실패한 5례를 분석하여 보면, 3례는 수술후 협착이 생긴 예들인데 이중 2례는 소아로 성장한 후에 재건수술을 다시 받고자 관찰 중인 환자이며 1례는 수술적 재건을 다시 시행할 예정으로 있고, 1례는 성문부에 생긴 web 때문에, 그리고 1례는 육아조직 때문에 캐놀라를 발거하거나 stoma를 막을 수 없는 환자들이다(Table 3).

협착부위별로 치료의 성공여부를 살펴보면 성문하부 협착의 경우 14례 중 10례에서, 성문하부와 상기도에 동시에 협착이 있었던 6례 중에서는 5례에서 수술적 재건에 성공하였으며, 성문부나 기도에 협착이 있었던 2례는 모두 재건에 성공하였다(Table 4).

재건 수술에 사용한 연골이식편의 종류에 따른 치료의 성공여부를 살펴보면, 늑연골을 사용하여 재건 수술을 실시한 18례 중 13례에서 치료가 성공하였고 그 13례 중 1례는 늑연골을 사용한 재건 수술을 2차례 받은 경우였으며, 이개연골을 사용한 재건 수술은 3례에서 시행되었었는데 모두 성공하였고 그 중 2례는 반대쪽 이개연골로 재건 수술을 다시 받았었다. 갑상연골을 이용한 재건수술은 1례에서 행하여졌고 수술에 성공한 예였다(Table 5).

## 결 론

후두 및 상기도의 협착을 가진 환자들을 재활하는 과정에서 비수술적인 방법들이 실패하게 되면 여러 종류의 자가이식편을 이용한 수술적 재건술이

Table 4. Result of treatment according to stenotic site

Site of stenosis	Successful	Unsuccessful
Subglottic	10	4
Subglottic+Tracheal	5	1
Tracheal	1	0
Glottic	1	0
Total	17	5

Table 5. Result of treatment according to graft material

Graft material	Successful	Unsuccessful
Rib cartilage	13	5
Conchal cartilage	3	0
Thyroid cartilage	1	0
Total	17	5

시행될 수 있으며, 근래에 쓰이고 있는 자가이식편을 이용한 수술 방법들은 여러차례의 동물실험과 임상실험을 거쳐 그 유용성이 입증된 것들이다. 소아나 신생아에 있어서의 후두 및 상기도의 수술적 재건은 늑연골을 연골막과 함께 이식함으로써 성공적으로 시행될 수 있다. 성인에 있어서의 중등도 크기의 기관의 결손은 자가비중격연골이식편이나 설골이식편을 사용함으로써 재건될 수 있다. 대개 좁아진 기도 전벽에 수직으로 절개를 가하고 그 절개틈 사이로 이들 이식편을 썬기를 박듯이 끼워 넣음으로써 기관 내강의 확장을 도모한다. 광범위한 기도 연화증의 경우에는 커다란 자가늑골이식편을 사용함으로써 치료될 수 있다.

서울대병원의 후두 및 상기도협착증 환자를 분석하여 보면 아직도 기관절개 후 합병증으로 협착이 오는 경우가 가장 많고 개심술 등이 증가함에 따라 장기간의 기관내 삽입이 큰 문제로 등장하고 있다. 따라서 기관내 삽관을 시행할 때에는 무리하게 큰 tube를 사용하지 말고 cuff의 압력은 자주 풀어주어 압박괴사가 오지 않도록 세심한 주의를 기울여야 한다. 기관절개술을 시행할 때에는 성문하부에 너무 가깝지 않도록 하여야 하며, 술후 처치를 철

저히 하여 염증 및 육아조직의 증식을 방지하여야 한다.

치료방법의 선택에 있어서는 사전에 협착의 정도와 범위를 정확히 파악하는 것이 중요하며, 어느 한가지 치료법이 다른 방법에 비하여 절대적으로 우수하다고 할 수는 없으므로 여러가지 수기를 충분히 익히고 그 장단점을 파악하여서 임상에 응용하여야 한다. 자가연골을 이용한 후두 및 상기도의 재건 수술은 좁아진 기관을 넓히는 데에 매우 효과적인 치료 방법으로 받아들여지고 있으며, 그 중 늑연골을 이용한 기관 결손의 재건은 접막의 재생이 우수하면서 넓어진 기관의 내강을 안전하게 지지할 수 있는 능력이 뛰어난 뿐만 아니라 수술에 따르는 부작용이 비교적 적어 성문하 및 상기도의 협착의 가장 확실한 치료 방법으로 받아들여지고 있다.

#### References

1. 김광현 : 상기도협착증의 치료. 서울심포지움 2 : 159-180, 1987
2. 이무훈·이의석·김광현 : 이개연골 자가이식에 의한 기관계거술 - 실험 및 임상적 연구. 한이인지 27 : 225-230, 1984
3. 김광현·황희기 : 윤상연골절개 및 연골이식술에 의한 성문하협착증의 치료. 한이인지 32 : 321-327, 1989
4. Alonso WA, Druck N, Ogura JH : *Clinical experience in hyoid arch transposition. Laryngoscope* 86 : 617-624, 1976
5. Caputo V, Consiglio V : *Use of patient's own auricular cartilage to repair of the tracheal wall. J Thorac Cardiovasc Surg* 41 : 594-595, 1961
6. Cotton R : *Management of subglottic stenosis in infancy and childhood. Ann Otol Rhinol Laryngol* 87 : 649-657, 1978
7. Cotton R : *Pediatric laryngotracheal reconstruction. Operative Tech Otolaryngol Head Neck Surg* 3(3) : 165-172, 1992
8. Cotton R, Mortellitk AJ, Myer CM : *Innovations in pediatric laryngotracheal reconstruction. J Pediatr Surg* 27 : 196-200, 1992
9. Drettner B, Lindholm CE : *Experimental tracheal reconstruction with composite graft from nasal septum. Acta Otolaryngol* 70 : 401-407, 1970
10. Farmer AW, McCain WG, Farkas LG : *Replacement of tracheal defect in the dog by preformed composite graft. A preliminary report. Plast Reconstr Surg* 47 : 262-268, 1971
11. Farmer AW, McCain WG, Farkas LG : *Replacement of tracheal defect in the dog by preformed composite graft. A later report. Plast Reconstr Surg* 50 : 238-241, 1972
12. Furstoss JA, Toohill RJ : *Composite nasal septal autografts of the trachea. Ann Otol Rhinol Laryngol* 82 : 831-839, 1973
13. Meyer R : *New concepts in laryngotracheal reconstruction. Trans Am Acad Ophthalmol Otolaryngol* 76 : 758-766, 1972
14. Morgenstein KM : *Composite auricular graft in laryngeal reconstruction. Laryngoscope* 82 : 844-847, 1972
15. Schuller DE, Wilson KL : *Rigid skeletal support for laryngotracheal reconstruction. Operative Tech Otolaryngol Head Neck Surg* 3(3) : 173-177, 1992
16. Thawley SE, Ogura JH : *Use of the hyoid graft for treatment of laryngotracheal stenosis. Laryngoscope* 91 : 156-163, 1981
17. Toohill RJ : *Composite nasal septal graft in management of advanced laryngotracheal stenosis. Laryngoscope* 91 : 233-237, 1976
18. Toohill RJ : *Autogenous graft reconstruction of the larynx and upper trachea. Otolaryngol Clin North Am* 12(4) : 909-917, 1979
19. Zehm S : *Use of composite graft for reconstruction of the trachea and subglottic airway. Trans Am Acad Ophthalmol Otolaryngol* 84 : 934-940, 1977