

기관지내 발생한 과오종

-1 례 보고-

이원진* · 신호승* · 박희철* · 홍기우*

=Abstract=

Endobronchial Hamartoma -One Case Report-

Wonjin Lee, M.D.*, Hoseung Shin, M.D.*, Heechul Park, M.D.*, Kiwoo Hong, M.D.*

We experienced one case of endobronchial hamartoma on left lower lobar bronchus in sixty year old male patient.

Less than 1% of lung tumors are benign, and the prevalence of endobronchial hamartoma is reported to be from 3% to 40%. The mean age was 52.9 years, and equal gender prevalence.

Symptoms were related to intraluminal growth, including fever, chill, productive cough, hemoptysis, exertional dyspnea, recurrent pneumonia and so on.

Bronchoscopic finding was tumor present as polypoid mass in the lumen of a left main stem bronchus, distal to 3cm from carina.

Biopsy was done. The histopathologic pattern showed several nodules of loose myxoid tissue and islands of cartilage.

We performed partial resection of the affected bronchus, 1cm anterior to the superior segmental bronchial opening to just distal from superior segmental orifice. Including superior segmentectomy, partial resection of the left lower lobar bronchial resection and end-to-end anastomosis with 4-0 Polydioxanone suture materials interruptedly.

We report this case with the brief review of literatures.

(Korean J Thorac Cardiovasc Surg 1995; 28: 1178-82)

Key words : 1. Bronchial neoplasm
2. Hamartoma

증 례

60세 남자 환자로 약 4~5개월 전부터 간헐적인 노작성 호흡곤란, 기침, 혈담이 있었으며, 2개월 전부터 발열 및 오한과 반복되는 폐염 증상으로 수차례 내과에서 재발성

폐염 진단하에 보존적 치료를 받아오던 중 증상 호전이 없어 입원하였다. 입원 당시 맥박 70회/분, 호흡 20회/분, 혈압 130/90mmHg, 체온 36.9℃로 건강한 모습이었다. 청진상 좌측 후흉부 중간부위에서 호흡음 감소와 함께 수포음이 들렸고 그외의 이상소견은 없었다. 일반혈액 검사상 백

* 한림대학교 의과대학 흉부외과학교실

* Department of Thoracic and Cardiovascular Surgery, College of Medicine, Hallym University

논문접수일: 95년 5월 9일 심사통과일: 95년 7월 26일

통신저자: 이원진, (150-071) 서울시 영등포구 대림1동 948-1, Tel. (02) 833-3781, Fax. (02) 849-4469




Fig. 1. Preoperative chest PA. The chest X-ray showed collapse and consolidation of left lower lobe superior segment.

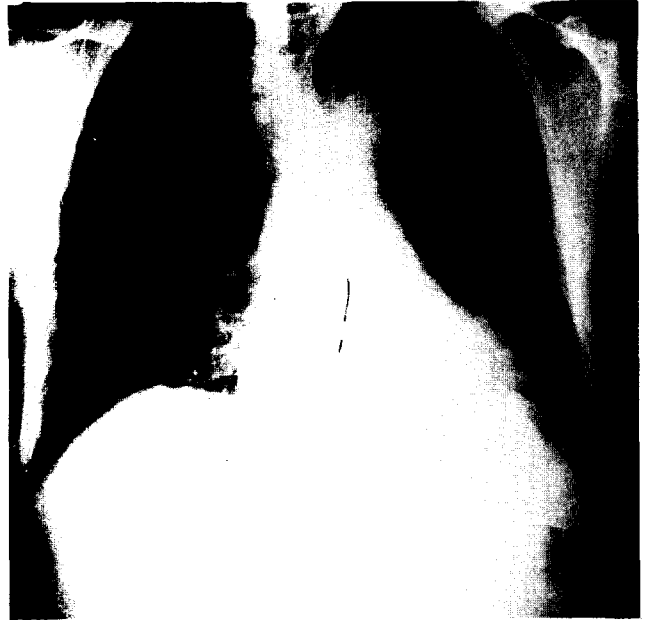


Fig. 2. Chest PA of post-operative 1 month later. The chest film showed cleared lung field.

혈구 17,400/mm³, 혈색소 14.4gm%, 혈구용적 43%, 혈소판 361,000/mm³이었다. 동맥혈액 가스분석은 pH 7.400, PCO₂ 35.6mmHg, PO₂ 89.8mmHg, BE-1.5mmol/L이었고, 혈청 전해질검사, 혈액화학 검사, 뇨검사 및 심전도 소견은 정상이었다. 흉부 X-선 소견은 좌측 후흉부 중간 부위에 무기폐 및 음영 증가 등 폐렴 양상을 보이고 있었다 (Fig. 1; Preoperative CXR, Fig. 2; Postoperative CXR).

기관지 내시경 검사상 기관분기부부터 3.0cm 거리 좌측 주기관지에 유동성 종괴가 발견되었으며, 전산화 단층촬영상 좌측하엽 기관지 완전폐쇄 소견을 보였고, 조직 생검 결과 과오종으로 진단되어 수술을 시행하였다 (Fig. 3).

수술소견상 좌측하엽은 단단하였고, 좌측하엽 기관지 절개후 종양을 볼 수 있었는데 좌하엽 상구역기관지에서 발생하여 작은 Pedicle(경)로 연결되어 좌하엽 기관지 전체를 막고 있었고 1×1.2×3.5cm 크기로 외관상 소엽 모양이었다. 기관지 내에서 돌출된 종양이 기관지를 막아 좌하엽의 무기폐 양상을 보이고 있었다 (Fig. 4).

병리조직학적 소견은 육안적으로 종양의 절단부위는 비교적 딱딱하였고 주변과의 구분은 비교적 명확하였다 (Fig. 5A, B).

수술은 기관지 절개술로 종양의 위치를 확인하고 종양의 전후부에서 기관지를 약 3cm 절제한 후 원발병소로 보이는 좌폐 상구역 절제술을 시행하였고 기관지는 4-0 Poly

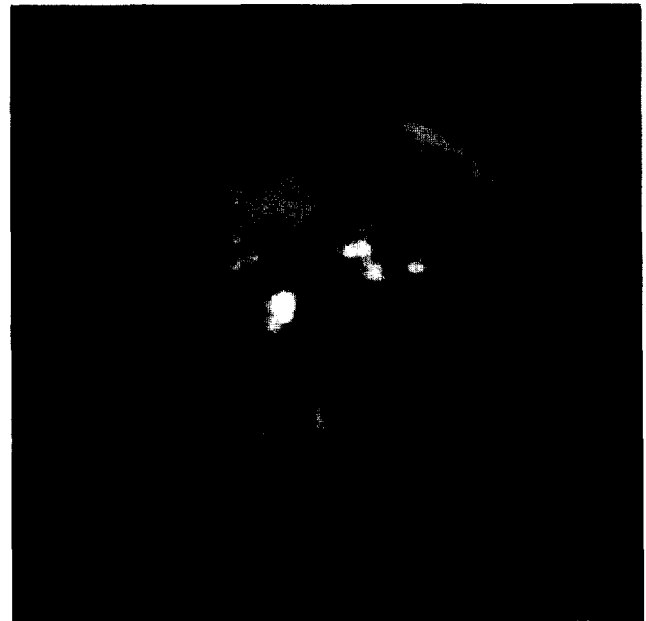


Fig. 3. Bronchoscopic finding. This demonstrated occlusion of the left lower lobe orifice by a polypoid lesion.

Dioxanone (PDS) 봉합사로 단단문합을 하였다. 수술후 7일에 시행한 기관지 내시경 소견은 막힘이 없이 좌하엽을 볼 수 있었으며 정상적인 폐확장을 볼 수 있었다.



Fig. 4. Gross specimen. Tumor was over grown from superior segmental bronchus(see arrow: →). Superior segmental bronchus, resection margin(see arrow: ▶).

수술후 환자는 별문제 없이 술후 12일째 퇴원하였다.

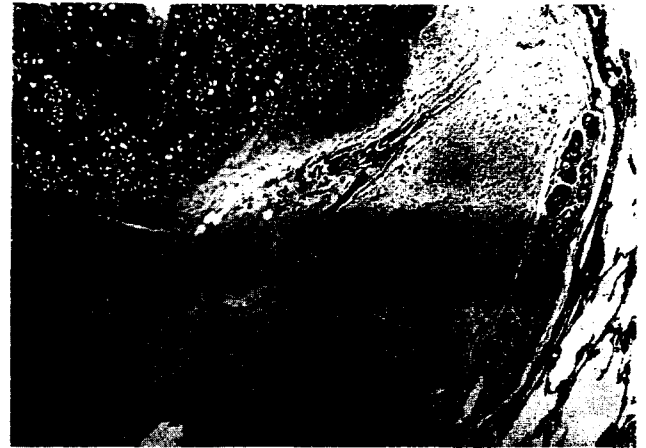고 찰

과오종은 정상적인 장기내에 존재하는 조직의 발육 이상으로 정의되는데 비록 성숙되어 있어도 조직내의 요소들은 탈기관화되어 있다. 관례적으로 이 용어는 폐장내에서 연골과 지방조직이 월등히 많으며 경계가 분명한 종양으로서 사용된다. 과오종은 폐실질내 혹은 기관지내에서 생기는데, 고립성 폐결절 질환의 5% 정도를 차지할 정도이며, 남자에서 흔하고, 남:녀 비율은 2~3:1이다. 병리조직학적 양상은 폐과오종의 약 90%가 폐실질에 생기고, 대개는 말초부위에 위치한다¹⁾.

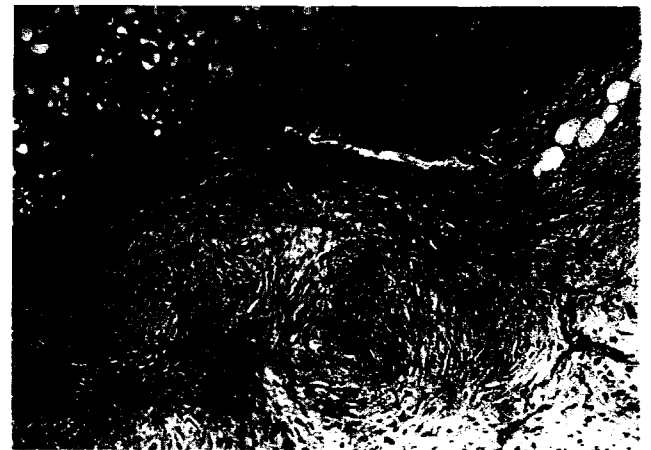
기관지내 과오종은 모든 과오종의 3~40% 정도로 다양하며, 평균 발병 연령은 52.9세이며 남녀 비율은 비슷하다. 중심 기관지에서 말초 기관지보다 호발 한다^{2,3)}.

Ribet 등⁴⁾은 65례의 과오종 환자 중, 폐과오종 60례, 기관지내 과오종 5례 였고, 3례는 우측상엽 기관에, 나머지 2례는 각각 우측 중엽 기관지와 좌측 하엽 기관지에 위치하였다고 한다.

과오종은 기관지의 간엽세포에서 기원하는 양성종양으로 간주한다. 이러한 가설을 뒷받침 하여주는 증거는¹⁾, 과



A



B

Fig. 5A, B. Microscopic. Histologic study showed bronchial mucosa with underlying submucosa in which there were several nodules of loose myxoid tissue and islands of cartilage(A. ×100, B. ×400).

오종은 성인에서 발생하며 50대에서 호발하며, 드물게는 30세 이전에 발생 하기도한다. 연속적 흉부 방사선 검사 상 성장 속도가 대개는 느리다. 물론 드물게는 빨리 성장하는 경우도 있다. 조직검사상 상피로 둘러싸인 막층이 주변부에서 관찰되는 것은 과오종의 형성과정에서 분리된 것이라기 보다는 간엽조직의 증식으로 인한 확장이 일어나면서 인접해 있던 기관지상피가 수동적으로 포착(entrapment)되었기 때문이다. 이러한 상황들을 고려한다면 병인기전으로 볼때 과오종이란 진단명보다는 간엽세포종(Mesenchymoma)이라는 진단명이 더 적절하다고 할 수 있겠으나, 아직까지 과오종이란 용어가 훨씬 더 많이 사용되고 있다.

폐실질내에서 발생한 경우 외형상으로 다소 소엽(lob-

ulated)의 형태를 띄며 주변 부위는 호흡기계 상피로 둘러싸여져 있다. 기관지내에 발생한 과오종은 폐실질에 발생한 것과는 차이가 있는데 육안적 또는 기관지 내시경 소견상, 또한 이들의 절단면은 살색갈(flesh)의 폴립모양으로 기관지 내벽에 가는 줄기(stalk)로 연결 되어 있다. 경계가 분명하며 흰색의 연골양상의 소엽들이 관찰된다.

조직학적으로 소엽들의 중심부는 다소 분화가 잘된 연골이 있고 그 주변부는 점액중성 혹은 섬유모세포 조직으로 둘러 싸여 있다. 지방조직, 평활근, 장점액성 기관지선, 만성 염증세포들이 다양한 비율로 보이기도 한다. 소엽들 사이의 얇은 틈은 섬모원주상피 또는 입방상피가 있는데 대부분이 종양 주변부위에 존재 한다. 연골조직은 존재하거나 존재하지 않을 수도 있으며, 섬유조직으로 둘러 싸인 지방조직이 중심부를 구성하고 있고, 상피로 둘러 싸인 틈이 대개는 결핍되어 있다.

과오종 임상증상은 종괴가 주로 말초부위에 위치하므로 대부분은 증상이 없어서 우연히 발견되며, 객혈이 있을 수 있으며, 기관지내 과오종의 경우 가장 중요한 임상특징은 기관지 폐쇄증상인데, 무기폐, 폐쇄성 폐실질염, 폐말초부위의 진행성 파괴가 일어나서, 발열, 기침, 객담, 흉통 등을 호소한다²⁾.

흉부 방사선 검사상 폐과오종은 특별한 호발 부위가 없이 발생하는 고립성 결절로 전형적으로 경계가 분명하며, 때때로 매우 크게 자라기도 하지만 대다수가 직경은 4cm 이하 이며, 폐암종이 소엽양상의 경계를 보이는 반면 과오종의 1/3은 매끈한 경계면을 보여 감별점이 되기도 한다. 과오종의 석회화율은 25~30%로 보고되고 있고, 석회화양상이 팝콘모양(Popcorn)을 보이면 진단적 가치가 있다. 지방과 석회화의 양상은 전산화 단층촬영으로 더욱 정확하게 발견할 수 있으며, 고립성 폐결절 내의 석회화 양상은 과오종 진단에 가치가 크다.

연속적인 흉부 방사선학적 검사상 예외적으로 빠른 성장을 보이기도 하지만 대개는, 느린 성장을 하며 이런점으로 폐암종과의 감별에 어려움이 따른다. 방사선학적 소견상 석회화양상이 팝콘모양을 보이지 않는 경우에는 다른 고립성 폐결절들, 특히 폐암종과의 감별에 어려움이 따른다.

이런 경우에는 경피적 폐 천자생검술(Percutaneous transthoracic needle aspiration biopsy)이나 진단적 개흉술이 필요하며, 기관지내에 발생한 과오종인 경우에는 기관지 내시경을 통한 조직생검으로 확진할 수도 있다.

굴곡형 기관지경 보다는, 경직성 기관지경 혹은 진단적 개흉술에 의한 조직검사가 더욱 진단적 가치가 있을 수 있

다. 만일 기관지경에 의한 조직검사가 확진에 문제가 있다면 외과적 방법에 의존한다³⁾.

기관지내 과오종은 말초성 기관지 확장증 및 만성 폐염을 동반할 수도 있다⁴⁾.

폐과오종은 섬유종(Fibroma), 연골종(Chondroma), 지방종(Lipoma)들과의 구분이 불확실한데, 이것은 전형적인 과오종에서 각 종양의 구성성분들의 비율이 다양하기 때문 인데, 예를들면 과오종인 경우 단순하게 간엽조직의 분화가 일반적으로 많이 일어난다¹⁾.

과오종이 있는 경우가 없는 경우에 비하여 악성질환의 발병율이 약 6.6배 높다고 하는데, 이러한 질환으로는 유방암, 고환암, 육종, 대장암, 기관지선암, 식도암 등이 있다⁴⁾. 그외에 외배엽, 중배엽, 내배엽들과 연관되어 있는 다발성 과오종이란 것이 있는데 이를 "Cowdens's syndrome"이라 한다¹⁾.

"과오종은 대부분 양성종양이며 외과적 절제로 완치 될 수 있다"고는 하지만 과오종이 있는 경우 악성질환 발병율이 높으며, 과오종 자체가 발암현상(carcinogenesis)의 경향을 보이므로 환자에 대한 추적관찰이 필요하다⁴⁾. 치료는 폐엽절제술, 전폐 적출술, 분절 절제술, 췌기형 절제술, 기관지 절개술을 통한 종괴 제거술, 기관지 내시경을 통한 레이저 절제술 등이 있다³⁾.

최근 보고에 의하면 폐 말초부에 있는 과오종(종양크기: 1.4 ± 0.7cm, 깊이: 2.4 ± 1.0cm)을 내시경 수술로 절제한 예도 있다⁵⁾.

국내에서는 김 등이 우측 중엽기관지내 다발성 과오종 및 폐과오종이 동반된 예를 중엽 절제술을⁶⁾ 하였으며, 문 등은 우측 주 기관지내에 발생한 과오종을 기관지절개를 통한 종양제거를 한 보고가 있다⁷⁾.

저자들은 최근 좌하엽에 발생한 기관지 과오종에 대해 좌하엽의 상구역 절제술 및 하엽기관지 단단문합을 시행하여 좋은 결과를 얻었기에 문헌고찰과 함께 보고하는 바이다.

참 고 문 헌

1. Richard SF, Peter P, Robert GF, PD Pare. *Hamartoma. Synopsis of Diseases of the Chest*. Philadelphia: W. B. Saunders CO. 2nd ed 1994; P518-21, 216
2. Lindsay CHJ, John W, Stephen JE. *Endobronchial chondromatous hamartoma: A rare cause of lobar collapse treated by endoscopic removal*. J Thorac Cardiovasc Surg 1992; 103: 1226-7
3. Ortiz-Saracho J, Picher J, Garcia-Rull S, Reboires SD, Perez I. *Endobronchial hamartoma resected by rigid bronchoscope*. Eur J

- Cardiothorac Surg 1993;445-6
4. Ribet M, Jaillard-Thery S, Nuttens MC. *Pulmonary hamartoma and malignancy*. J Thorac Cardiovasc Surg 1994;107:611-4
 5. Kuwabara M, Itoi K, Okubo K, Matsuoka K, Yanagihara K, Takata T. *Local Resection of Pulmonary Lesions by Nd-YAG Laser Without Suturing*. J Jpn Ann Thorac Surg 1993;41:1286-90
 6. 김기만, 맹대현, 광영태, 한균인. 폐실질내 및 기관지내 과오종. 대흉외지 1989;22:709-12
 7. 문석환, 박재길, 왕영필, 김세화, 이홍균. 기관지내 발병한 폐 과오종. -1례 보고-. 대흉외지 1989;22:473-7