

역행성 뇌혈 관류를 이용한 상행대동맥류 수술

-4 례 보고-

문승호* · 나국주* · 안병희* · 김상형*

=Abstract=

Retrograde Cerebral Perfusion in the Surgical Treatment of Ascending Aortic Aneurysm -Reports of 4 Cases-

Seung Ho Moon, M.D.*, Kug Joo Na, M.D.*, Byung Hee Ahn, M.D.*, Sang Hyung Kim, M.D.*

Dissecting aortic aneurysm of ascending aorta is a life threatening condition which requires prompt surgical correction. With deep hypothermic circulatory arrest and retrograde cerebral perfusion via superior vena cava, we could replaced ascending aorta in 4 cases safely. All of 4 cases; femoral artery, right auricle were used as cannulation site. The duration of circulatory arrest were 28, 30, 45, 60 minute in each cases and rectal temperature was 20°C at that time. At the time of retrograde cerebral perfusion, we maintained central venous pressure under 25mmHg. We resected all of dissecting portion and replaced it with Hemashield graft. There were no deaths but two of four reoperated because of bleeding.

(Korean J Thorac Cardiovasc Surg 1995; 28: 788-91)

Key words : 1. Aortic aneurysm, ascending
2. Circulatory arrest, induced
3. Perfusion, retrograde
4. Cerebral perfusion

증 례

1994년 1월 부터 6월까지 4례의 상행 대동맥 및 대동맥 궁 해리성 박리 7중 환자에 대해 인조혈관 삽입술을 시행 하였다. 이들은 급작스런 흉통(증례 1, 2), 의식 소실(증례 3), 무증상(증례 4)을 주소로 내원하였으며 심초음파 및 전산화단층 촬영으로 진단한 침범부위는 상행 대동맥(증례 1, 2, 3)과 대동맥궁 및 하행대동맥(증례 4)이었다(Fig. 1,

2, 3, 4). 수술은 진단즉시 시행하였으며 정중 흉골절개 만 으로 가능하였고 우측 서혜부 절개하에서 고동맥과 우심 방이를 이용한 체외순환을 시행하였으며 저온 고칼륨 심 정지액을 투여한 후 대동맥을 열고 병변 부위를 관찰하였 다. 이때 직장온도 20~24°C의 저 체온하에서 완전 순환 정지술을 시행하였다. 완전 순환정지술 시행시는 상공정 맥 캐놀라에 3/8 인치 Plain Tygon tube를 동맥관과 연결 하여 역행성 뇌혈 관류를 유지하였으며 이때 중심 정맥압

* 전남대학교 의과대학 흉부외과학교실

* Department of Thoracic and Cardiovascular Surgery, Medical College of Chonnam National University

논문접수일: 94년 8월 30일 심사통과일: 94년 10월 6일

통신저자: 문승호, (501-190) 광주광역시 동구 학동 8, Tel. (062) 220-6558, Fax. (062) 227-1636

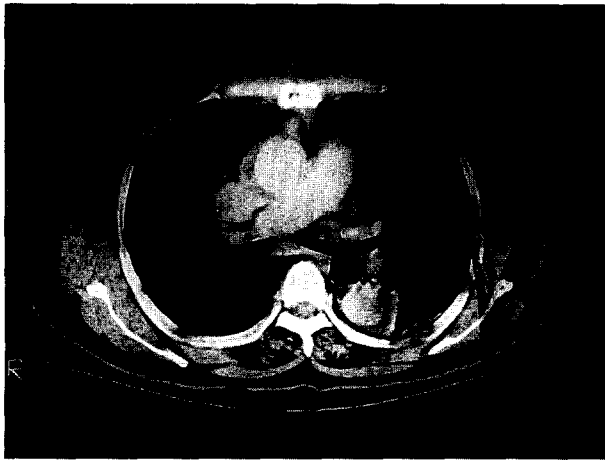


Fig 1. Case 1. Preoperative Chest CT finding

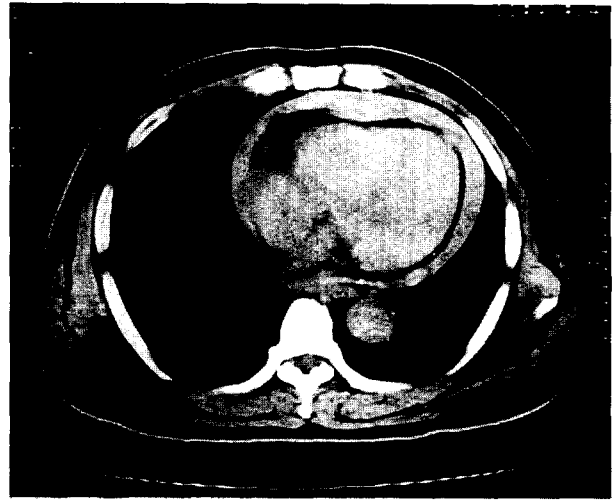


Fig 3. Case 3. Preoperative Chest CT

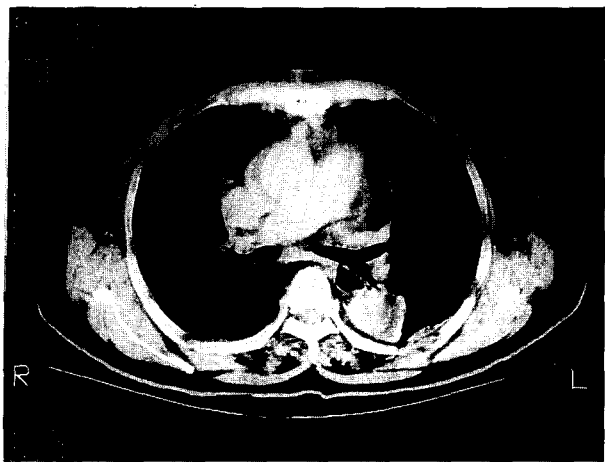


Fig 2. Case 2. Preoperative Chest CT

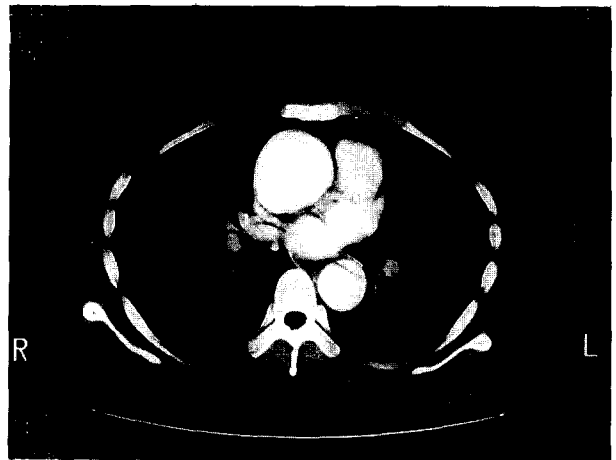

Fig 4. Case 4. Preoperative Chest CT

을 25mmHg 이하로, 혈류량은 상공정맥으로 500ml/min 내외로 유지하였다. 뇌혈 관류를 시행시에는 얼음 주머니를 두 경부에 감싸서 부분 저체온을 유도하였다. 수술은 내막 열창부위를 완전 제거함을 원칙으로 하였고, 인조혈관을 근위부에 연속 봉합으로 단단 문합한 다음 원위부를 봉합 연결하여 주었다.

증례 1은 45세 남자 환자로 상행 대동맥을 열고보니 나선형의 열창이 우측 관상동맥 기시부 1mm 직 상방에 T-자 모양으로 존재하였고 열창부위 상방에 대동맥 확장이 보였다(Fig. 5). 대동맥의 박리 부위를 절제하고 26mm Dacron graft (Hemashield)를 이용 먼저 근위부 단단 문합을 실시하고, 완전 순환정지 및 역행성 뇌관류를 시행하면

서 원위부 단단 문합을 시행하였다. 이때 직장온도는 23℃였고 역행성 관류 시간은 30분, 중심정맥압은 25mmHg였다. 체외순환 시간은 총 195분이었고 대동맥 차단시간은 92분이었다. 환자는 수술 후 58시간째 인공호흡기 이탈이 가능하였고 좌폐야에 무기폐 소견을 보인 이외에 다른 합병증은 없었다. 증례 2의 경우 상행 대동맥의 우측 무명동맥 기시부 이전까지 대동맥 박리가 존재하였고(Fig. 5) 이를 절제한 후 26mm Dacron graft (Hemashield)를 이용하여 증례 1과 같은 방법으로 단단 문합을 시행하였다. 이때 직장온도는 21℃였으며 역행성 관류 시간은 28분, 중심정맥압은 25mmHg로 유지하였다. 체외순환 시간은 208분이었으며 대동맥 차단 시간은 135분이었다. 환자는 수술 후

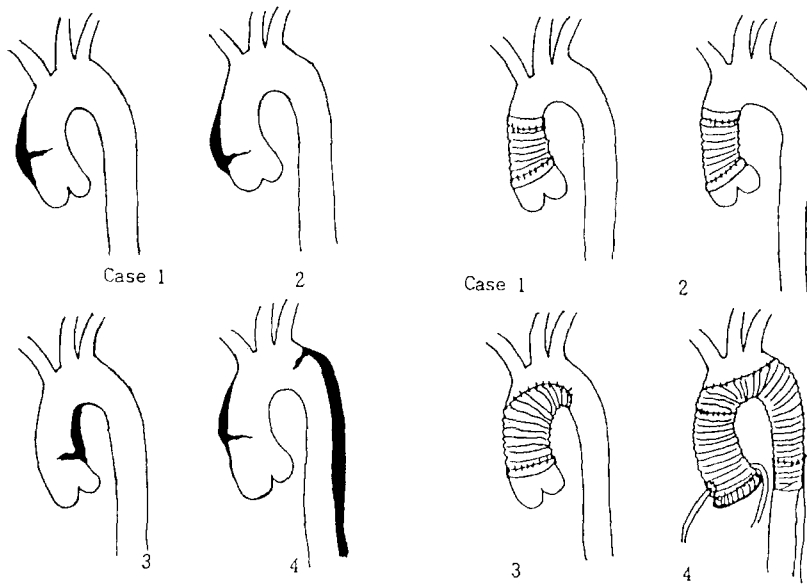


Fig 5. Operative Findings of ruptured site and Graft interpositions

Table 1. Clinical characteristics of patients

Case	Age/Sex	Symptom	Diagnosis and Site
1	45 / M	chest and shoulder pain	ascending aorta (just distal of the right coronary ostium)
2	67 / F	chest and back pain	ascending and arch involve(lessor curvature opposite to arch)
3	74 / F	loss of consciousness	ascending aorta(just proximal of the right innominate a.)
4	32 / F	Asymptomatic	De Bakey Type I and Marfan's syndrome

출혈로 인하여 재수술을 시행하였으며 출혈부위는 뚜렷지 않아 혈종(hematoma) 제거 후 수술을 마치고 재수술 후 30시간째 인공호흡기 이탈이 가능하였다. 술후 23일째 퇴원한후 현재 7개월째 외래 통원중이며 별다른 문제없이 건강한 상태이다.

증례 3은 74세 여자 환자로써 갑작스런 흉통과 함께 의식소실로 내원하였고 당시 심장압전 소견(혈압 70/40, 맥박수 115회/분, 중심정맥압 15CmH₂O)을 보여 응급 수술을 시행하였다. 수술 소견상 약 200cc 정도의 혈액이 심낭 내로 유출되어 있었고 대동맥을 열고보니 우측 무명동맥 직하부에 수평방향으로 약 3cm 가량 박리(Fig. 5)가 보여 이부위를 절제한후 30mm Hemashield graft를 이용하여 근위부는 Wheat 술식으로 단단 문합을 실시하였으며 대동맥군의 소만을 절제하는 Hemiarch replacement를 시행해 주고 원위부는 완전 순환정지후 역행성 뇌혈 관류하에서 문합을 시행하였다. 환자는 수술 후 출혈로 인한 심낭압전

소견을 보여 재수술을 시행하였으며 출혈은 근위부 문합 부위에 존재하였다. 재수술 후 34시간째 인공호흡기 이탈이 가능하였으며 우측에 혈흉이 발견되어 흉관을 삽관한 후 200cc 배출을 하여 주었고 그로부터 2일 후 발관하였다. 환자는 수술 후 7일째 심초음파를 실시하였고 좋은 결과를 보여 19일째 퇴원한 후 2개월째 외래 통원 중이며 건강한 상태이다.

증례 4는 32세 여자 환자로써 특별한 증상없이 직장 신체검사상 심잡음이 들려 본원에 내원 심초음파 및 심도자 검사상 annuloaortic ectasia와 대동맥판 부전증을 보이고 동시에 해리성박리가 발견되었으며 Marfan's 증후군을 동반하였다. 이어 실시한 전산화 단층촬영상 De Bakey type I(Iliac artery 상방까지)(Fig. 5)으로 밝혀져 수술을 시행하였다. 수술은 대동맥판이 부착된 composite graft(25mm 대동맥판)를 사용하였고 대동맥궁의 혈관분지와 관상동맥은 Button technique을 이용 인조혈관에 부착시켜 주었다.

완전 순환정지를 시킨 뒤 역행성 뇌혈 관류는 분당 350ml 주입 하면서 하행대동맥은 Elephant trunk 술식으로 24mm preclotted graft를 부착하였고 이어서 근위부와 원위부의 인조혈관을 단단문합을 시행하였다. 순환정지 시간은 약 60분동안이었으며 체외순환 시간은 297분, 대동맥 차단은 228분 이었다. 수술후 23시간째 인공호흡기 이탈이 가능하였고, 수술후 19일째 시행한 심초음파 검사상 심낭 삼출액 저류가 보여 심낭절개술을 시행한 이외에 별다른 문제없이 수술후 33일째 퇴원하였다.

고 찰

대동맥 박리증은 사망률이 매우 높은 질환으로 조기 진단과 치료가 요구되는 질환이다. 그 가운데 상행 대동맥에 발생하는 해리성 대동맥류의 경우 수술 치료를 원칙으로 하고 있으며 수술 시기의 발달과 그 결과의 향상으로 상행 대동맥의 박리증은 발견 즉시 수술을 하여 좋은 결과를 보여주고 있다. 수술 시기에 있어 혹자들은 그 시기를 늦추어 Inderal, Nipride 등의 약제 투여로 환자의 안정 유도 후 수술을 고려하기도 한다¹⁾. 그 동안 보다 안전하고 수술을 용이하게 하기 위한 많은 연구가 진행 되어왔는데 그 가운데 초 저온을 이용한 완전 순환정지에 의한 수술식은 Griep²⁾, Crawford³⁾, Cooley⁴⁾ 등의 연구에서 보고되어 많은 외과사가 이를 적용시켜왔고 이는 대동맥궁의 수술시에도 적용이 가능하였다. 지금까지 알려진 바로는 뇌 저혈류증의 안전시간은 약 45분에서 60분으로 밝혀졌으나 뇌혈관의 순환이상이 있는 환자 등의 경우 안전시간 내에서도 뇌 손상을 초래하는 경우가 있어 뇌파가 발생 않는 온도까지 저온을 유지하는 것이 권장되고 있고, 또한 수술 시간을 줄이는 것이 안전함을 강조하고 있다⁵⁾. 또한 상행 대동맥의 수술시 시간이 많이 소요될 것으로 예상되고, 뇌 손상을 보다 더 완벽히 방지하기 위해 동맥혈의 역행성 뇌관류를 권하고 있다⁶⁾. 역행성 뇌혈 관류시 사용되는 정맥으로는 경정맥이나 상공정맥이 있는데 체외순환시 정맥 환류를 위해 삼관한 상공정맥을 그대로 이용하면 조작의 단순화를 가져올 수 있다. 역행성 뇌관류의 중추신경 보호 기전은 1. 중추신경의 온도를 낮게하여 산소 소모량을 줄이는 역할, 2. 수소이온과 다른 대사물질의 축적 방지, 3. 중추신경 대사에 필요한 영양공급 등으로 추정하고 있다⁷⁾. 저자들의 증례에서는 20℃ 정도의 저 체온하에서 완전 순환정지와 상공정맥을 통한 역행성 뇌관류를 시행하여 뇌 손상없이 수술을 마쳤으며, 순환 정지 시간은 대개 30분

정도였고 증례 4의 경우 최대 60분까지 었으나 뇌 손상 등은 없었다. 수술 방법은 내막 열창부위의 절제를 원칙으로 하고 국소적인 경우 절제 후 철포 재건하는 방법도 있으나 인조혈관의 대치술이 보편화된 술식이다. 저자들의 경우 내막 열창부위는 4례에서 모두 발견되었으며 무명동맥 기시부, 대동맥궁의 소만쪽, 우측 관상동맥 기시부 직상방 등에 존재한 열창을 제거하고 인조혈관으로 대치하였다 (Fig. 5). 해리성 박리가 대동맥 판막을 침범한 경우는 동시에 치환술을 시행해 주어야 하고 인공판막을 인조혈관에 문합 해주거나 인공판막이 부착된 인조혈관으로 대치술을 해주는 방법 등이 있다⁸⁾. 본 증례들은 수술전 평가나 수술대에서의 육안소견 등에서 대동맥판 부전의 소견이 보인 증례 4의 경우 인공판이 부착된 인조혈관으로 치환술을 시행하여 주었다.

해리성 동맥류 수술 후 가장 문제가 되는 합병증으로 출혈을 예상할 수 있는데 저자들의 증례에 있어서 4례중 2례가 출혈로 인한 재수술을 시행하였으나 그후 별다른 문제 없이 양호한 상태를 보이고 있으며, 특히 뇌손상을 보인 환자가 한명도 없었다는 것은 역행성 뇌혈관류의 병행으로 한층 안전한 수술을 이룰 수 있었다고 생각하는 바이다.

참 고 문 헌

1. Crawford ES. *The diagnosis and management of aortic dissection*. JAMA 1990;264:2537-41
2. Griep RB, Stinson EB, Hollingsworth JF, Buehler D. *Prosthetic replacement of the aortic arch*. J Thorac Cardiovasc Surg 1975;70:1051-63
3. Crawford ES, Stowe CL, Crawford JL, Titus JL, Weilbaecher DG. *Treatment of aortic arch aneurysm*. J Thorac Cardiovasc Surg 1983;85:237-46
4. Cooley DA, Ott DA, Frazier OH, Walker WE. *Surgical treatment of aneurysms of transverse aortic arch: experience with 25 patients using hypothermic techniques*. Ann Thorac Surg 1981;32:260-72
5. Griep RB, Ergin MA, Lansman SL, et al. *The physiology of hypothermic circulatory arrest*. Seminars Thorac Cardiovasc Surg 1991;3:188-93
6. Kouchoukos NT. *Adjunct to reduce the incidence of embolic brain injury during operation on the aortic arch*. Ann Thorac Surg 1994;57:243-5
7. 김치경, 심재천, 김용환, 박문섭, 김세화, 이홍균. 초저체온 순환 정지시 역행성 뇌혈 관류의 실험적 연구. 대흉외지 1994;26:513-20
8. Bentall H, DeBono A. *A technique for complete replacement of ascending aorta*. Thorax 1968;23:338-9