

# 흉벽종양 33례에 대한 임상적 고찰

이문금\* · 오태윤\* · 장운하\*

=Abstract=

## Clinical Evaluation of Chest Wall Tumors -Review of 33 Cases-

Moon Geum Lee, M.D.\*, Tae Yun Oh, M.D.\*, Woon Ha Chang, M.D.\*

The incidence of chest wall tumor is rare than those of other portions of the body.

The chest wall tumors need special attention about their diagnosis and management than other tumors.

From March, 1985 to September, 1994, 33 patients with chest wall tumor underwent surgical treatment, and those were consisted of 28 benign tumors and 5 malignant tumors arising from soft tissue, rib and sternum.

Benign tumors were included 11 lipoma, 4 cysticercosis, 2 chondroma and 1 each of fibroma, dermatofibroma, osteochondroma, fibrous dysplasia and hemangioma, and 6 other cases. Malignant chest wall tumors were included 2 metastatic carcinoma, 1 each of giant cell tumor, chondrosarcoma and epithelioid sarcoma.

Sex ratio of male to female was 1.5:1, and the range of age was 16 to 72 years, and the mean age was about 40 years.

Clinical manifestations of chest wall tumor were palpable mass(55%), pain(21%), tender mass(9%), growing mass(9%) and asymptomatic(9%).

The all cases were treated surgically, the results were as follows: Local excision 16 cases, wide resection 12 cases, wide resection with chemotherapy 3 cases, each one case of wide resection with radiotherapy and wide resection with chest wall reconstruction.

(Korean J Thorac Cardiovasc Surg 1995;28:778-83)

**Key words:** Thorax neoplasm

## 서 론

흉벽에 발생하는 종양은 비교적 드문 질환으로서 그 진단과 치료에 있어서 다른 부위에 발생한 같은 종류의 종양과는 여러가지 다른면을 갖고 있다. 따라서 조기에 정확한

진단을하여 그에 따른 적절한 치료방침을 세움으로서 좋은 결과를 얻을 수 있다.

본 고려병원 흉부외과에서는 1985년 3월부터 1994년 9월까지 외과적으로 치험한 흉벽종양 33례를 병리학적으로 확진하여 문헌고찰과 함께 보고하는 바이다.

\* 고려병원 흉부외과

\* Department of Cardiovascular and Thoracic Surgery, Koryo General Hospital Seoul, Korea

† 제26차 대한흉부외과학회 추계학술대회에서 구연되었음.

논문접수일: 95년 1월 9일 심사통과일: 95년 4월 4일

통신저자: 이문금, (430-070) 경기도 안양시 평촌동 현 APT 102동 301호, Tel. (0343) 88-3686, Fax. (0343) 737-1186

**Table 1.** Distributions of age and sex

Age	Benign		Malignant	
	Male	Female	Male	Female
0~ 9				
10~19	1			
20~29	2	2	1	
30~39	2	1		
40~49	6	5	1	
50~59	2	1	1	
Over 60	2	4	1	1
Total	15	13	4	1

Average age : 40

**Table 2.** Classification of Chest Wall Tumor

Benign Chest Wall Tumor	
Soft Tissue Tumor(22)	
Lipoma	11
Fibroma	1
Epidermal cyst	1
Dermatofibroma	1
Spindle cell tumor	1
Hemangioma	1
Lymphangioma	1
Cysticercosis	4
Sparganosis	1
Bone Tumor (6)	
Chondroma	2
Osteochondroma	1
Fibrous dysplasia	1
Histiocytoma	1
Hemangioma	1
Total	28

## 대상 및 방법

1985년 3월부터 1994년 9월까지 본원에서 외과적으로 치험한 흉벽종양 33례를 대상으로 하였다. 모든례에서 수술을 시행하였고 병리학적으로 확진하여 연령 및 성별분포, 질병별분포, 발생부위, 증상 및 발병기간 그리고 수술적 치료에 대해 분석하였다.

## 결 과

### 1. 연령 및 성별분포

연령분포는 최연소 16세에서 최고령은 72세까지로 평균

**Table 3.** Classification of Chest Wall Tumor

Malignant Chest Wall Tumor	
Soft Tissue(2)	
Epithelioid sarcoma	1
Metastatic carcinoma	1
Bone(3)	
Chondrosarcoma	1
Giant cell Tumor	1
Metastatic carcinoma	1
Total	5

**Table 4.** Site

	Anterior	Posterior
Left (12)	8	4
Right (18)	15	3
Sternum (3)	3	

연령은 약 40세였으며 양성종양의 경우는 30~40대가 대부분을 차지하였고 악성종양은 대부분 50~60대였다.

성별분포로는 남자환자가 19명, 여자환자가 14명으로서 남자환자가 다소 많았으며(M:F=1.5:1) 양성종양의 경우는 1.2:1로 남녀비가 비슷하였고 악성종양의 경우는 4:1로서 남자가 대부분을 차지하였다(Table 1).

### 2. 질병별 분포

질병별 분포를 보면 흉벽종양 33례중 양성종양 28례, 악성종양 5례로서 대부분 양성종양이었고 양성종양은 지방종이 11례로 가장 많았으며, 낭미충종 4례, 연골종 2례, 혈관종 2례와 섬유종, 표피낭종, 피부섬유종, 골연골종, 방추세포종, 섬유성골이형성, 조직구종, 림프관종 그리고 스파르가눔증 등이 각각 1례로 구성되었다(Table 2).

악성종양은 5례로서 연골육종, 거대세포종 그리고 유상피육종이 각각 1례였고 간암환자와 원인미상인 환자에서 흉벽으로 전이된 2례가 있었다(Table 3).

### 3. 발생 부위

발생부위는 연부조직이 24례로 가장 많았고, 그중에 양성종양이 22례, 악성종양이 2례였으며 골종양은 9례로서 양성종양 6례, 악성종양 3례였다.

흉벽의 우측과 좌측의 비는 3:2의 비율로 다소 우측이 많았으며 흉골에서는 3례에서 발생하였다(Table 4).

**Table 5.** Symptoms

Palpable Mass	18 (55%)
Pain	7 (21%)
Tender Mass	3 ( 9%)
Growing mass	3 ( 9%)
No specific symptoms	2 ( 6%)

**Table 6.** 발병 기간

1년 이하	1~10년	10년 이상
21	9	3

**Table 7.** Methods of Surgical Treatment

Operative Procedure	No. of Cases
Local excision	16
Wide resection	12
Wide resection + Chemotherapy	3
Wide resection + Radiotherapy	1
Wide resection + Chest wall Reconstruction	1

4. 증상 및 발병기간

증상은 국소종창을 호소한 경우가 18례 (55%)로 가장 많았고 흉통이 7례 (21%), 압통이 3례 (9%) 그리고 종양의 발육증상을 호소한 경우가 2례 (6%)였다 (Table 5).

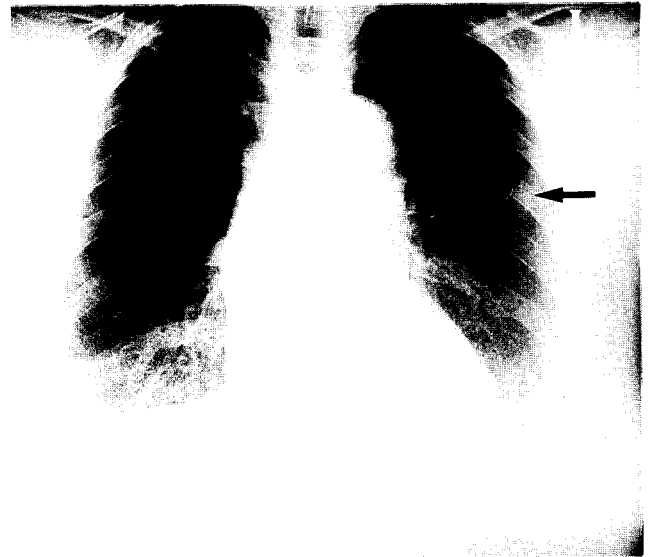발병기간은 환자가 인지한 과거력을 중심으로 분류하였으며 대부분 1년 이하의 기간으로 수술을 시행받았다 (Table 6).

5. 치료

모든 환자에서 외과적 치료를 시행하였으며 적출된 종양은 수술중 및 수술후 병리학적으로 진단하였고, 수술 방법은 종양의 악성도 및 침범부위와 정도에 따라 시행하였다 (Table 7).

부분절제술은 16례에서 시행하였는데 지방종이나 낭미충증 등에서 종양적출술 (Tumormectomy)만을 시행하였고, 광범위절제술은 12례에서 시행하였는데 free margin이 4cm이상 되도록 연부조직이나 늑골 혹은 흉골을 광범위하게 절제를 하였다.

악성종양인 3례에서는 광범위절제후 항암화학요법을 시행하였고 흉골에 발생한 악성종양에서는 광범위절제술과 방사선치료를 실시하였다.



**Fig. 1.** Histiocytoma. Chest PA showing tumor mass of soft tissue density on left 3rd rib.

흉골에 발생한 혈관종 환자에서는 광범위절제와 Teflon-felt를 이용한 흉벽재건술을 시행하였는데 좋은 결과를 얻었다.

6. 증례

임상적으로 흉미 있다고 생각되는 흉벽종양 4례에 대해 x-ray 사진과 병리조직 소견을 보면, 첫번째로 늑골과 흉골에 종양이 합병된 49세 여자환자로서 단순 흉부사진상 세번째 늑골에 연부조직 음영을 가진 종양이 보이고 (Fig. 1), 흉부 CT상에 팝콘 모양의 돌출된 석회화종양이 보이고 있다 (Fig. 2). 이 환자는 늑골종양은 광범위절제술을 시행하였고, 흉골종양은 광범위절제와 Teflon-felt를 이용한 흉벽재건술을 시행하여 좋은 결과를 얻었다. 병리조직 소견은 늑골에서는 Histiocytoma (조직구종), 흉골에서는 Hemangioma (혈관종)이었다.

두번째는 65세 여자로서 섬유성골이형성증 환자인데, 단순 흉부사진에서 좌측 상흉부에 연부조직 음영이 보이고 측흉부사진에서도 전흉부에 종양이 보여, 광범위절제술을 시행하였다 (Fig. 3, 4).

세번째로는 72세 여자환자로 뇌전이가 있어 절개생검만을 시행하여 악성 거대세포종으로 진단되었던 예로서, 단순 흉부사진에서 좌측 2번째 늑골에 균일도의 분엽성 모양을 가진 종양이 보였고 (Fig. 5), 약 1년뒤 종양이 더욱 커지고 폐전이와 기관관위를 보여주고 있다 (Fig. 6).

네번째는 60세 남자로서 흉골에 유상피육종으로 진단된

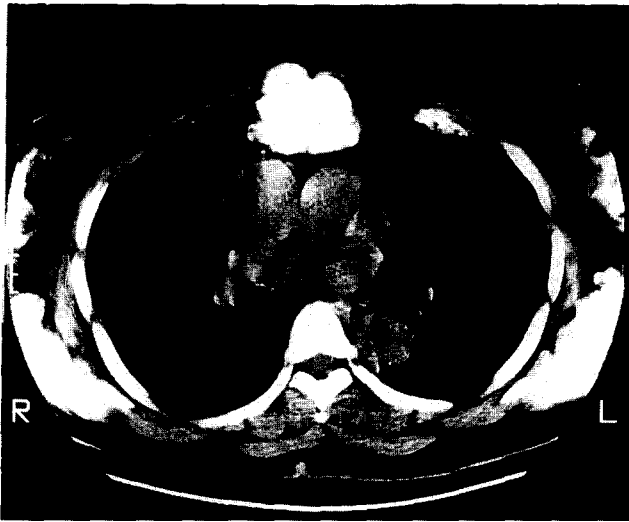

Fig. 2. Hemangioma. Chest CT showing popcorn-like, calcified, protrudent tumor mass on sternum.

환자이며, 흉부단층 사진에서 흉골을 파괴시키는 연부조직 종양이 보이고 있다(Fig. 7). 이 환자는 종양 적출술후 방사선 치료를 받고 외래 관찰중이다.

### 고 찰

흉벽에 발생하는 종양은 발생하는 부위에 따라서 골 및 연골부의 흉벽종양과 연부조직 종양으로 나누며, 종양의 성격에 따라 양성과 악성 종양 및 원발성과 전이성 종양으로 구별할 수 있다. 연부조직 종양은 피부, 피하조직, 흉벽 근육층 및 늑간신경 등에서 유래하는 경우가 대부분이며 치료면에 있어서 문제시 되는 경우가 많지는 않으나 골종양은 신체 타부위의 종양과는 달리 흉벽결손으로 인한 문제점이 따를 수 있다.

Watkins<sup>1)</sup> 등은 339례의 흉벽종양중 악성종양은 단지 36례에서 보았다고 했으나 Blades<sup>2)</sup> 등은 48례의 원발성 흉벽종양중 악성종양이 20례였다고 보고하여 악성종양의 빈도에 상당한 차이점을 보였다. 이는 본 논문에서도 대다수가 양성종양인 것과 같이 각병원의 특수성 및 보고에 포함시킨 종양의 범위 및 임상각과의 특수성에 따라 차이가 있을 것으로 사료된다.

발생빈도는 비교적 드문 종양으로서 신체의 원발성 종양중 흉벽종양이 약 2%정도이나 흉벽종양중 약 50~80%가 악성이라고 보고되고 있다<sup>3)</sup>. 흉벽 골종양의 양성 및 악성종양 구분에 의한 발생빈도는 Dahlin<sup>4)</sup>과 Pascuzzi<sup>5)</sup> 등에 의하면 전체적으로 악성종양이 양성종양보다 많으나, 반

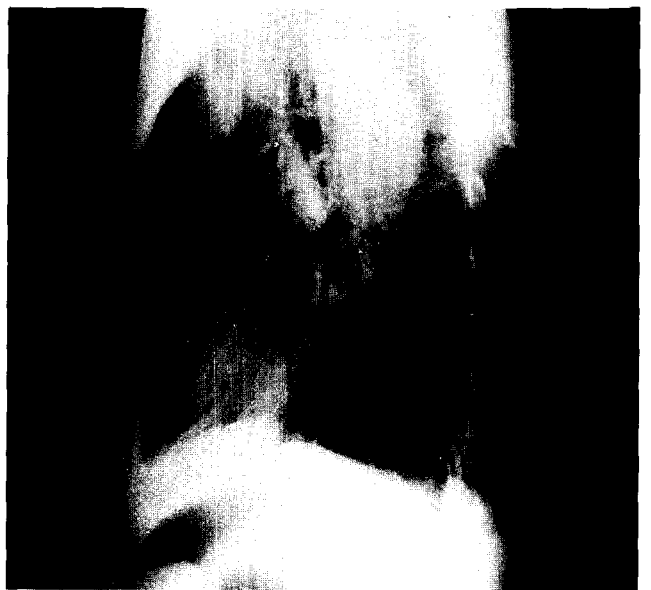

Fig. 3, 4. Fibrous Dysplasia. Chest PA and Lateral view showing soft tissue density tumor mass on left thoracic wall. A) B)

면에 Vogt-Myokoph<sup>6)</sup> 등은 악성종양이 양성종양의 50% 미만이라고 보고하였다.

흉벽 결손의 문제점을 일으키는 것은 흉골과 늑연골 조직의 종양으로서 대개 전체 골종양 중 5~10%을 차지하는데, Teitelbaum 등에 따르면 늑골에서 발생하는 종양이 95%였고 흉골종양이 5%로 늑골에서 발생하는 빈도가 월등히 높다고 주장하였다<sup>7)</sup>.

남녀의 비는 저자마다 약간의 차이는 있으나 약 2:1의 비율로 남자에게 많이 발생하고, Ochner에 의하면 연령별 분포는 악성에서는 평균연령이 48세, 양성에서는 26세로

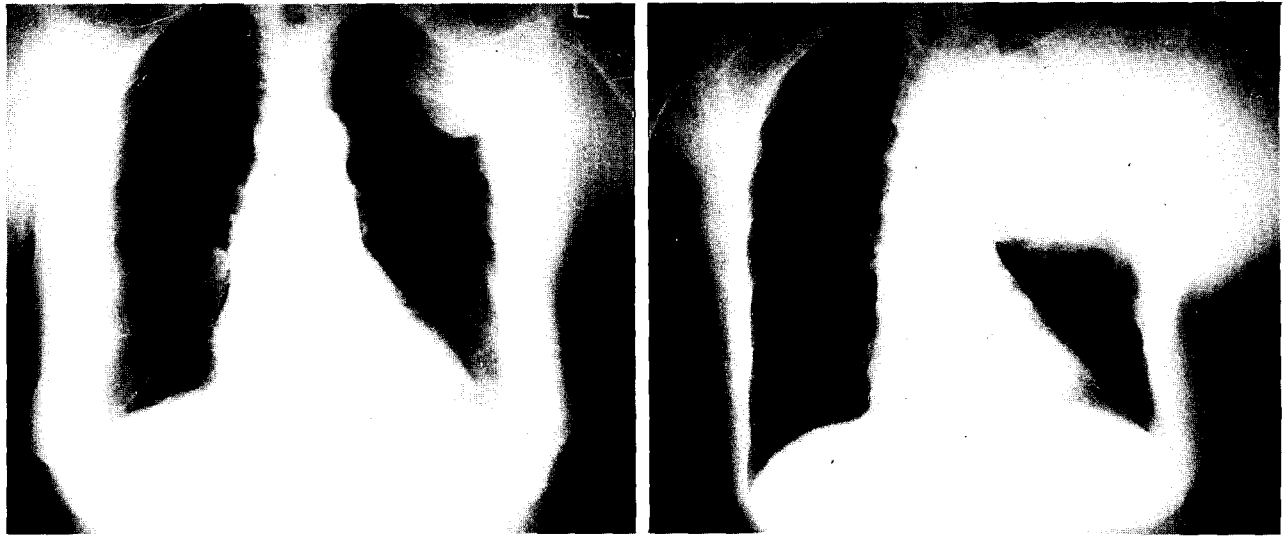


Fig. 5, 6. Malignant Giant Cell Tumor. Showing homogenous, lobulated tumor mass on left 2nd rib, and 1 year later, chest PA was noted huge tumor mass including pulmonary metastasis and tracheal deviation.

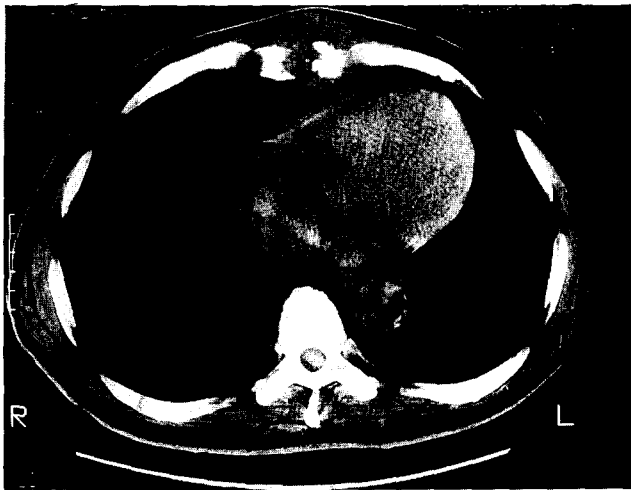


Fig. 7. Epithelioid sarcoma. Chest CT showing soft tissue tumor mass and cortical destroyed sternum.

악성종양 환자에서 약 두 배 정도의 연령 상승이 있었다<sup>8)</sup>.

종양의 위치는 Pascuzzi 등에 의하면 우측 흉벽에서 발생하는 것이 126례중 80례였고, 김상형<sup>9)</sup> 등에서도 같은 소견을 보였으며 본 원에서도 비슷한 비율(3:2)로 발생했다.

근골에 발생한 종양의 경우, 양성종양으로서는 섬유성 골이형성과 연골종이 가장 흔하며 골연골종, 섬유종, 신경종 등이 있다. 악성종양으로는 골수종과 연골육종 등이 가장 흔하며 골육종, 횡문근육종, 섬유육종, Ewing's 육종 등

이 있다<sup>10)</sup>. 흉골의 경우는 거의 전부가 악성종양으로 연골육종과 골수종이 흔히 생기며 양성종양으로 연골종이 알려져 있지만 대부분에서 Low grade의 연골육종의 양상을 보인다.

흉벽종양의 가장 흔한 증상은 흉통과 발육증상이지만 약 30% 정도의 환자에서는 무증상인 경우가 있다<sup>11)</sup>. 특히 국한성이며 지속적인 동통의 경우 악성종양을 의심하여야 한다.

흉벽종양의 진단으로는 병력청취나 흉부 X-ray 검사가 중요하겠으나 확진은 생검으로 이루어져야 한다. 침생검(Needle Biopsy)은 불충분한 조직편과 종양세포의 Seeding 문제로 골수종이나 전이암의 경우를 제외하고는 사용하지 않는 것이 바람직하며 생검 및 절제를 동시에 시행하는 것이 이상적이라 하겠다<sup>12)</sup>. 또한, 결핵의 유병율이 높은 우리나라에서는 늑막주위 농양이나 늑골 결핵 등과 골종양과의 감별에 유의하여야 한다.

치료로는 타장기의 종양과 마찬가지로 양성과 악성에 따라 큰 차이가 있으며, 양성종양의 경우는 종양의 적출과 함께 종양이 발생한 해당 늑골이나 흉골 또는 연골부의 부분절제술이 필요하며 수술전 조직학적 진단이 없는 환자들에서는, 수술시 의심되는 부위의 늑골이나 흉벽 등의 광범위한 절제술을 권장하고 있다<sup>13)</sup>.

치료의 종류로는 1. 단순 혹은 광범위절제술 2. 소파술(curettage) 3. 방사선치료 4. 항암화학요법 및 호르몬치료를 들 수 있다.

광범위절제술은 악성종양의 치료에 근간이라 하겠으나 실제적으로 흉벽에 발생하는 악성 골종양은 골막하, 연골막하 또는 골수강내로 통하거나 흉막의 외표면 등으로의 다양한 전이양상을 가지므로 충분한 절제술을 시행하기는 힘들다. Leonardi 등은 종양을 중심으로, 육안적 침범이 없는 늑골이나 연골을 상하 1개씩을 더 절제하고 종양의 전후방으로 5cm 이상 부위를 늑간근육과 체벽늑막을 포함하여 절제하는 것이 좋은 예후를 가져온다고 주장하였다.

흉벽의 광범위절제술은 수술후 발생하기 쉬운 호흡부전이나 흉곽기형 등의 합병증을 예방하고 심장이나 폐 등의 주요 장기를 보호하기 위해 흉벽 결손부를 보완할 수 있는 흉벽성형술 내지는 재건술이 필요하다.

흉벽재건술을 위하여 많은 방법들이 소개되었으며 비교적 결손부위가 적을 경우에는 피부와 근육의 Pedicle flap을 이용하거나 반대편 유방의 이동으로 가능하기도하며 Periosteal flap, bone graft 또는 Fascia lata 등을 이용하기도 한다. 요즈음은 Tantalum mesh<sup>14)</sup>, Stainless steel mesh<sup>15)</sup>, Marlex mesh, Mersilene 및 Teflon mesh 등이 사용된다<sup>16)</sup>. 본 병원에서는 흉골종양 1례에서 Teflon felt을 이용하여 흉벽재건술을 시행하였다.

골 소파수술(curettage)은 절제술이 금기가되는 경우이거나 흉추부에 발생한 악성종양 등에서 완전 적출술이 힘든 환자에서 시행하는 방법이며 방사선치료는 환자가 수술적 치료를 거부하거나 외과적으로 수술이 불가능한 경우 또는 종양의 광범위한 침범으로 완전절제술을 시행하지 못한 경우에 시행한다<sup>17)</sup>.

그외에 호르몬제제나 항암화학요법제는 조혈기관이나 세망내피세포 계통에서 발생한 몇몇의 악성종양이나, 유방 또는 전립선암으로부터 전이된 종양에서는 효과를 나타내지만 고식적인 치료범주를 벗어나지 못하고 있다. 이러한 치료방법들은 양성종양과 소수의 악성종양을 제외하고는 일반적으로 예후가 좋지 못하다 하겠다<sup>18)</sup>.

## 결 론

고려병원 흉부외과에서는 1985년 3월부터 1994년 9월까지 흉벽종양 33례를 치험하였으며, 병리학적 진단과 임상적 고찰을 시행하여 다음과 같은 결과를 얻었다.

1. 흉벽종양 33례중 양성종양 28례, 악성종양 5례였다.
2. 양성종양 28례는 지방종이 11례로 가장 많았고 낭미충증 4례, 연골종 2례 등의 분포를 보였다.
3. 악성종양은 연골육종, 거대세포종, 유상피육종이 각각 1례였고 전이암이 2례였다.

4. 연령분포는 16세에서 72세까지로 평균연령은 약 40세였고 남녀의 비는 1.5:1로 남자에게 많았다.
5. 흉벽종양의 주증상으로는 국소종창이 18례로 가장 많았고 국소홍통, 압통과 종양의 발육증상 등으로 빈도순서를 보였고 자각증상이 없는 경우도 2례 있었다.
6. 수술은 Local Excision 16례, Wide Resection 12례, Wide Resection과 Chemotherapy을 병행한 경우가 3례였고, Wide Resection과 Radiotherapy을 병행한 1례 그리고 Wide Resection과 Chest Wall Reconstruction을 시행한 경우가 1례였다.

## 참 고 문 헌

1. Watkins E JR, Gerald FP. *Malignant tumors involving the chest wall.* J Thorac Cardiovasc Surg 1960; 39: 117-9
2. Blades B, Paul JS. *Chest wall tumors.* Ann Thorac Surg 1950; 131: 976-9
3. Thomas WS. *Chest wall tumors. General thoracic surgery.* 4th ed. Malvern: Williams & Wilkins, 1994: 579-88
4. Dahlin DC. *Bone tumors: General aspects & data on 3987 cases.* 2nd ed. Springfield: Charles C Thomas, 1967
5. Pascuzzi CA. *Primary tumors of the ribs and sternum.* Obstet Gynecol Surg 1957; 104: 390-2
6. Vogt-Myokoph I. *Management of primary rib tumors.* Obstet Gynecol Surg 1967; 125: 239-41
7. Teitellbaum SL. *Twenty years' experience with intrinsic tumors of the bony thorax at a large institution.* J Thorac Cardiovasc Surg 1972; 63: 776-8
8. Stelzer P, Gay WA. *Tumors of the chest wall.* Clin N Amer Surg 1980; 60: 779-84
9. 金相炯. 흉벽종양의 임상적 고찰. 대흉외지 1977; 10: 343-7
10. Groff DB, Adkins PC. *Chest wall tumors.* Ann Thorac Surg 1967; 4: 260-3
11. Ochsner A, Lucas GL. *Tumors of the thoracic skeleton: Review of 134 cases.* J Thorac Cardiovasc Surg 1966; 52: 311-4
12. O'Neal LW, Ackermann LV. *Cartilagenous tumors of ribs and sternum.* J Thorac Surg 1951; 21: 71-3
13. Leonardi HK, Neptune WB. *Surgical management of chest wall tumors.* Am J Surg 1980; 139: 569-72
14. 박강식, 지행욱, 박영실, 김근호. 흉골과 늑골의 원발성종양 3례. 대흉외지 1979; 12: 151-3
15. LeRoux BT, Stemmler P. *Maintenance of chest wall stability.* Thorax 1971; 26: 424-6
16. Dneen JP, Boltax RS. *Problems in the management of chest wall tumors.* J Thorac Cardiovasc Surg 1966; 52: 588-90
17. Winham AJ. *Ewing's tumor of a rib with pulmonary metastasis.* Am J Roentgenol 1954; 71: 445-8
18. Pascuzzi CA, Dahlin DC, Clagett OT. *Primary tumors of the ribs and sternum.* Obstet Gynecol Surg 1957; 104: 390-2