

우심방 맥관육종

-1례 보고-

박진상* · 최세영* · 박창권* · 이광숙* · 유영선*

=Abstract=

Right Atrial Angiosarcoma -One Case Report-

Jin Sang Park, M.D.*, Sae Young Choi, M.D.*, Chang Kwon Park, M.D.*,
Kwang Sook Lee, M.D.*, Young Sun Yoo, M.D.*

A 75-year-old man was admitted to the hospital because of a pericardial effusion.

After 3 L of blood-stained pericardial fluid was drained, clinical examination together with echocardiography and chest computed tomography showed a tumor in the right atrium. At operation a pedunculated vascular tumor was found with a broad base which was embedded in the atrial wall and extended into the pericardium.

A wide resection was performed resulting in a large defect of the right atrial wall. The defect was reconstructed with a pericardial patch. The patient did well postoperatively, but bloody pleural effusion developed later, presumably because of pulmonary metastasis. The patient died 2 months after surgery as a result of respiratory failure.

(Korean J Thorac Cardiovasc Surg 1995;28:713-6)

Key words : 1. Heart neoplasm
2. Hemangiosarcoma

증 례

75세 남자환자로 심한 호흡곤란을 주소로 내원하였다. 환자는 내원 1개월전에 상기도 감염증상을 보인뒤 계속 호흡곤란을 호소하다가 내원 5일전 부터는 보행이 어려울 정도의 심한 호흡곤란을 호소하게 되었다. 내원당시 이학적소견으로 체온은 36.5℃, 맥박은 105회/분, 호흡수는 28회/분, 혈압은 130/90mmHg였다. 흉부청진상 양폐하부에 호흡음이 감소되었으며 흉골좌연을 따라서 심낭마찰음이 청취되었다.

혈액 및 소변검사는 모두 정상이었다. 단순 흉부 X-선상 심비대소견이 있었으며 심초음파상 박동시 심실기능은 정상이었으나 상당량의 심낭삼출액의 소견을 보였다(그림 1).

입원 2일째 심낭루조성술을 시행하였다. 시술당일 약 1,500cc의 혈성 삼출액이 배액되었으며 호흡곤란은 즉시 좋아졌다. 삼출액검사상 결핵균은 검출되지 않았다. 그러나 시술후 배액량은 관찰한 결과 매일 150cc 이상으로 배액량의 감소는 보이지 않았다. 그리하여 입원 2주째 심초음파검사를 재시행하였으며 그 결과 우심방내 종괴소견을 발견할 수 있었다(그림 2). 연이어 시행한 흉부 전산화단

* 계명대학교 의과대학 흉부외과학교실

* Department of Thoracic and Cardiovascular Surgery, School of Medicine, Keimyung University, Taegu, Korea

논문접수일: 94년 7월 21일 심사통과일: 94년 8월 19일

통신저자: 박진상, (700-310) 대구광역시 중구 동산동 194, Tel. (053) 250-7344.

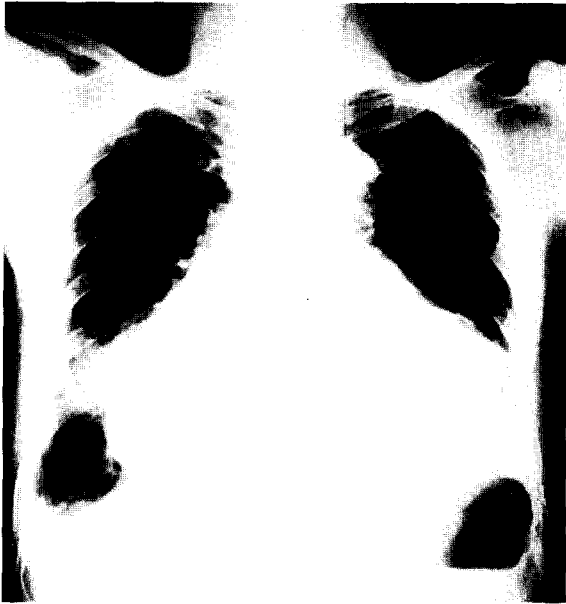

그림 1. 술전 흉부 X-선 소견. 심장 대 흉곽의 비가 현저히 증가되어 있다.

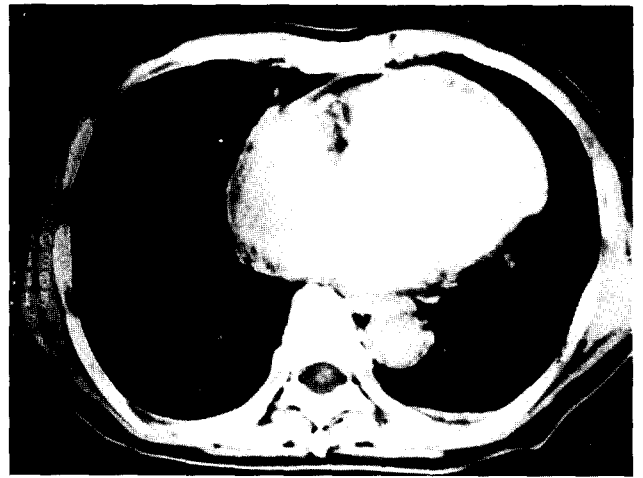


그림 3. 흉부 전산화단층촬영 소견. 우심방내 종괴음영이 보인다.

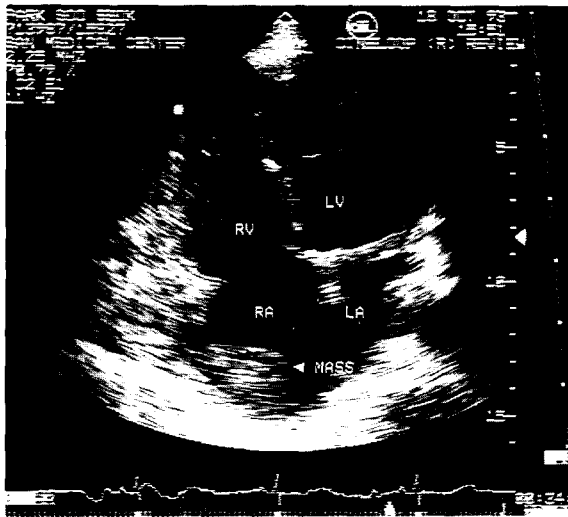


그림 2. 심초음파 소견. 우심방내에 종괴가 있는 것을 보여주고 있다.

층촬영상에도 우심방내 종괴를 확인하게 되었다(그림 3).

입원 3주째 종양절제수술을 시행하였다. 수술은 흉골정 중절개를 통한 체외순환하에서 심정지유도없이 시행하였다. 종괴는 우심방의 전벽에서 기시하여 심낭에 광범위하게 침윤되어 있었고 우심방내로도 돌출되어 있었으나 심방중격과 삼첨판막에는 종양의 침윤이 보이지 않았다. 종

양과 함께 우심방벽의 일부를 함께 절제한 뒤 우심방전벽의 결손은 심낭포편으로 교정하였다. 아울러 심낭부위도 광범위하게 절제하였다. 수술실에서 체외순환종료는 비교적 용이하게 이루어졌다.

육안적으로 종양은 6×5×3.0cm 크기로 연한 노랑색과 붉은색이 서로 뒤섞여 있으면서 만지면 쉽게 부서졌다. 단면상에는 출혈성 변화를 보이고 있으며 연한 노랑색의 종양소견을 보였다(그림 4). 광학현미경으로 본 병리조직소견상 과염색성이면서 여러가지 모습의 핵과 불충분한 세포질로 형성된 다각형의 암세포들이 혈관의 내피를 형성하고 있었으며 이러한 내피들로 구성된 혈관은 여러 형태의 크기로 되어 있었다(그림 5).

술후 10일째까지는 혈액성 삼출액이 매일 100cc 이상 배액되었으나 그 이후 부터는 감소하였다. 술후 14일째 양호한 상태로 퇴원하였다(그림 6). 외래추적중 좌측 흉강에 혈성 삼출액 소견으로 세차례 흉강천자를 시행하였다. 혈성 삼출액 소견은 우측 흉강에까지 진행되었으며 전신상태의 급격한 저하로 항암요법 및 방사선요법은 시행하지 않았다. 환자는 술후 2개월째 호흡부전으로 사망하였다.

고찰

성인의 심장에 발생하는 종양의 약 25%가 악성이며 이중 빈도가 가장 높은 종양이 맥관육종으로 심장에 발생하는 악성종양의 33%정도 된다고 한다¹⁾. 맥관육종의 발생연령은 9세부터 80세까지 평균 40세로 되어 있으며 남자에

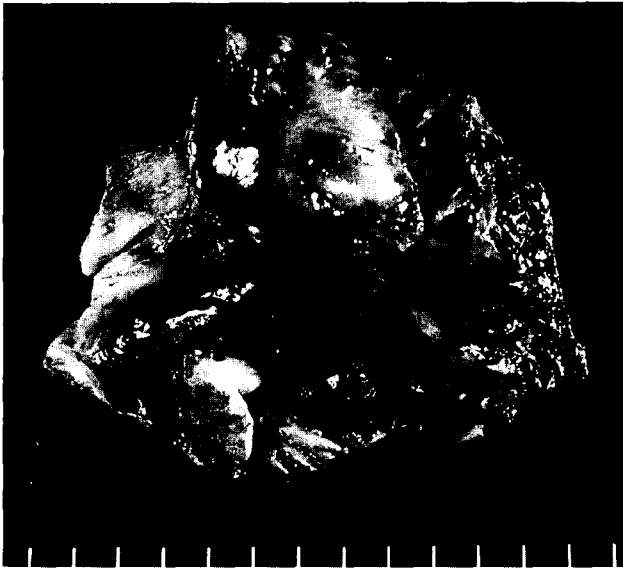


그림 4. 종양의 육안적 소견. 6×5×3cm 크기로 단면상에는 출혈성 변화를 보이고 있다.

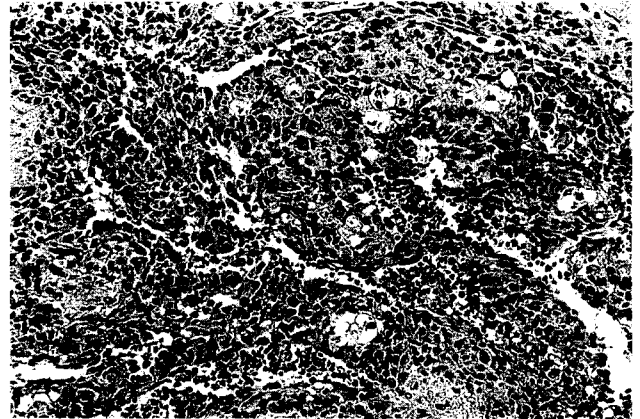


그림 5. 종양의 광학현미경 소견. 다각형의 암세포들이 혈관의 내피를 형성하고 있다.

서 2~3배 더 많이 발생한다고 한다²⁾. 종양의 육안적인 소견은 대개 유두상으로 크기는 2~30cm 정도로 나타나고 증식은 심장 혹은 심낭으로 진행된다고 한다. 맥관육종 환자의 대부분에서 혈심낭의 소견을 보이게 되는데 이는 종양의 심낭내로의 증식을 시사한다고 한다.

심장에서의 호발부위는 우심방으로 91%의 빈도를 가지고 있다³⁾.

임상적인 소견은 대체로 비특이적이며 종괴의 위치, 심낭으로의 증식, 폐장으로의 전이유무와 연관되어 나타난다. 초기에는 주로 심낭염에서 보이는 증상 및 소견들로서 흉통, 심낭마찰음, 심전도상 ST, T의 변화 등을 보이다가 어느정도 진행되면 호흡곤란, 발열, 전신무력감, 체중감소 등이 따라온다고 한다. 그리고 종괴의 위치에 따라 간종대, 경정맥확장, 수포음, 심잡음 등의 이학적 소견을 볼 수가 있다²⁾. 이때 종양의 증식이 심근 및 심낭내로 되었거나 심낭삼출액의 소견이 있을 경우에 심전도의 변화가 동반이 되며 또한 흉부 X-선상 심비대소견을 보일 수가 있다. 또한 흉막삼출액의 소견시 흉강전자하여 혈성 삼출액을 보일 경우나 흉부 X-선상 폐실질에 결절소견을 보일 때 맥관육종을 폐전이를 시사한다고 한다^{2, 4)}.

심장의 악성종양을 조기에 발견하는 방법으로 심초음파도, 전산화단층촬영, 전자자기공명, 혈관조영술 등이 사용될 수 있다. 이중 맥관육종의 경우 나타나는 임상적인 소견들이 비특이적이기 때문에 조기 진단이 어렵다고 한다.

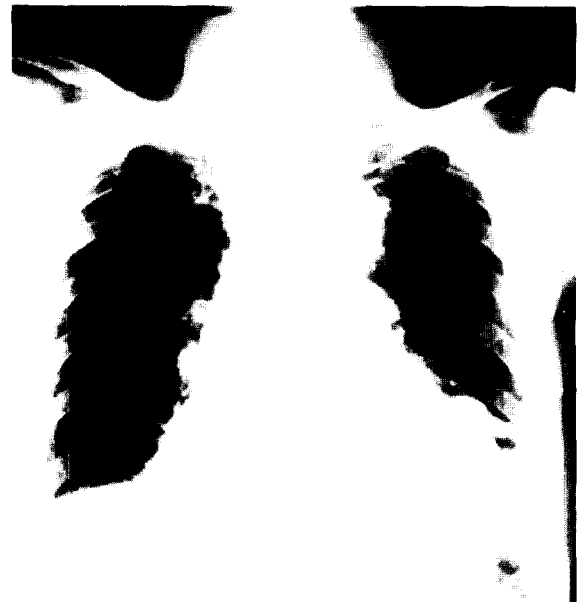


그림 6. 퇴원시 흉부 X-선 소견. 술전에 비해 심장 대흉곽의 비가 감소되어 있다.

그래서 이러한 방법들을 동원하여도 진단에 어려움이 따라 맥관육종의 경우에는 보고된 161례중 30% 이상에서 사후진단이 되었다고 한다²⁾.

감별해야할 질환으로 혈관염, 폐의 혈철침착증, 원발성 심종양, 결핵, 심내막염, 전이성 심종양 등을 들고 있다⁵⁾.

심장의 악성종양에 대한 수술요법은 현재까지도 유효성 여부에 대해 논란이 되고 있다. 그 이유로는 종양의 심근 조직침윤과 주위장기로의 광범위한 전이때문인 것으로 보

고하고 있다.

한편으로 타장기의 전이소견이 없는 악성종양의 경우에 절제수술을 주장하는데 그 이유로는 첫째, 원발종양의 국소적 제거, 둘째, 종양으로 인한 혈류장애를 없앴으로 혈류역학의 개선 및 전신증상의 호전, 셋째, 보조요법을 같이함으로써 생명의 연장을 얻을 수 있다는데 두고 있다⁶⁾.

그러나 심장의 악성종양중에서도 맥관육종은 진행의 정도가 빨라 수술시 종양의 절제가 가능한 경우가 드물다고 한다. 심장에서 발생한 맥관육종을 수술한 경우나 수술한 후에 항암요법이나 방사선요법을 보조적으로 시행한 경우에 있어서도 예후는 서로 큰 차이가 없는 것으로 보고하고 있으며 환자의 90% 이상에서 진단후 1년 이내 국소재발이나 타장기에의 전이로 사망하는 것으로 알려져 있다⁷⁾.

본 교실에서 경험한 맥관육종은 심낭에 광범위한 전이가 이루어졌던 상태에서 수술하였던 경우로 술후에 양측 폐장으로의 전이가 급속히 이루어져 항암요법이나 방사선요법의 시행없이 술후 2개월째 사망하였다.

참 고 문 헌

1. McAllisten HA Jr, Fenoglio JJ Jr. *Tumours of the cardiovascular system*. Atlas of Tumor Pathology. Washington DC: Armed Forces Institute of Pathology, 1978;81-8
2. Herrmann MA, Shankerman RA, Edmunds WD, Shub C, Schaff HV. *Primary cardiac angiosarcoma: a clinicopathologic study of six cases*. J Thorac Cardiovasc Surg 1992;103:655-64
3. Janigan DT, Husain A, Robinson NA. *Cardiac angiosarcomas: a review and a case report*. Cancer 1986;57:852-9
4. Shin MS, Kirklin JK, Cain JB, Ho K-J. *Primary angiosarcoma of the heart: CT characteristics*. Am J Roentgenol 1987;148:267-8
5. Klima U, Wimmer-Greinecker G, Harringer W, et al. *Cardiac angiosarcoma-a diagnostic dilemma*. Cardiovasc Surg 1993;1:674-6
6. Colucci WS, Braunwald E. *Primary Tumors of the Heart*. In: Braunwald. Heart Disease. 4th ed. Philadelphia, Saunders, 1992;1461-2
7. Dein JR, Frist WH, Stinson EB, et al. *Primary cardiac neoplasms: Early and late results of surgical treatment in 42 patients*. J Thorac Cardiovasc Surg 1987;93:502-11