

# 복잡 대동맥 교약증 또는 대동맥 차단증의 일차적 완전교정술에 대한 연구

김 용 진\* · 전 태 국\* · 노 준 량\*

=Abstract=

## One-stage Total Correction for Complex Aortic Coarctation and Interrupted Aortic Arch

Yong Jin Kim, M.D.\*, Tae Gook Jun, M.D.\*, Joon Ryang Rho, M.D.\*

Between March 1989 and December 1994, one-stage repair was performed for correction of the intracardiac malformations associated with aortic coarctation in 34 patients or interrupted aortic arch in 8 patients via median sternotomy. There were 26 male and 16 female patients, and their body weight ranged from 1.8 to 8kg (mean weight,  $4.0 \pm 1.4$ kg). The age at the operation ranged from 7 days to 18 months (mean age,  $3.1 \pm 3.8$  months). The repair of aortic coarctation or interrupted aortic arch was performed using extended end-to-end anastomosis in most of the patients (86%, 36/42), and six patients underwent ductal tissue excision and patch aortoplasty. Intracardiac defects were corrected concomitantly through the right atrium unless the anatomy dictated otherwise. Obstructive outlet septum was resected whenever necessary.

There were seven early deaths (16.8%), and three late deaths with a mean follow-up period of 25 months (range from 1 to 65 months). Three patients were reoperated upon residual subaortic stenosis, stenosis at the RPA origin, and subacute bacterial endocarditis respectively. None showed any significant residual or anastomotic stenosis postoperatively.

One stage repair of the aortic coarctation and interrupted aortic arch associated with intracardiac defect leaves no native coarctation shelf tissue or residual hypoplasia in the repaired segment, has low incidence of recurrent or residual stenosis, minimizes reoperation and incisions, and manages arch hypoplasia easily.

We conclude that surgical results of one-stage repair for the intracardiac malformation associated with aortic coarctation or interrupted aortic arch are reasonable.

(Korean J Thorac Cardiovasc Surg 1995; 28:658-65)

**Key words** : 1. Aortic coarctation  
2. Aortic arch interruption

\* 서울대학교 의과대학 흉부외과학교실

\* Department of Thoracic and Cardiovascular Surgery, College of Medicine, Seoul National University, Seoul

† 본 연구는 1994년도 서울대학교병원 지정진료 연구비 지원에 의한 결과임.

논문접수일: 95년 3월 21일 심사통과일: 95년 3월 24일

통신저자: 김용진, (110-744) 서울시 종로구 연건동 28, Tel. (02) 760-3638, Fax. (02) 745-5209

## 서 론

대동맥궁차단과 대동맥교약 등이 다른 심기형과 동반되는 경우 신생아기에 사망율이 매우 높은 것으로 알려져 있다. 최근 프로스타글란딘의 사용으로 인하여 초기 사망율이 감소하여 수술의 적응이 되는 경우가 점차 증가하고 있다. 그러나, 이러한 환아들의 적절한 수술시기 및 방법에 대하여는 아직 논란의 여지가 많다. 이전에는 대부분의 경우에 있어서 대동맥궁의 기형을 먼저 교정하고 폐동맥 결찰을 시행한 후 2차적으로 동반된 심기형을 교정하는 단계적 치료방법을 선호하였으나, 이러한 방법은 동반된 심기형 등에 기인한 심부전으로 사망율이 높게 보고되고 있다<sup>1-3)</sup>. 최근 일부에서는 일차적 완전 교정술을 시도하여 좋은 결과를 보고 하고 있으나<sup>4-6)</sup>, 아직 그 적용 여부가 확립된 상태는 아니다.

서울대학교병원 소아흉부외과에서는 1988년 이전에는 심장내 기형을 동반한 대동맥궁차단 및 대동맥교약증 환아에서 단계적인 수술방법을 적용하였으나, 1988년 이후부터 전향적인 방법에 의한 수술적응 지침을 정하면서, 심기형이 동반된 대동맥교약 및 대동맥궁차단증에 있어서 일차 완전교정술을 시행함을 원칙으로 하였다. 이에, 심기형이 동반된 대동맥교약 및 대동맥궁차단증 환아중, 대동맥궁 발육부전을 동반하고 있는 경우, 심방이나 심실간 혈류 단락이 큰 경우, 혹은 후향으로 변이된 비정렬(malaligned) 심실중격 결손을 갖고 있거나 수술적 교정이 반드시 필요한 심장내 기형을 동반한 환아 등에 있어서 일차완전교정술을 시행 하였다. 이에 저자들은 1988년 3월 부터 1994년 12월 까지 일차완전교정술을 시행 받은 환아 42명을 대상으로하여 수술 적응, 수술시기, 수술방법, 술후 관리 및 추적 결과 등을 보다 합리적으로 분석함으로써 술전 및 술후 이환율과 사망률의 원인을 밝혀내고, 적절한 수술 적응 및 시기 선택을 유도하며, 이 술식에 대한 중장기 추적 과정에서 대동맥궁의 발육, 특히 문합부위의 성장 가능성 및 협착 여부 등을 분석하여 일차적 완전교정술을 평가하고자 한다.

## 대상 및 방법

1988년 3월부터 1994년 12월까지 서울대학교병원 소아흉부외과에서 심혈관 기형을 동반한 대동맥궁차단 및 대동맥교약증으로 일차적 완전교정술을 시행받은 환자 42명을 대상으로 하였다. 환아의 남녀 성비는 26:16로서 남아가 많았으며, 수술당시 평균연령은 3.1 ± 3.8개월(범위 생후

7일~18개월)이었으며 연령 분포는 Fig. 1과 같다. 이중 신생아는 16명(38%)이었으며, 수술당시 평균체중은 4.0 ± 1.4kg(범위 1.8~8kg), 평균 체표면적은 0.23 ± 0.07m<sup>2</sup>(범위 0.14~0.50m<sup>2</sup>)이었다.

술전 진단을 위해 모든 환아에서 술전 심에코도를 시행하였으며, 21명의 환아에 있어서는 술전 심도자술 및 조영촬영을 시행하였다. 술전에 동맥관의 개존이 확실하지 않은 경우나 동맥관폐쇄가 의심되는 경우에는 동맥관개존을 유지하기 위하여 프로스타글란딘(PGE<sub>1</sub>)을 정주하였다. 술전 환아의 상태가 나쁜 경우에는 술전부터 변력성약제 투여 및 인공호흡기 보조로 환아의 상태를 어느정도 호전시키려고 하였다(Table 1).

환아의 진단 및 동반된 심혈관 기형들은 Table 2, Table 3과 같다. 대동맥교약(34례)인 경우에 동반된 심혈관 기형은, 동맥관개존이 28례(82%), 심실중격결손이 28례(82%), 대동맥궁 발육부전이 14례(41%), 심방중격결손이 13례(38%), 좌심실유출로협착(LV outflow tract obstruction)이 8례(12%), 승모판 협착이 2례(5.8%), 대동맥판막 협착이 2례(5.8%) 등이 있었으며, 그외에 우폐동맥의 기시이상(anomalous origin of the right pulmonary artery) 및 기마성 삼첨판막(tricuspid valve straddling) 등이 각각 1례씩 존재하였다. 대동맥궁차단(8례)은 A형이 3례(38%), B형이 5례(62%)였으며, 동반된 심혈관 기형은 동맥관개존이 8례(100%), 심실중격결손이 8례(100%), 심방중격결손이 5례(63%), 좌심실유출로협착이 2례(25%) 및 대동맥폐동맥창(aortopulmonary window)이 1례 있었다.

수술방법 및 체외순환시간: 수술은 모든 환아에 있어서 중앙흉골절개를 통하여 일차적 완전교정술을 시행하였다. 대동맥궁과 각각의 분지들을 충분히 박리한뒤 폐동맥과 동맥관을 분리하였다. 완전한 동맥궁차단이 있는 경우에는 2개의 동맥캐놀라를 사용하여 상행대동맥과 개존된 동맥관이 기시하고 있는 주폐동맥에 삽관하였다. 대부분의 환아에 있어서 단일 정맥도관을 우심방에 거치하였으며 동반된 심기형이 복잡하여 장기간의 추가적인 심정지가 필요하다고 예상되는 경우에는 2개의 정맥도관을 삽입하였다. 심근정지 방법으로서 4℃ 냉각혈심근정지액을 순행성 방법으로 주입하였으며, 섭씨 18~20도의 초저온 상태에서 체외순환정지(total circulatory arrest)를 실시하였다. 체외순환정지 상태에서 대동맥궁 이상을 먼저 교정한 뒤 다른 심기형을 교정하였다. 평균 총체외순환 시간은 135 ± 40분(90~281분), 평균 대동맥차단 시간은 61 ± 16분(28~87분), 평균 순환 정지시간은 50 ± 5분(20~85분)이었다.

Table 1. Preoperative management

Preoperative management	Case number
Inotropics (Dopamine, Dobutamine)	16 (38%)
PGEl infusion	9 (21%)
Ventilatory support	7 (17%)

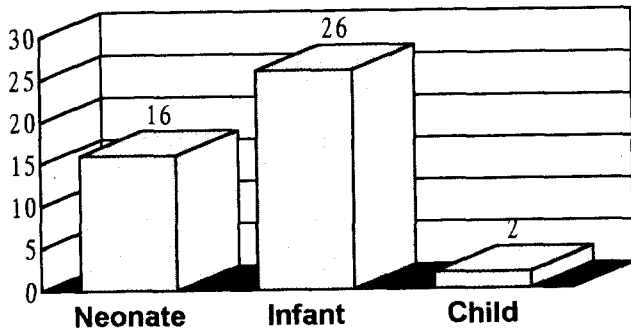


Fig. 1. Age distribution of the patients.

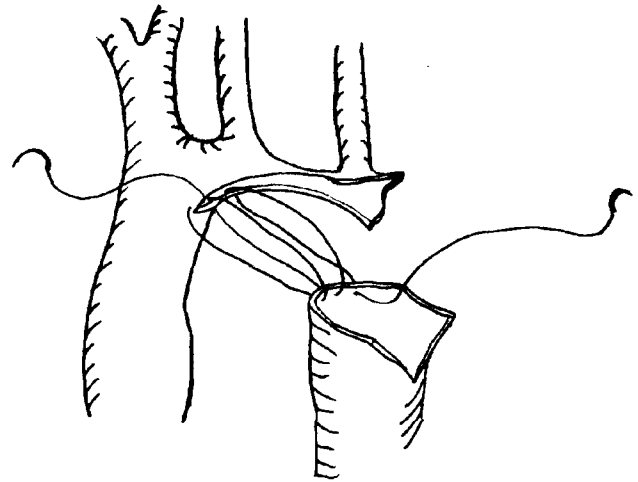


Fig. 2. Resection and extended end-to-end anastomosis

대동맥궁의 교정은 6명의 환아를 제외하고 모든 경우 (86%, 36/42)에 있어서 절제후 확장 단단분합술 (resection and extended end-to-end anastomosis)을 실시하였다 (Fig. 2). 특히 상하대동맥의 단단분합시 긴장이 유발되어 좌기 관지 등이 압박되지 않도록 상행대동맥, 대동맥궁 및 그의 분지들, 하행대동맥 등을 충분히 박리한 후 분합을 시행하였다. 확장 단단분합술은 대동맥궁차단, 대동맥궁 발육부전 및 대동맥교약 등 모든 경우에 있어서 구별없이 실시하였다. 6례의 환아에서는 대동맥 포편 성형술을 실시하였는데, 4례의 경우에 있어서는 0.625% 글루테르알데하이드 용액에 고정된 자가심낭포편을 이용하였으며, 2례에서는 Goretex포편을 이용하였다 (Fig. 3).

난원공개존과 대부분의 심방중격결손은 일차분합하였으며, 3례에 있어서는 심방중격결손의 크기가 커서 자가심낭포편을 이용한 포편분합을 실시하였다. 심실중격결손은 Dacron포편을 사용하여 분합하였다. 주로 우심방을 통하여 분합하였으며, 폐동맥하형의 12례에서는 폐동맥을 통하여 분합하였다. 심실중격결손 분합시 심실중격이 편향되어 있거나 좌심실유출로협착이 있는 경우에는 심실중격의 일부를 절제하거나 원추중격을 부분 절제 또는 동맥하형기 등을 절제하였다. 대동맥판협착이 있는 2례에서 판막 절제술을, 승모판협착이 있는 경우 1례에서 내측유두근 분리술 (splitting of medial papillary muscle)을, 1례에서 건삭 절제술 (chordae resection)을 각각 실시하였다. 그외에 상

행대동맥 발육부전이 있는 환아에서 폐동맥을 상행대동맥으로 이용하면서 Rastelli술식을, 우폐동맥 기시이상 (상행대동맥에서 기시) 환아에서 우폐동맥 기시부 이전을, 기마성 삼첨판막 (tricuspid valve straddling)인 경우 삼첨판막재건술을 각각 실시하였다.

자료 정리 및 분석: 각각의 자료처리는 SAS 6.04 프로그램을 이용하여 시행하였다. 연속변수의 평균치는 평균 ± 표준편차로 표시하였으며, 비연속변수는 비율로 표시하였다. 연속변수의 통계분석은 모수적 통계방법으로서 일반선형 모델 (General Linear Model, GLM)을 사용한 ANOVA와 t-test를 시행하였다. 비연속변수의 통계분석은 Chi-square와 Fisher의 직접 확률법을 사용하였다. 각각의 유의수준은 p 값을 0.05로 기준하였다.

## 결 과

조기 사망: 수술과 관련하여 술후 30일 이내에 사망한 조기사망 환아는 총 7례로서 16.8%였다. 환아의 나이에 따른 사망율은 4주 이하의 신생아에서는 25% (4/16), 영아에서는 12.5% (3/24)로서 신생아에서 그 사망율이 높았으나 통계학적 의의는 없었다 (p=0.4). 대동맥궁질환에 따른 사망율은 대동맥교약인 경우가 14.7% (5/34), 대동맥궁차단인 경우가 25% (2/8)로서 대동맥궁차단인 경우가 높았으나 통계학적 의의는 없었다 (p=0.6). 동반된 심혈관기형 중 좌심실유출로협착 및 대동맥판막협착 유무에 따른 사망율은 협착이 있는 경우가 25% (3/12), 협착이 없는 경우가 13.3% (4/30)로서 통계학적 의의는 없으나 협착이 있는

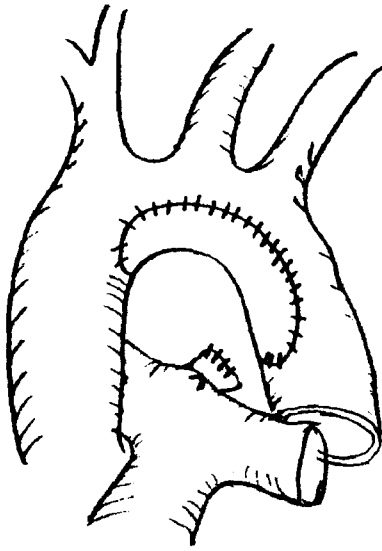


Fig. 3. Patch aortoplasty

경우가 높았다( $p=0.3$ ).

사망원인은 사후 관찰 및 임상소견을 토대로 분석하였다(Table 4). 4례의 환아가 심근보호 실패 및 장시간 체외 순환, 관상동맥의 손상 등에 의한 수술과 관련된 급성 심근 부전으로 수술당일에 사망하였으며, 그중 1례는 우관상동맥의 고상분지(high take-off)를 갖고 있는 환아로서, 술전 진단이 되지 않은 상태에서 수술 도중 손상을 받아 우관상동맥의 기시부를 이전하였으나 심근부전으로 사망하였다. 또, 1례의 환아는 술후 지속적인 발작성 폐동맥 고혈압(persistent pulmonary hypertensive crisis)과 저심박출량 및 급성 신부전으로 술후 8일째 사망하였다. 1례의 환아는 술전 부터 갖고 있던 폐렴이 치료되지 않아 패혈증으로 술후 21일째 사망하였으며, 다른 1례의 환아는 술후 발생한 중격동염으로 술후 22일째 사망하였다.

술후 합병증: 술후 생존자 35명중에서 발생한 수술과 관련된 합병증은 13명(37%)의 환아에서 15건의 합병증을 볼 수 있었다(Table 5). 중환자감시 병동에서 일과성인 경기가 나타난 경우가 9례(26%) 있었으나 모든 경우에 있어서 뇌신경계 후유증은 나타나지 않았다. 2례의 환아는 수술상처부위에 염증이 발생하여 장기간의 입원치료를 요하였으며, 1례의 환아는 술후 발생한 폐렴과 패혈증으로 장기간의 항생제 투여를 하였으나 회복되지 않아 만기 사망하였다. 1례의 환아는 술후 발생한 완전방실차단으로 심박동조율기 삽입술을 추가적으로 받았으며, 다른 1례의 환아는 좌측 횡격신경마비로 횡격막주름형성술(diaphragm

Table 2. Associated anomalies in coarctation (n=34)

Associated anomalies	Case number
Patent ductus arteriosus	28 (82%)
Ventricular septal defect	28 (82%)
Perimembranous	17
Subarterial	10
Muscular	1
Arch hypoplasia	14 (41%)
Atrial septal defect	13 (38%)
LVOTO	4 (12%)
Aortic stenosis	2 (5.8%)
Mitral stenosis	2 (5.8%)
Ascending aorta hypoplasia	1 (2.9%)
Anomalous origin of the RPA	1 (2.9%)
Tricuspid valve straddling	1 (2.9%)

\* LVOTO: left ventricular outflow tract obstruction  
RPA: right pulmonary artery

Table 3. Associated anomalies in arch interruption (n=8)

Associated anomalies	Case number
Patent ductus arteriosus	8 (100%)
Ventricular septal defect	8 (100%)
Perimembranous	5
Subarterial	2
Multiple	1
Atrial septal defect	5 ( 63%)
LVOTO	2 ( 25%)
Aortopulmonary window	1 ( 13%)

\* LVOTO: left ventricular outflow tract obstruction

Table 4. Causes of early death (n=42)

Cause of death	Case number
Acute myocardial failure	4
Pulmonary hypertensive crisis	1
Pneumonia, Sepsis	1
Mediastinitis	1
Total number of death	7 (16.7%)

plication)을 추가적으로 시행받았다. 1례의 환아는 술후 일측성 성대마비가 발생하였으나 목소리의 변성이나 호흡 곤란 등의 증상은 없었다.

술후 추적 소견: 생존한 35례는 평균 25개월/환아(25 ± 20개월, 범위 1~65개월) 추적되었다. 술후 1개월째 시행

**Table 5.** Early complications (n=35)

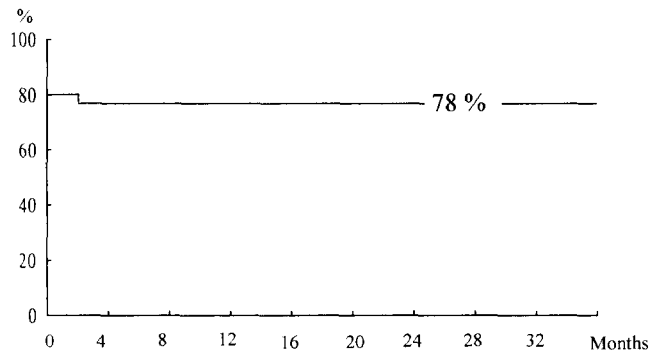
Complications	Events
Seizure (transitory)	9
Wound infection	2
Pneumonia, sepsis	1
Phrenic nerve palsy	1
Atrioventricular block	1
Vocal cord palsy	1
Total number of events	15

**Table 6.** Echocardiographic findings of survivals (n=35)

Echo findings	Case number
Residual coarctation (20mmHg)	none
Recurrent stenosis (20mmHg)	none
Residual LVOTO	2
Progressive LVOTO	2
AI (Grade II)	1

\* AI: aortic insufficiency  
LVOTO: left ventricular outflow tract obstruction

한 심에코도 소견상(n=35, Table 6) 문합부위에서의 순간 속도가 2.24m/s 이상을 보이는 경우는 없었다. 즉 20 mmHg 이상의 압력차이를 보이는 잔존 대동맥교약은 관찰되지 않았으며, 추적 관리되는 도중 외래에서 시행한 심에코도 소견상 대동맥교약이 재발(20mmHg 이상)된 경우도 발견되지 않았다. 술전 혹은 수술중 좌심실유출로 협착이 있을 것으로 판단되어 심실 중격의 일부를 절제하거나 원추중격을 부분 절제 또는 동맥하용기 등을 절제한 경우(n=10), 술후에 좌심실유출로협착이 남아있는 경우가 2례 있었으며, 2례 모두 만기 사망하였다. 술전에 진단되지 않았으나 술후 좌심실유출로협착이 발생한 경우가 2례 있었으며, 그중 1례는 정도가 심하지 않아(10mmHg 이하) 추적관찰중이나, 다른 1례는 협착정도가 점차 심해져서(압력차=100mmHg), 술후 40개월째 변형 Konno씨 술식을 시행받았다. 변형 Konno씨 술식 후 압력차는 심에코도 소견상 1.5m/s(약 9mmHg)의 순간속도를 보여 협착이 완전하게 제거되었음을 확인하였다. 1례의 환아는 대동맥판막협착증으로 판막절개술을 받은후 심에코도상 중등도(정도 3 이상)의 폐쇄부전증의 소견을 보였다. 1례의 환아에서는 술후 폐동맥판막에 이급성 심내막염이 발생하여 술후 4개월째 폐동맥판막제거술을 시행받았으며, 우폐동맥 기시부 이전술을 받았던 환아는 우폐동맥 기시부 협착이 발생하



**Fig. 4.** Survival curve

여 술후 24개월째 기시부 확장술을 시행받았다. 추적관리 동안 만기사망한 환아 3명을 제외하고 모든 환아에서 NYHA 기능분류 I의 상태를 유지하였다. 즉 대부분의 환아가 다른 건강한 아가에서 볼수 있는 신체활동 및 발육상태를 유지하였다.

만기사망: 생존자 35명중 3례의 환아가 추적관리도중 사망하였다. 1례의 환아는 술후 발생한 폐렴과 패혈증으로 인하여 장기간의 인공호흡기 보조 및 항생제투여를 하였으나 회복되지 않아 술후 1.5개월에 사망하였다. 다른 1례의 환아는 술후 좌심실유출로 협착이 남아있던 환아로서 외래 관찰중 원인미상의 고열을 동반한 설사로 인하여 술후 4개월째 급사 하였다. 대동맥판막협착으로 대동맥판막절개술을 받았던 1례의 환아는 술후 발생한 대동맥판막폐쇄부전증과 잔존한 좌심실유출로협착으로 인하여 심부전이 심해져 대동맥판막치환술 시행 예정이었으나 고열로 인한 구토후 흡입성 폐렴으로 인하여 술후 8개월째 사망하였다. 조기 사망 및 만기사망을 포함하여 Kaplan-Meier 방법에 의한 생존곡선은 Fig. 4와 같다.

## 고 찰

일차완전교정술은 단계적 교정술에 비해 완전교정술에 필요한 추가적인 수술 및 이에 따르는 유병율 및 사망율을 줄일 수 있는 점이 큰 장점이며, 많은 선천성 심질환에 있어서 그 적용이 확대되고 있다. 1972년 Barratt-Boyes 등<sup>7)</sup>이 심실중격결손과 총폐정맥환류이상을 동반한 A형 대동맥궁차단 환자에서 성공적인 일차완전교정술을 실시한 이후로 대동맥궁차단에 있어서는 일차적인 완전 교정술 실시를 원칙으로 하여 좋은 결과가 보고 되고 있으며<sup>8,9)</sup> 심기형을 동반한 대동맥교약증에 있어서도 일차완전교정술 실

시가 확대되고 있다<sup>4-6)</sup>.

심기형이 동반된 대동맥궁이상(aortic arch anomaly)을 교정하는데 있어서 가장 문제가 되는 것은 심실유출로협착이 빈번하게 동반된다는 점이다. 심방실연결이 정상연결(atrioventricular concordance)인 경우에는 좌심실유출로협착이, 심방실연결이 부조화연결(atrioventricular discordance)인 경우에는 우심실유출로 협착으로 나타난다. Van Praagh 등<sup>10)</sup>은 심실중격결손을 갖고 있는 대동맥궁차단에 있어서 좌심실유출로협착이 생기는 주된 기전을 흔히 동반되는 비정렬(malaligned) 심실중격의 증식으로 설명하고 있다. 즉, 좌심실쪽으로 변이된 원추 중격의 증식이 유출로를 막고 있으며, 이와 더불어 작은 대동맥판윤 및 대동맥판막의 기형 등이 좌심실유출로협착을 가중시킨다. 좌심실유출로협착이 동반된 경우에 술후 좌심실 후부하가 급격히 상승하여 심한 심부전을 초래할 수 있다. 따라서, 수술시 좌심실유출로협착을 교정하는 것이 매우 중요하다. 상기결과에서 보면 좌심실유출로협착 및 대동맥판막협착 유무에 따른 조기사망율은 협착이 있는 경우가 25%(3/12), 협착이 없는 경우가 13.3%(4/30)로서 협착이 있는 경우가 상대적으로 높았으며, 만기사망한 2례의 환아 역시 좌심실유출로협착을 갖고 있던 환아로서 전체적인 사망율을 비교하면 협착이 있는 경우가 42%(5/12), 협착이 없는 경우가 16%(5/30)로서 통계학적 의의는 없으나 협착이 있는 경우가 높았다(p=0.1). 따라서, 자료의 숫자가 적어 통계학적 의의는 없으나 좌심실유출로협착유무가 조기사망 및 만기 추적 생존율에 중요한 위험인자로 판단된다. 더욱이, 좌심실유출로협착은 대동맥궁이상과 심실중격결손이 있는 경우 술전에 그 정도가 과소평가되기 쉽기 때문에 수술시 세심한 주의를 요한다. 본 환자군에서도 술전에 진단되지 않았던 좌심실유출로 협착이 2례의 환아에서 술후에 관찰되었으며, 그중 1례는 협착이 점차적으로 진행되어 추가적인 수술을 시행받았다.

이상적으로는 대동맥궁교정 후 문합부위에는 압력차가 없어야 한다. 그러나 문합부위에 약간의 압력차는 흔히 나타나며, 일반적으로 안정된 상태에서 20mmHg를 기준으로 하여 수술직후 20mmHg 이상의 압력차를 보이는 경우에 잔존 대동맥교약으로 판단한다<sup>11)</sup>. 잔존 교약을 초래하는 요소로서는 부적절한 수술기법과 대동맥궁 발육부전을 들 수 있겠다. Clatworthy 등<sup>11)</sup>이 동물실험을 통하여 대동맥의 내경이 50% 이하로 감소된 경우에 혈류 진행 장애가 발생함을 밝힌 바와 같이, 대동맥궁의 내경이 감소된 부분이 있는 경우 이 부분의 교정을 간과한 경우 잔존교약이 발생할 수 있다. 수술 기법상 확장단단문합을 선호하는 이

들은 횡대동맥궁(transverse aortic arch)의 발육부전을 잔존교약의 주 원인이라고 설명하고 있으나<sup>12-14)</sup>, Siewers 등<sup>15)</sup>은 횡대동맥궁의 발육부전이 극심한 경우(20~25% 이하)가 아닌 경우에는 단순 단단문합이나 쇄골하동맥 성형술만으로 적절히 교정할 수 있으며, 술후 적절한 혈류가 유지되기 때문에 횡대동맥궁이 성장하여 잔존교약이 생기지 않는다고 주장하였다. 본 연구자들은 대동맥궁의 발육부전이 잔존대동맥교약의 주원인이라는 주장에 공감하여, 대동맥궁발육부전이 의심되면 보다 광범위한 절제 및 확장단단문합(hyperextended end-to-end anastomosis)을 실시하였다<sup>14)</sup>. 본 환자군에서는 모든 경우에 있어서 수술 후 잔존 대동맥교약은 보이지 않았다.

재발성 대동맥교약은 수술로 성공적으로 교정된 후 압력차이를 보이지 않다가 20mmHg 이상의 압력차를 보이는 경우를 말하며 보고자에 따라서 20~54%의 유병율을 보고하고 있다<sup>3, 16)</sup>. 대동맥교약이 재발되는 기전은 ① 문합부위의 발육장애, ② 대동맥벽에 남아있던 동맥관 조직의 증식, 수축, 섬유화 및 내경 협착, ③ 수술부위의 섬유화 반흔조직에 따른 대동맥 내경의 축소, ④ 봉합선의 혈전 등으로 설명되고 있다. 문합부위의 발육부전이 재발성교약의 중요 영향요소로 작용하고 있다는 점은 특히 전형적인 단단문합술의 문제점으로 지적되었던 것으로서, Williams 등<sup>3)</sup>은 단단문합술을 받은 191명의 영아에서 54%의 재발성 교약을 보고하고 있다. 수술방법이나 봉합사 종류 등이 문합부위의 발육장애에 어느정도의 영향을 미치는가에 대하여 확실히 밝혀지지는 않았지만, 최근 PDS(polydioxanone suture)흡수봉합사의 사용과 미세혈관수술기법의 발달로 문합부위의 발육부전은 감소하는 추세이다<sup>17)</sup>. 비정상적인 동맥관조직이 재발성교약의 원인으로 작용한다는 설명은 쇄골하동맥편 성형술시 발생하는 재발성교약을 설명하는데 있어서 잘 들어 맞는다<sup>18)</sup>. 대동맥교약인 경우 패쇄성 선반(obstructing shelf)은 동맥관조직과 비슷한 조직으로 이루어져 있으며, 더욱이 교약주위의 대동맥벽에 동맥관조직과 같은 조직이 환상면(circumference)과 삼각견(sling)모양으로 분포되어 있다<sup>19, 20)</sup>. 동맥관 조직은 태생기의 혈류방향에 따라 그 분포가 이루어진다. 즉 대동맥교약이나 차단과 같은 체순환 장애가 있는 경우 동맥관을 통하여 폐동맥에서 대동맥으로의 혈류 방향이 결정되는데 이에 따라 동맥관조직이 대동맥벽으로 이동하여 분포하는 것이다<sup>20)</sup>.

본 환자군에서는 잔존교약과 재발성교약 및 협착의 발생이 한례도 없었다. 저자들은 수술적기법을 가장 중요한 요소로 판단하였다. 봉합사는 상기한 바와 같이 PDS흡수

봉합사를 사용하였으며, 확장단단문합술을 주로 사용하였다. 문합시 단순 연속봉합을 사용하였는데, 본 연구자들은 단순연속봉합을 함으로써, 수술 시간을 단축시킬 수 있고, 출혈이 적으며, 봉합부위가 치유되는 기간동안 적절한 긴장을 유지시킬 수 있으며, 흡수봉합사를 사용함으로써 어느정도 시간이 경과됨에 따라서 봉합사가 분절 흡수되어 문합부위의 성장에 장애를 주지 않을 것으로 판단하였다. 1984년 Lansman 등<sup>12)</sup>에 의하여 단단문합술을 변형한 확장 단단문합술은 Elliott 등<sup>14)</sup>에 의하여 보다 응용 변형되어 왔으며, 다음과 같은 점에 역점을 두어야 한다. 먼저, 대동맥 교약 및 동맥관조직이 남아있는 것으로 판단되는 부분은 모두 절제해야 한다. 불완전하게 절제가 된 경우에는 문합 부위에 비정상적인 동맥관의 내막 및 중막조직이 남아있어 수축을 하거나 내막증식 등으로 인하여 재발성교약이 형성될 수 있다. 두번째로 교약이나 차단부분을 절제시 가능한 쇠골하동맥 밑부분까지 절제하여 문합부위를 최대한 넓게 만들어 준다. 하행대동맥도 가능하면 충분히 절제를 하고, 대동맥궁의 종절개시 무명동맥 밑부분까지 충분히 절제하여 문합부위를 보다 넓게 만들어 준다<sup>13)</sup>. 특히 체외 순환 및 순환정지를 사용함으로써, 감자(clamp)를 사용하지 않고 시야를 충분히 확보할 수 있다. 세번째로 대동맥 궁 및 주요분지와 하행대동맥을 충분히 박리하는 것이 문합시 긴장을 줄일 수 있으며, 충분한 문합부위를 확보할 수 있다.

## 결 론

서울대학교병원 소아흉부외과에서는 1988년부터 심기형이 동반된 대동맥교약 및 대동맥궁차단증에 있어서 일차 완전교정술을 시행함을 원칙으로 정한바, 대동맥궁발육부전을 동반하고 있는 경우, 심방이나 심실간 혈류 단락이 큰 경우, 혹은 후향으로 변이된 비정렬(malaligned) 심실중격 결손을 갖고 있거나 수술적 교정이 반드시 필요한 심장내 기형을 동반한 환자 등에 적용하여, 1994년 12월까지 42례의 환자에서 일차완전교정술을 시행하였다. 조기 사망율이 16.8%로서 아직 완전한 단계에 이르렀다고 사료되지는 않지만, 향후 계속된 환자관리 및 수술 경험 축적 등으로 조기사망율 및 만기사망율을 줄일 수 있을 것으로 사료되며, 좌심실유출로협착유무가 조기사망 및 만기 추적 생존율에 중요한 위험인자로 판단된다. 더욱이, 좌심실유출로 협착은 대동맥궁이상과 심실중격결손이 있는 경우, 그 정도가 과소평가 되어 술전에 미처 진단되지 않을 수 있어 더욱 세심한 주의를 요할 것으로 사료된다. 또한,

추적과정에서 일차완전교정술의 유리한 점으로서, 교약부위 및 차단부위를 완전히 제거함으로써 대동맥벽에 남아 있는 동맥관조직을 제거할 수 있으며, 잔존 교약이나 재교약 및 협착 등이 적고, 특히 대동맥궁 발육부전이 있는 경우 완전한 교정술을 실시할 수 있으며, 추가적인 수술 등이 필요하지 않음을 알 수 있었다. 따라서, 서울대학교병원 소아흉부외과에서는 심기형이 동반된 대동맥교약 및 대동맥궁차단증 환자중 상기한 기준에 해당하는 경우에는, 우선적인 수술방법으로서 일차완전교정술을 향후 계속적으로 선택하려고 한다.

## 참 고 문 헌

1. Harlan JL, Doty DB, Brandt B, Ehrenhaft JL. Coarctation of the aorta in infants. J Thorac Cardiovasc Surg 1984;88:1012-9
2. van Heurn LWE, Wong CM, Spiegelhalter DJ, et al. Surgical treatment of aortic coarctation in infants younger than three months: 1985 to 1990. J Thorac Cardiovasc Surg 1994;107:74-86
3. Williams WG, Shindo G, trusler GA, et al. Results of repair of coarctation in infancy. J Thorac Cardiovasc Surg 1980;79:603-8
4. Hazekamp MG, Quaegebeur JM, Singh S, et al. One stage repair of aortic arch anomalies and intracardiac defects. Eur J Cardio-thorac Surg 1991;5:283-7
5. DeLeon SY, Downey FX, Baumgartner NE, et al. Transsternal repair of coarctation and associated cardiac defects. Ann Thorac Surg 1994;58:179-84
6. Heinemann M, Ziemer G, Luhmer I, Haverich A, Kallfelz HC, Borst HG. Coarctation of the aorta in complex congenital heart disease: simultaneous repair via sternotomy. Eur J Cardio-thorac Surg 1990;4:482-6
7. Baratt-Boyes BG, Nicholls TT, Brandt PWT, Neutze JM. Aortic arch interruption associated with patent ductus arteriosus, ventricular septal defect, and total anomalous pulmonary venous connection: Total correction in an 8-day old infant by means of profound hypothermia and limited cardiopulmonary bypass. J Thorac Cardiovasc Surg 1972;63:367-73
8. Sell JE, Jonas RA, Mayer JE, Blackstone EH, Kirklin JW, Castaneda AR. The results of a surgical program for interrupted aortic arch. J Thorac Cardiovasc Surg 1988;96:864-77
9. Scott WA, Rocchini AP, Bove EL, et al. Repair of interrupted aortic arch in infancy. J Thorac Cardiovasc Surg 1988;96:564-8
10. van Praagh R, Bernhard WF, Rosenthal A, Parisi LF, Fyler DC. Interrupted aortic arch: Surgical treatment. Am J Cardiol 1971;27:200-11
11. Clatworthy HW, Sako Y, Chisholm TC, et al. Thoracic aortic coarctation: Its experimental production in dogs, with special reference to technical methods capable of inducing significant

- intraluminal stenosis. Surgery* 1980;28:245-72
12. Lansman S, Shapiro AJ, Schiller MS, et al. *Extended aortic arch anastomosis for repair of coarctation in infancy. Circulation* 1986;74(suppl I):I-37-41
  13. Lacour-Gayet F, Bruniaux J, Serraf A, et al. *Hypoplastic transverse arch and coarctation in neonates: Surgical reconstruction of the aortic arch: A study of sixty-six patients. J Thorac Cardiovasc Surg* 1990;100:808-16
  14. Elliott MJ. *Coarctation of the aorta with arch hypoplasia: improvements on a new technique. Ann Thorac Surg* 1987;44:321-3
  15. Siewers RD, Ettetdgui J, Pahl E, Tallman T, del Nido PJ. *Coarctation and hypoplasia of the aortic arch: Will the arch grow? Ann Thorac Surg* 1991;52:608-14
  16. Shrivastava CP, Monro JL, Shore DF, et al. *The early and long-term results of surgery for coarctation of the aorta in the 1st year of life. Eur J Cardio-thorac Surg* 1991;5:61-6
  17. Arenas JD, Myers JL, Gleason MM, Vennos A, Baylen BG, Waldhausen JA. *End-to-end repair of aortic coarctation using absorbable polydioxanone suture. Ann Thorac Surg* 1991;51:413-7
  18. Ziemer G, Jonas RA, Perry SB, Freed MD, Castaneda AR. *Surgery for coarctation of the aorta in the neonate. Circulation* 1986;74(suppl I):I-25-31
  19. Russell GA, Berry PJ, Watterson K, Dhasmana JP, Wisheart JD. *Patterns of ductal tissue in coarctation of the aorta in the first three months of life. J Thorac Cardiovasc Surg* 1991;102:596-601
  20. Jonas RA. *Coarctation: Do we need to resect ductal tissue? Ann Thorac Surg* 1991;52:604-7