

# 양에서 시행한 이동작동기 형태 (MOVING ACTUATOR TYPE) 인공심장의 삽입실험

김원곤\*·안혁\*·원용순\*\*·민병구\*\*\*·노준량\*

=Abstract=

## Experimental Implantation of Moving Actuator Type Total Artificial Heart in Sheep

Won-Gon Kim, M.D.\* , Hyuk Ahn, M.D.\* , Yong-Soon Won, M.D.\*\* ,  
Bung-Gu Min, Ph.D.\*\*\* , Joon-Ryang Rho, M.D.\*

We recently developed a new model of moving actuator type totally implantable artificial heart (TIAH), based on the reverse position of the aortic and pulmonary conduits. This concept was proposed by one of surgeons in our team (Joon-Ryang Rho, M.D.) to facilitate anatomical fitting of TIAHs.

The moving actuator type electromechanical TIAH consisted of the left and right blood sacs, and the moving actuator including a motor. The inverted umbrella type polyurethane valves were used in the blood pumps. The aortic conduit was positioned anterior to the pulmonary conduit, which was the opposite relation to the conventional configuration of other total artificial hearts. We also adapted slip-in connectors for the aortic and pulmonary conduits.

Two sheep, weighing 60~69 kg, were used for implantation. After small cervical incision and trans-sternal bilateral thoracotomy, cardiopulmonary bypass (CPB) was administered using an American Optical 5-head pump and a membrane oxygenator (Univox-IC, Bentley). The anterior and posterior vena cavae were drained separately for venous return. An arterial return cannula was inserted into the right common carotid artery. During CPB, almost all of the ventricular myocardium was excised down to the atrioventricular groove and the artificial heart was implanted.

We achieved 3-day survival in the first sheep and 2-day survival in the second. The day after operation the first sheep was successfully extubated and the second sheep was weaned from a respirator with good condition. After extubation, the first sheep walked around in the cage and fed herself. Serial laboratory and hemodynamic examinations were done during the experiments. In both sheep, pulmonary dysfunction was gradually developed, which was accompanied by acute renal failure. The animals were sacrificed and autopsy was done. Unexpected pregnancy was incidentally found in both

---

\* 서울대학교병원 흉부외과, 서울대학교 의과대학 흉부외과학교실

\* Department of Thoracic and Cardiovascular Surgery, Seoul National University Hospital, Seoul National University College of Medicine, Seoul, Korea

\*\* 이화여대 부속병원 흉부외과

\*\* Department of Thoracic and Cardiovascular Surgery, Ewha Women's University Hospital, Seoul, Korea

\*\*\* 서울대학교병원 의공학과

\*\*\* Department of Biomedical Engineering, Seoul National University Hospital, Seoul, Korea

# 이 연구는 서울대학교 병원 대형공동연구비 지원에 의한 결과임.

논문접수일: 95년 2월 17일 논문통과일: 95년 3월 16일

통신저자: 김원곤, (110-744) 서울시 종로구 연건동 28, 서울대학교병원 흉부외과, Tel. (02) 760-2346, Fax. (02) 764-3664

sheep. To our knowledge this is the first report of significant survival cases in the orthotopic implantation of electric TIAH using sheep.

(Korean J Thorac Cardiovasc Surg 1995; 28: 533-41)

**Key words :** 1. Heart, artificial  
2. Animal Experiment

## 서 론

인공심장 개발 연구는 1958년 Kolff와 Akutsu의 동물 실험 발표 이후로 지속적으로 이루어져 왔지만<sup>1)</sup>, 인공심장이 전체 의료계 및 일반인들의 본격적인 관심을 끌기 시작한 것은 1982년 미국 유타대학에서 DeVries 등<sup>2)</sup>에 의해 처음으로 영구치환 목적으로 공기구동형 인공심장(PNEUMATICALLY-POWERED TOTAL ARTIFICIAL HEART)의 삽입수술이 이루어지고 나서 부터였다. 공기구동형 인공심장에 의한 영구치환 목적의 삽입수술은 그 후 4차례에 걸쳐 더 이루어졌지만<sup>3, 4)</sup> 공기구동형 인공심장에 내재된 여러가지 문제점들로 인해 현재는 심장이식수술을 위한 가교(BRIDGE TO CARDIAC TRANSPLANTATION) 형태로만 그 역할이 한정되어 사용되고 있다. 이에 따라 현재 세계적으로 인공심장 연구의 초점은 굵은 카테터에 의해 외부의 큰 구동장치와 연결될 수밖에 없는 종래의 공기구동형 인공심장 대신 인공심장의 모든 작동성분이 궁극적으로는 체내에 완전히 삽입될 수 있는 전기식 인공심장의 개발에 모아지고 있다. 특히 인공심장 연구를 세계적으로 주도하고있는 미국의 경우에는 1994년 현재 NIH가 재정지원을 하고있는 3개 연구센타를 비롯하여 베일러대학 등 기타의 연구기관들에서 전기식 인공심장의 개발에 적극 참여하고 있으며<sup>5)</sup>, 일본 또한 오오사카의 국립순환기병센터와 동경대학 등에서 관련 연구가 활발히 이루어지고 있다<sup>6, 7)</sup>. 국내의 경우 서울대학교병원 흉부외과와 의공학과 공동연구팀에 의해 이동 작동기 형태(MOVING ACTUATOR TYPE)의 전기기계식 인공심장이 여러가지 개선을 거치면서 꾸준히 개발되어 오고 있다<sup>8, 9)</sup>.

한편 인공심장의 궁극적인 개발 목표인 성공적인 임상 적용을 위해서는 무엇보다도 충분한 동물실험을 통한 유의한 자료 축적이 선행되어야 하는 것은 자명한 사실이다. 지금까지 세계적으로 인공심장 삽입실험을 위해 사용되어 왔던 동물들은 송아지<sup>10-13)</sup>, 양<sup>14, 15)</sup>, 염소<sup>16)</sup> 등인데 현재는 대부분의 연구센타에서 송아지를 실험동물로 사용하고 있

고 일본의 일부 연구센타에서만 염소를 주로 사용하고 있는 실정이다. 송아지는 흉곽이 비교적 크고 체외순환에 잘 견디며 그 동안의 많은 연구를 통하여 비교자료가 풍부하다는 여러가지 장점들도 불구하고 급속한 성장기의 동물이기 때문에 인공심장이 결국 실험동물의 심박출 요구량을 따라가기 어렵다는 점과 석회화(CALCIFICATION)의 문제점 등으로 이상적인 인공심장 실험동물로서는 뚜렷한 한계점이 있는 것도 사실이다<sup>17, 18)</sup>. 따라서 여러 연구센타들이 양과 같이 체중과 크기가 안정되어 있는 동물을 가지고 인공심장 삽입실험을 시도하였으나 체외순환에 약한 양의 특성과 수술 및 수술 후 관리상의 몇가지 난점 때문에 송아지에 비해 전반적으로 좋지 않은 성적만을 기록하였다<sup>19-21)</sup>. 특히 전기식 인공심장의 경우에는 좌측 심장과 우측 심장을 따로 독립적으로 삽입하는 공기구동형 인공심장과는 달리 일체형(ONE-PIECE)으로 삽입되어야 하기 때문에 송아지에 비해 상대적으로 흉곽이 작은 양에서는 더욱 삽입이 어려워 아직까지 세계적으로 동소적(ORTHOTOPIC)으로는 양에서 전기식 인공심장을 삽입하여 유의하게 생존시킨 문헌보고가 없는 상태이다.

저자들은 이와 관련하여 최근 서울대병원에서 개발하고 있는 이동 작동기 형태의 인공심장을 양에 삽입 실험하여 2차례 연속으로 유의한 단기 생존례를 경험하였기에 이를 보고하는 바이다.

## 대상 및 방법

### 1. 인공심장

본 실험에 사용된 이동 작동기 형태 인공심장의 일반적인 특성은 다음과 같다.

#### 1) 에너지 변환기(ENERGY CONVERTER)

에너지 변환기로는 소형이면서 고출력의 브러시 없는 직류전동기(BRUSHLESS DC MOTOR; S/M 566-18, Sieracin/Magnedyn, USA)를 사용하였다. 작동기는 EPICYCLIC GEAR TRAIN에 의해서 진자운동을 하도록 설계되었다. 즉 전동기를 포함한 작동기 자체가 고정되어 있지

않고 좌, 우로 움직여 좌, 우 혈액주머니를 교대로 압축함으로써 혈액을 내보내는 방식을 사용하였다<sup>8)</sup>.

### 2) 혈액주머니 (BLOOD SACS)

우측 및 좌측 혈액 주머니(우심실 및 좌심실)는 모두 혈액적합성이 좋은 폴리우레탄의 일종인 PELLATHANE (DOW CHEMICAL, USA)으로 만들어 졌다. 혈액접촉표면은 최대한 매끄럽고 흠이 없게 만들었으며 솔기가 없도록 (SEAMLESS) 제작되었다. 이렇게 만들어진 혈액 주머니들은 작동기에 부착점이 없이 인공심장 내에 위치시켰다.

### 3) 판막 (VALVES)

인공심장에 사용된 4개의 판막은 고분자 판막으로 모두 폴리우레탄으로 만들어졌는데 외경 26mm, 내경 22mm 크기를 사용하였다. 판막의 제작과정은 먼저 경질 폴리우레탄인 ISOPLAST봉을 기계 가공하여 세 지지대와 중간에 원형의 판막지지대를 만들고 연결 폴리우레탄인 PELLATHANE막으로 판막첨 (leaflet)을 만들어서 판막 지지대의 중심부에 고정봉으로 고정시켰다. 얇은 판막첨은 혈류에 의해 중심부로 마치 뒤집혀진 우산 모양으로 접히면서 고정봉의 유격만큼 부동할 수 있어서 혈류가 중심부로 이동할 수 있도록 설계되었으며 이때 지지부위가 씻기는 효과가 있어서 이 부위에 혈전이 생기는 것을 방지하도록 고안되었다.

### 4) 심방커프 (ATRIAL CUFFS) 및 동맥도관 (ARTERIAL CONDUITS)

우심방 및 좌심방 커프는 폴리우레탄으로 만들었으며 원래의 우심방 및 좌심방과는 연속 봉합법으로 그리고 인공심장 본체와는 급속연결기 (QUICK CONNECTOR)로 연결되게 만들었다. 대동맥 및 폐동맥 도관 (CONDUITS) 역시 폴리우레탄으로 제조되었으며 모두 20mm의 내경을 지녔는데 원래의 대동맥과 폐동맥과는 SLIP-IN CONNECTOR 에 의해 그리고 인공심장 본체와는 급속연결기에 의해 연결되게끔 만들었다.

## 2. 동물실험

### 1) 실험동물

체중 60~69kg의 CORRIDALE 양을 사용하였다. 성별의 선택에는 특별한 제한을 두지 않았으나 모두 암양이 사용되었다.

### 2) 수술전 점검 및 처치

체중 측정후에 수술전 2~3주 동안 실험양은 수의사의 관찰하에 발열, 설사 등 병적 상태가 있는지 여부를 점검 받았다. 마취유도 16~24시간 전에 금식을 하였으며 물은

마취유도 10시간전 까지 허용하였다. 수술중 양의 흑위 (RUMEN)에서 세균 발효에 의한 가스 생성을 감소시키기 위해 마취유도 6시간전에 테라마이신 2그램을 경구 투여하거나, 만일 이 방법이 여의치 않을 경우에는 수술중 위장관을 삽입하여 위감압 (GASTRIC DECOMPRESSION)을 시행하였다.

### 3) 마취

마취 유도전에 먼저 Xylazine으로 양을 진정시킨후 정맥션을 확보하였다. 전투약으로 아트로핀 2~3mg을 정주한 후에, 할로탄으로 마스크에 의한 마취유도를 하거나 또는 펜토탈 (10mg/kg)로 정맥 마취유도를 하였다. 마취유도후 10~12 mm의 튜브로 후두경을 사용하지 않고 직접 기관내 삽관을 시행하였다. 인공호흡기 연결후 최초의 세팅은 호흡수 12~16회, 일회호흡량 (tidal volume) 10~15cc/kg, FiO<sub>2</sub> 0.8로 하였다. 이후 마취는 할로탄 (0.25~1.0%)으로 유지하였다.

### 4) 수술절개 및 혈관노출

우정부에 작은 절개를 가해 우경동맥과 우외경정맥을 노출시켰다. 흉부절개는 횡흉골개흉술 (TRANS-STER-NAL THORACOTOMY)을 시행하였다. 만일 개흉술 전에 다리의 동맥에 미리 삽관을 못한 경우에는 개흉술시에 내유동맥 (INTERNAL MAMMARY ARTERY)에 삽관을 하여 수술중 동맥압을 지속적으로 모니터링 하였다.

### 5) 체외순환

헤파린은 300IU/kg를 투여하였다. 동맥캐놀라는 우경동맥 (20 Fr)을 통해 삽관하였고 정맥캐놀라는 우외경정맥 (24 Fr)을 통해 상대정맥에 그리고 우심방부속지를 통해 하대정맥으로 삽관하였다. 우외경정맥으로 부터 상대정맥으로 삽관이 여의치 않을 경우에는 우심방을 통해 상대정맥 모두를 삽관하였다. 체외순환 펌프는 AMERICAL OPTICAL 5-HEAD PUMP 를 사용하였으며 산화기로는 성인용 막형 산화기로 UNIVOX-IC (BENTLEY)를 사용하였다. 펌프충전액의 구성은 하트만용액 1L, 펜타스판 또는 텍스트란 0.5L, 만니톨 0.5L, 중탄산나트륨 100mEq, 세파게 항생제 3gm 을 기본으로 하고 필요에 따라 다른 양에서 미리 채혈해둔 전혈 1 pint를 첨가하였다. 수술중 관류속도는 40~60 ml/kg/min로 유지하였으며 체온하강은 28도까지로 정도의 저체온법을 사용하였다.

### 6) 심장절제

체외순환 시작후에 양이나 소 등에서 특이하게 관상정맥동으로 직접 환류되는 반기정맥 (HEMIAZYGOUS VEIN)을 찾아 절찰하였다. 대동맥 차단후에는 재빨리 양쪽 심실의 2/3 정도를 절제하였다. 이어서 심방-심실 접합

부에서 약 1 센티 정도를 남겨두고 심실을 추가 절제하면서 이때 판막들도 절제하였다. 이 과정에서 대동맥의 박리에 특히 주의를 기울여 slip-in connector에 의한 연결 여부를 충분히 두기 위해 가능한 한 심실과의 접합부위까지 박리하여 길이를 최대한 확보하였다. 심실절제후에 우심방으로 부터 관상정맥등을 폐쇄하였다.

7) 인공심장 삽입

심방커플는 Prolene 4-0 연속봉합으로 원래의 심방과 연결하였다. 그런뒤에 대동맥 및 폐동맥 도관을 slip-in connector를 통하여 원래의 대동맥과 폐동맥에 각각 연결시켰다. 각각의 커플 및 도관들과 인공심장 본체와의 연결은 급속연결기(QUICK CONNECTOR)에 의해 시행하였다. 인공심장의 연결이 끝난 후에는 공기제거 포트를 통해 인공심장내 공기를 제거하고 바로 인공심장을 작동시켰다. 체외순환은 인공심장의 작동과 동시에 종료하였다. 체외순환 종료시 양의 체온은 직장온도를 기준으로 39도까지 재가온하였다.

8) 수술종료

인공심장 각 챔버들의 압력측정선을 체외로 빼낸 다음 좌, 우 흉강에 각각 한 개씩의 흉관을 설치하였다. 인공심장의 본체는 철사로 흉골에 고정시킨 다음 절개창을 순서대로 봉합하였다. 두번의 실험중 한번에서는 수술후 원활한 호흡관리를 위해 수술종료후 기관절개술(TRACHEOSTOMY)을 시행하였다.

9) 수술 후 관리

수술후에는 일정 기간 동안 인공호흡기로 호흡보조를 시행하였으며 상태가 안정되면 인공호흡기에서 이탈시키고 발관하였다. 수술후 유지 수액은 기본적으로 하트만 용액과 포도당 용액을 번갈아 사용하였으며 검사 소견에 따라 혈액을 보충해 주었다.

결 과

1. 수술후 임상경과

두 차례의 동물실험에서 각각 3일 및 2일의 유의한 단기 생존례를 경험하였다. 첫번째 양의 경우 수술(심폐바이패스 시간; 119분) 직후 순조로운 임상경과를 보여 수술후 1일 째인 다음날 아침에는 기관내 튜브의 발관이 가능하였다. 그후 양은 계속 빠른 회복을 보여 수술 1일째 저녁에는 서서 활동을 하기 시작하였으며 음식물 섭취도 시작하였다(그림 1). 그러나 그 날 밤부터 가벼운 호흡곤란이 관찰되어 안전하게 재삽관하여 호흡 보조를 시켜주었다. 수술 2일째에 갑자기 췌담종이 생기면서 급성신부전증으로 진

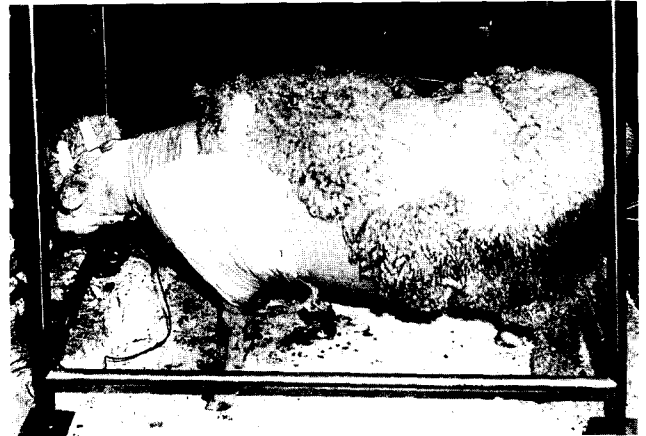

그림 1. 실험양(1)의 수술후 모습.

전되었으나 양은 여전히 적극적인 움직임을 보였다. 그러나 수술 3일째에 들어서서는 급성신부전증 및 폐기능저하의 정도가 심화되면서 결국 사망하였다. 두번째 실험양 역시 수술(심폐바이패스 시간; 115분) 직후의 경과는 순조로워서 수술 다음날 새벽에는 인공호흡기로 부터의 이탈(WEANING)이 가능하였다. 양은 그후 계속 좋은 상태를 보였으나 인공호흡기 이탈 수시간후 갑자기 호흡상태가 나빠진 것이 발견되었다. 조사 결과 기관절개튜브(TRACHEOSTOMY TUBE) 주위에 축적된 질은 분비물에 의한 환기장애인 것이 판명되었다. 즉시 분비물을 제거하고 인공호흡기 보조를 재개해 주었다. 그러나 두번째 양 역시 수술 1일째 오후 부터 첫번째 실험양과 비슷한 양상으로 급성신부전증이 발생하였다. 이후 적극적인 대증치료를 계속하였으나 수술 2일째에는 양의 활동이 점점 줄어들면서 신부전증 및 폐부전증이 합병된 상태로 사망하였다.

2. 혈액학적 소견

두마리의 실험양 모두에서 안정 기간중에는 좌심방과 우심방의 평균 압력이 0~15mmHg 사이에서 유지되었다. 대동맥압은 수동제어를 시행한 일부 시기를 제외하고는 자동제어알고리즘에 의해 임의로 설정한 상한치인 120mmHg 이하에서 유지되었다(그림 2) (그림 3).

3. 검사 소견

두 실험양의 수술후 검사소견은 표에서와 같다(표 1, 2). 첫번째 양에서는 사망 당일인 수술후 3일째는 검사를 시행하지 않았으며 두번째 양에서는 검사과정의 착오로 수술전 검사가 시행되지 못하였다. 대체적으로 헤마토크리

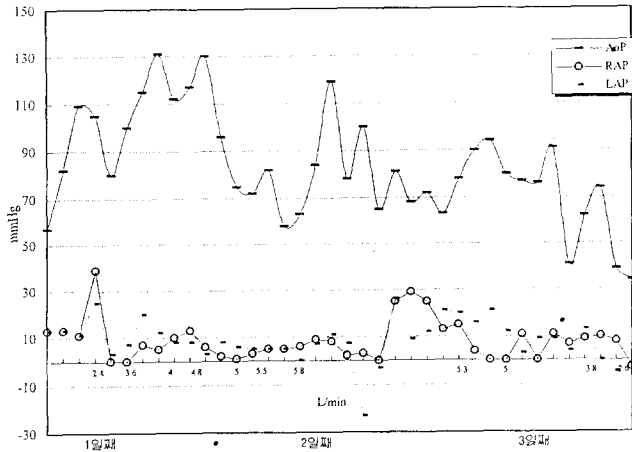


그림 2. 실험양(I)에서 생존기간 동안 대동맥압, 좌심방압, 우심방압의 변화 추이. AoP; 대동맥압, RAP; 우심방압, LAP; 좌심방압

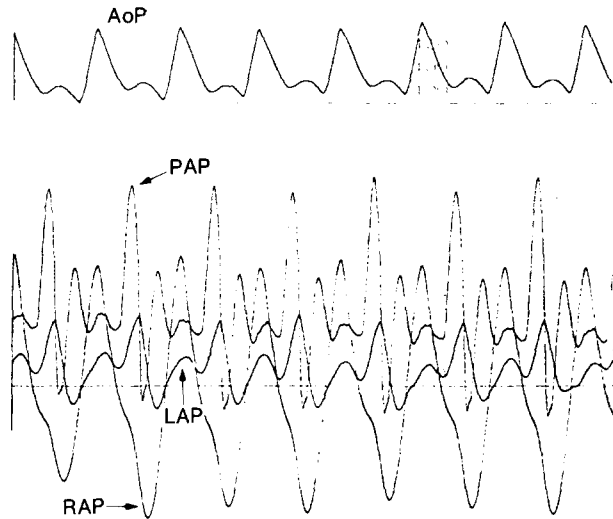


그림 3. 실험양(II)에서 기록된 전형적인 압력 파형의 모습. AoP; 대동맥압, PAP; 폐동맥압, LAP; 좌심방압, RAP; 우심방압

트등 일반 혈액검사 소견에는 큰 변화가 없었으나 두 실험양 모두에서 높은 혈장유리헤모글로빈(PLASMA FREE HEMOGLOBIN) 및 SGPT의 상승 없는 SGOT의 상승 등 심한 용혈(HEMOLYSIS)의 소견이 관찰되었다. 그리고 혈액응고 관련 검사에서도 두 실험양 모두에서 응고기전이 점진적으로 현저히 저하되는 소견을 보였다.

표 1. 실험양 (I)의 검사소견

|                                 | 수술전    | 수술후 1일 | 수술후 2일 | 수술후 3일 |
|---------------------------------|--------|--------|--------|--------|
| WBC ( $10^3/\mu\text{l}$ )      | 10.3   | 2.8    | 2.6    | -      |
| Hb (g/dl)                       | 7.1    | 10.8   | 10.5   | -      |
| Hct (%)                         | 22.5   | 30.8   | 28.9   | -      |
| Platelet ( $10^3/\mu\text{l}$ ) | 130    | 156    | 175    | -      |
| Plasma Hb (mg/dl)               | 1.4    | 25.9   | 60.9   | -      |
| GOT/GPT (IU/l)                  | 220/21 | 690/48 | 976/33 | -      |
| BUN/Cr (mg/dl)                  | 13/1.3 | 14/1.8 | 36/5.2 | -      |
| PT (INR)                        | 1.04   | 1.46   | 2.10   | -      |
| aPTT (sec)                      | 32.2   | 38.9   | 37.4   | -      |
| Fibrinogen (mg/dl)              | 132    | 53     | 61     | -      |

표 2. 실험양 (II)의 검사소견

|                                 | 수술전 | 수술후 1일 | 수술후 2일  |
|---------------------------------|-----|--------|---------|
| WBC ( $10^3/\mu\text{l}$ )      | -   | 37.2   | 3.2     |
| Hb (g/dl)                       | -   | 12.0   | 14.1    |
| Hct (%)                         | -   | 26.8   | 28.8    |
| Platelet ( $10^3/\mu\text{l}$ ) | -   | 164    | 82      |
| Plasma Hb (mg/dl)               | -   | 67.5   | 249.3   |
| GOT/GPT (IU/l)                  | -   | 468/33 | 2680/50 |
| BUN/Cr (mg/dl)                  | -   | 13/2.3 | 31/6.2  |
| PT (INR)                        | -   | 4.25   | 9.9     |
| aPTT (sec)                      | -   | 46.9   | 120 ↑   |
| Fibrinogen (mg/dl)              | -   | 28     | 26      |

#### 4. 부검 소견

첫번째 양의 부검 소견상 인공심장의 좌심방 커프에 의해 좌심방내 좌폐정맥의 유입부가 상당 부분 막혀있는 것이 발견되었다. 이와 관련하여 좌측 폐를 손으로 만졌을때 우측 폐에 비해 전반적으로 경화되어 있는 느낌이 있었다. 폐의 현미경 소견에서는 전체적으로 심한 다발성 폐포내 출혈이 관찰되었다(그림 4). 복부에서는 상당양의 복수가 발견되었으며 신장은 육안적으로 양쪽 모두에서 다발성 경색증 소견이 나타나 있었는데 특히 좌측 신장이 심한 소견을 보여 피질의 약 25%가 경색된 소견을 보였다(그림 5). 현미경 소견 역시 피질 및 수질에서 다발성 출혈성 경

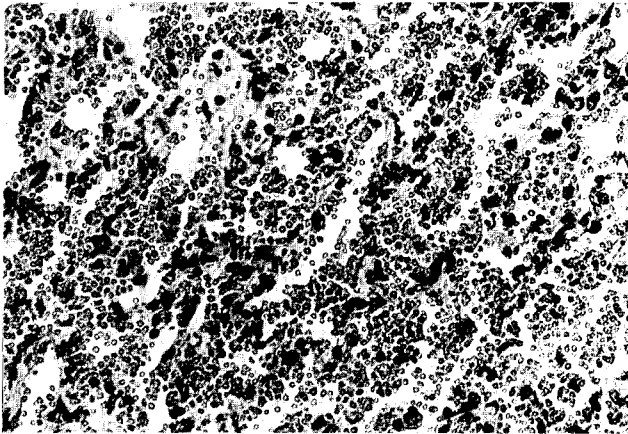


그림 4. 실험양(I)의 좌측폐 현미경 소견. 사진에서와 같은 심한 폐포내 출혈이 다발성으로 관찰되었다.

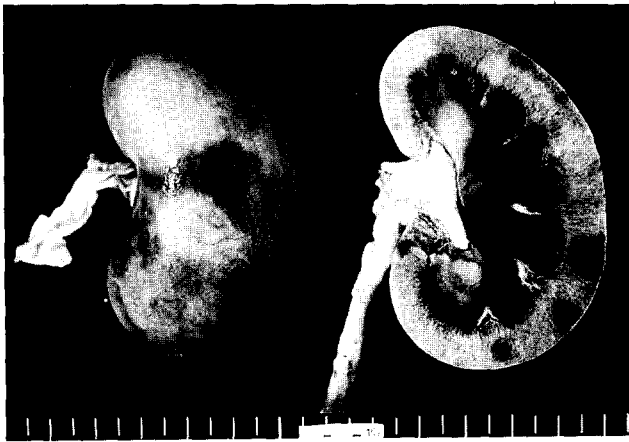

그림 5. 실험양(I)의 좌측 신장 육안 소견. 다발성 경색증의 존재가 쉽게 관찰된다.

색증(MULTIFOCAL HEMORRHAGIC INFARCTION) 소견이 관찰되었다. 적출한 인공심장 자체에는 특별한 문제점이 발견되지 않았으며 혈액주머니 및 고분자판막의 표면에서도 유의한 혈전은 발견되지 않았다. 두번째 양에서는 첫번째 실험양에 비해 상대적으로 크기가 작은 좌심방 및 우심방이 심방커플에 의해 다소간 압박을 받고 있는 것이 관찰되었다. 신장 및 폐의 육안 및 현미경 소견은 첫번째 양에 비해 그 정도는 가벼웠으나 기본적으로는 유사한 소견을 보였다. 적출한 인공심장내에서는 역시 혈전이 발견되지 않았다(그림 6).




그림 6. 실험양(II)에서 부검후 적출한 인공심장의 모습. 고분자판막 및 혈액주머니에서 혈전은 발견되지 않았다.

## 고 찰

체내 완전삽입형 전기식 인공심장의 궁극적인 개발목표인 성공적인 임상적용을 위해서는 무엇보다도 충분한 동물실험을 통하여 인공심장의 각종 성능에 관한 신뢰성 있는 검정 절차가 선행되어야 한다. 현재 인공심장의 개발을 위한 실험동물로는 세계적으로 송아지가 가장 보편적으로 사용되어 오고 있다<sup>18)</sup>. 송아지는 웬만한 크기의 인공심장도 무난히 수용할 만한 충분한 크기의 흉곽을 지니고 있다는 점과 인공심장 삽입수술시 사용되는 심폐바이패스의 영향을 잘 견딘다는 점이 큰 장점이다. 또 그 동안 많은 실험을 통해 축적된 실험자료가 많기 때문에 송아지를 이용하여 실험을 할때는 그 결과를 비교할 자료가 풍부하다는 점도 무시 못할 이점이다. 그러나 송아지는 하루에 약 600그램씩 체중이 늘어가는 빠른 성장기의 동물이기 때문에 장기 생존실험에서는 결국 삽입된 인공심장이 요구 심박출량을 따라가지 못하는 문제가 생긴다. 성장기의 동물에서 흔히 관찰되는 혈액접촉표면의 과도한 석회침착도 또 하나의 문제점이다. 최근에는 인공심장이 궁극적으로 사

람에서 사용되기 위해서는 사람과 체중 및 크기에서 많은 차이가 날 수밖에 없는 소를 기준으로 실험을 하는 것은 내재된 한계를 피할 수 없다는 지적이 계속되고 있다. 이런 관점에서 양은 오래전 부터 인공심장 삽입실험을 위한 이상적인 실험동물 후보의 하나로 꾸준히 거론되어 왔다. 양은 그러나 흉곽의 크기가 사람에 상당히 근접되어 있고 비성장 동물로서 그 체중과 크기가 안정되어 있으며 유순한 성질로 수술전후 관리가 용이하다는 많은 장점에도 불구하고 심폐바이패스에 취약하고 수술 후 수분균형 조절이 어렵다는 점 등으로 여러 연구센터들이 양을 이용하여 실험을 시도했음에도 불구하고 지금까지 좋은 결과를 기록하지는 못하고 있다. 그러나 지금까지 양을 이용하여 어느 정도 유의한 결과를 낸 인공심장 삽입실험 결과들도 모두 종래의 공기구동형 인공심장을 사용한 실험이거나<sup>22)</sup> 또는 전기식 인공심장에서 혈액주머니 만을 흉곽에 삽입하고 나머지 에너지변환기는 복부에 삽입하는 분리형 인공심장 실험이었다. 전기식 인공심장의 경우 좌, 우심실이 따로 독립적으로 삽입되는 공기구동형 인공심장에 비해 일체형이기 때문에 해부학적 적합성(anatomical fitting)을 유지하면서 삽입한다는 것 자체가 어려울 뿐만 아니라 인공심장의 구동장치가 혈액주머니와 함께 체내에 삽입되어야 함으로 원래의 심장 위치 즉 정소형(orthotopic)으로 삽입하는 경우 특히 기술적으로 삽입이 어렵다. 저자들의 조사에 의하면 아직까지 세계적으로 전기식 인공심장을 정소형으로 양에서 삽입하여 유의한 생존예를 기록한 보고는 없었다.

이번에 서울대학병원 인공심장 연구팀이 비록 단기간이 나마 두차례 연속으로 양에서 전기식 인공심장의 삽입실험에 성공한 것에는 몇가지 이유가 있는 것으로 자체 분석되었다. 첫째 이동 작동기 형태의 인공심장 즉 이른바 한국형 인공심장의 개선된 해부적합성이다. 전체적으로 한국형 인공심장은 꾸준한 소형화 노력과 함께 이동 작동기의 구조를 직선 회전원통형에서 원형 회전원통형으로 그리고 다시 진자운동형으로 바꾸면서 심방커프 및 동맥유출구 포트들의 방향에서 많은 개선을 보았다. 특히 최근에 개발된 모델인 SNUH-II형에서는 종래의 전통적인 대동맥과 폐동맥도관의 위치와는 반대로 폐동맥도관을 대동맥도관 뒤쪽에 위치시키는 혁신적인 개념을 도입하여 해부학적 적합성을 더욱 높였다. 이 구조는 일체형 전기식 인공심장에서 대동맥 및 폐동맥도관이 차지하는 전체 높이를 줄일 수 있으며, 폐동맥도관이 앞에 위치할 경우 밑에 있는 높은 압력의 대동맥도관에 의해 압박당하는 것을 방지할 수 있는 장점이 있다. 또 이러한 구조는 약간의 변형

을 거치면 동물실험에서 뿐만 아니라 사람에서도 그대로 적용될 수 있을 것으로 기대되고 있다. 두번째는 양이 취약점을 가지고 있는 것으로 알려진 심폐바이패스에 대한 반응을 가능한 한 줄였다는 점이다. 먼저 인공심장 치환을 위한 심폐바이패스 시간을 상당히 줄였다. 본 실험에 소요된 심폐바이패스 시간 119분 및 115분은 아직 만족할만한 수준은 아니지만 일반적인 문헌보고에 비하면 상당히 단축된 시간이었다<sup>19, 23)</sup>. 그리고 혈액손상을 줄이기 위해 반드시 막형 산화기를 사용하였으며 혈회석의 정도를 가급적 줄이기 위해 적은 충전양을 요구하는 산화기를 사용하였다. 그리고 심장절개흡인기(cardiotomy sucker)의 사용을 가급적 줄일 수 있는 방향으로 수술과정을 운용하였으며 흡인기를 사용할 경우 용혈이 일어나지 않도록 주의깊게 사용하였다. 또 우경동맥을 통해 삽입된 20Fr 크기의 동맥캐놀라에서 급속관류에 의한 혈액손상을 방지하기 위해 일반적으로 다른 연구센터들에서 사용하고 있는 관류속도 보다 약간 낮은 관류속도를 사용하였다. 셋째는 세부적인 수술기법의 향상과 인공심장 부속장치 및 제어장치 등 주변 시스템의 개선이다. 수술과정의 질적 향상은 많은 구성원들로 이루어진 큰 연구팀내의 조직적인 협조 관계가 중요한 바탕이 되었다. 그리고 심방 및 동맥커프, QUICK CONNECTOR SYSTEM, SLIP-IN CONNECTOR SYSTEM, DEAIRING PORTS 등 인공심장 부속장치들은 그 동안 여러 단계의 시행착오를 거치면서 많은 개량을 보였으며 특히 자동제어 알고리즘의 경우 모의순환장치에서의 실험에 상응하는 결과를 보였다.

앞서 말한 단기적인 성공 요인들에도 불구하고 여전히 최종적인 인공심장의 개발까지에는 해결해야 할 많은 숙제가 남아있는 것이 사실이다. 이번 두 차례의 동물실험을 통해 도출된 문제점들을 동물실험의 측면과 인공심장 자체의 측면에서 보면 다음과 같다. 먼저 동물실험에서 수술 전후 관리에 몇가지 문제점이 노출되었다. 2일간 생존하였던 동물에서와 같이 호흡관리상의 순간적인 잘못이 전반적인 양의 상황을 나쁘게 하는 계기가 될 수도 있으며 두 번의 실험 모두에서 수분균형의 유지가 만족스럽게 이루어지지 못하였다. 후자에 관해서는 관리 경험의 부족도 있겠지만 양의 독특하고 까다로운 수분 이동 양상에도 관계가 클 것으로 추정된다. 또 매우 중요한 문제점중의 하나로 임신 상태의 양을 모르고 사용하였다는 점이다. 임신 상태에서는 전반적인 순환생리의 변화를 동반할 뿐만 아니라 특히 신장에 나쁜 영향을 미쳐 본 실험에서 두마리 양 모두에서 발현된 신부전증의 발생에 적지 않은 위험 인자가 되었을 것으로 추정된다. 또 하나 동물실험상의 문제

점은 횡흉골절개술의 사용이다. 두차례의 실험 모두에서 보다 넓고 안전한 수술시야의 확보를 위해서 안전하게 횡흉골절개술을 시행하였지만 양과 같이 네발 달린 짐승에서의 횡흉골절개술은 양이 일어 섰을때 절개 부위에 많은 스트레스를 주는 단점이 있다. 또 횡흉골절개술을 위해 양을 사람과 같이 양와위로 높힐 경우 복부의 큰 혹위(rumen) 등이 대동맥 및 하대정맥을 압박하여 수술중 순환장애를 일으킬 가능성이 크고 또한 횡격막을 위로 눌러 호흡장애를 일으킬 수도 있다. 그밖에 양을 이런 자세로 장기간 둘때는 환기부조화가 생겨 더욱 문제가 된다<sup>24)</sup>. 따라서 향후 실험양의 장기 생존을 위해서는 수술절개 방법의 개선이 이루어져야 할 것이다. 인공심장 자체에 관한 문제점으로 이번 실험을 통해 들어난 가장 뚜렷한 점은 심한 용혈(hemolysis) 현상을 들 수 있다. 첫번째 실험양에서 사망 전 날인 수술 후 2일째에 측정된 혈장유리헤모글로빈치와 두번째 실험양에서 사망 당일 기록된 혈장유리헤모글로빈치는 허용범위를 상당히 벗어난 높은 수치였다. 물론 심폐바이패스에 의한 어느 정도의 용혈도 감안해야 하겠지만 수술 후 계속 진행되는 양상을 보아 일단 인공심장내의 문제점으로 보는 것이 옳을 것으로 생각된다. 현재 의심이 가는 원인으로는 고분자판막에 의한 용혈, 폐동맥도관에서 에각을 이루는 혈액흐름에 의한 용혈, 혈액주머니의 혈액 접촉표면이 충분히 매끄럽지 못해서 생기는 용혈등을 생각하고 있다. 그리고 혈전색전증의 경우에는 비록 적출된 인공심장 자체내에서는 유의한 혈전이 발견되지 않았지만 신장에서 다발성 경색증 소견이 발견되었기 때문에 인공심장에서 형성된 혈전이 바로 색전으로 떨어져 나갔을 가능성도 완전히 배제하지는 않고 있다. 제어알고리즘의 경우에도 비록 이번 두번의 단기간 생존 실험에서는 큰 문제가 발견되지는 않았지만 병리 소견상 출혈성 폐부전이 발견되었기 때문에 좌심방압의 혈액학적 수치에 관계없이 좌-우 펌프박출량의 불균형이 있었을 가능성도 문제점으로 분석되었다.

이번 실험을 통해 노출된 여러가지 문제점들을 토대로 향후 보다 향상된 동물실험 성적을 기록하기 위한 세부적인 개선 방향은 다음과 같다. 첫째 임신 상태의 양은 피한다. 둘째 가급적 빠른 시일내에 수술절개를 횡흉골절개에서 우측 개흉술로 전환한다<sup>25)</sup>. 셋째 양의 수술후 관리 특히 수분균형 유지에 보다 주의를 기울인다. 넷째 인공심장 삽입 없이 심폐바이패스만을 시행한 상태에서 양을 실험하여 심폐바이패스에 대한 양의 병태생리에 관해서 체계적으로 파악한다. 다섯째 판막을 비롯하여 과도한 용혈의 원인으로 지적되고 있는 몇가지 성분들에 대해 in-vitro 용혈

검사를 다시 시행한다. 여섯째 아직까지 개선의 여지가 많은 인공심장의 해부적합성을 높히는 노력을 계속한다. 일곱째 제어알고리즘의 경우 지속적으로 모의순환장치 검사를 시행하면서 생체 실험과 비교 검토하여 심방의 흡인 현상 및 좌심방압의 상승 가능성을 방지하도록 한다. 여덟째 인공심장 혈액접촉표면의 혈액적합성을 개선해 나간다.

완전한 체내삽입용 전기식 인공심장의 개발에는 아직도 많은 난관이 남아 있다. 현재 인공심장 연구를 주도하고 있는 미국의 경우 빨라야 2000~2001년에 첫 임상적용이 가능하리라고 예상하고 있으며 전기식 인공심장의 본격적인 상품화는 2005년 경이 될 것이라는 추정이 있다<sup>5, 11)</sup>. 일본은 전기식 인공심장의 경우 동물실험의 측면에서는 아직 본격적인 궤도에 올라있지 않아 미국 보다 더 빠른 임상적용이 쉽지 않을 것으로 생각된다. 국내의 경우 비록 연구 재원과 인력의 측면에서는 열악한 위치에 있지만 좋은 창의성을 바탕으로 꾸준한 노력을 기울이면 이번 실험 성적과 같은 중간 자료들을 바탕으로 좋은 결과를 도출해 낼 수 있을 것으로 기대한다.

## 결 론

해부학적 적합성을 보다 개선시킨 이동 작동기 형태의 인공심장을 양에 동소적(orthotopic)으로 삽입하여 2차례 연속으로 유의한 단기 생존례를 경험하였다. 실험기간 동안의 혈액학적 관찰 및 검사 소견 등을 토대로 인공심장의 기계학적 성능 및 실험양의 사인을 분석하고 이를 바탕으로 향후 개선점을 논의하였다. 결론적으로 이동 작동기 형태의 인공심장은 아직까지 개선할 점이 많지만 사람과 근접된 흉곽 크기를 가진 동물에서 처음으로 유의한 생존례를 경험했다는 점에서 향후 성공적인 임상 적용의 가능성을 한 단계 높인 것으로 판단된다.

## 참 고 문 헌

1. Akutsu T, Kolff WJ. *Permanent substitutes for valves and hearts*. Trans Am Soc Artif Intern Organs 1958; 4: 230-300
2. DeVries WC, Anderson JL, Joyce LD, et al. *Clinical use of the total artificial heart*. N Eng J Med 1984; 310: 273-8
3. DeVries WC. *The permanent artificial heart: four case reports*. JAMA 1988; 259: 849-59
4. Johnson KE, Liska MB, Joyce LD, Emery RW. *Use of total artificial hearts: summary of world experience, 1969-1991*. ASAIO J 1992; 38: M486-M92.
5. Khanwilkar PS, Olsen DB. *Future prospects for a totally implantable artificial heart*. In: Ott RA, Gutfinger DE, Gaz-



- zaniga AB. Cardiac Surgery Vol. 7 No. 2-Mechanical Cardiac Assist. Philadelphia: Hanley & Belfus, Inc. 1993;457-70
6. 박영환, Tatsumi E, Masuzawa T, et al. 일본국립순환기병센터형 완전 인공심장을 이용한 동물 실험. 대홍외지 1994;27:824-32
  7. Isoyama T, Imachi K, Chinzei T, et al. *Development of a pulsatile total artificial heart using a single continuous flow pump: development of the third model.* In: Akutsu T, Koyanagi H (eds) Artificial Heart 4. Springer, Tokyo, 1993;287-90
  8. 서경필, 한재진, 안재호 등. 송아지를 이용한 한국형 인공심장의 동물실험에 관한 보고 1. 대홍외지 1989;22:202-11.
  9. Min BG, Kim HC, Lee SH, et al. *Design of moving-actuator total artificial heart (Korean Heart).* In: Akutsu T, Koyanagi H (eds) Artificial Heart 3. Springer, Tokyo, 1990;229-34
  10. Orime Y, Takatani S, Tasai K, et al. *In vitro and In vivo validation tests for total artificial heart.* Artif Organs 1994;18(1):54-72
  11. McCarthy PM, Fukamachi K, Fukumura F, et al. *The Cleverand clinic-Nimbus total artificial heart, In vivo hemodynamic performance in calves and preclinical studies.* J Thorac Cardiovasc Surg 1994;108:420-28
  12. Kinoshita M, Pantalos GM, Holfert JW, et al. *Animal implantation results with the Utah-100 total artificial heart.* ASAIO J 1992;108-12
  13. Snyder AJ, Pae WE, Rosenberg G, Weiss WJ, Pierce WS. *The Penn State implantable artificial heart: current status.* In: Akutsu T, Koyanagi H (eds) Artificial Heart 3. Springer, Tokyo, 1990;205-13
  14. Fukumasu H, Yuasa S, Tatemichi K, Hirose H, Fujita T. *Modern technology with the TAH replacement in fully-grown animals.* Trans Am Soc Artif Intern Organs 1984;30:597-602
  15. Murray KD, Olsen DB. *The use of calves and sheep as total artificial recipients.* ASAIO J 1985;8:128-34
  16. Atsumi K, Fujimasa I, Imachi K, et al. *Long-term heart substitution with an artificial heart in goats.* ASAIO Trans 1985;8:155-65
  17. 박표원, 문현수, 박영관, 이영균, 노준량. 송아지에 이식한 공기구동형 인공심장의 혈액학적 연구. 대홍외지 1990;23:438-51
  18. Olsen DB, Murray KD. *The total artificial heart.* In: Unger F (ed) Assisted Circulation 2 Berlin, Springer-Verlag, 1984;197-28
  19. 박표원, 서동만, 송명근 등. 소와 양을 이용한 인공심장의 동물 실험에 관한 예비보고 (I). 세종 의학 1987;4:111-8
  20. Razzeca KJ, Olsen DB, Jarvik RK, Fukumasu H, Mochizuki A, Kolff WJ. *Obstacles with sheeps the animal model in total artificial heart replacement.* Artif Organs 1979;3(Suppl):337-42
  21. Dries DJ, Hughes SD, Mohammad SF, et al. *Acute hematologic response of sheep to cardiopulmonary bypass and total heart replacement.* Trans Am soc Artif Intern Organs 1984;XXX:117-8
  22. Murray KD, Olsen DB. *The use of calves and sheep as total artificial heart recipients.* ASAIO J 1986;8:128-34
  23. Tatemichi K, Sono J, Fujiwara H, Ogino H, Fukumasu H, Yuasa S. *Tomasu heart in goat: Analysis of cause of death.* In: Akutsu T, Koyanagi H (eds) Artificial Heart 3. Springer, Tokyo, 1990;221-7
  24. Fox JB, Cohen BJ, Loew FM: Laboratory Animal Medicine, Academic Press, Inc., Orlando/New York/London, 1984.
  25. Olsen DB, Fukumasu H, Kolff J, Nakagaki M, Finch LR, Kolff WJ. *Implantation of the total artificial heart by lateral thoracotomy.* Artif Organs 1977;1:92-8