

자궁경부암 진단용 MR 질내표면코일과 전립선암 진단용 MR 경직장표면코일의 제작 : 인체에서의 MR 영상과 MR 분광

문치웅* · 조경식** · 김상태* · 김용만*** · 이정희* · 임태환**

=Abstract=

Endovaginal and Endorectal Surface Coils for *In-Vivo* Human MR Imaging and Spectroscopy

C. W. Mun*, K. S. Cho**, S. T. Kim*, Y. M. Kim***, J. H. Lee*, T.-H. Lim**

Endovaginal and endorectal receiver only surface coils were designed for MR imaging (MRI) and ^1H MR spectroscopy (MRS) for the uterine cervix and the prostate.

The shape of endovaginal coil wire was rectangular with round corner. Size of the coil wire was empirically determined for 7cm and 4cm along the long and short axis, respectively. The coil wire loop was supported by acryl handle and bent about 150° at one side of the loop considering the average angle of the cervix to the vagina. We called this as a "spoon-type endovaginal coil". The wire of the endorectal coil was made of the flexible materials so that the wire loop became long elliptic shape by pushing the acryl handle into the plastic tube for the comfort of patients when the coil was inserted into the cervix. Then, the shape was maintained to be circle by popping out handle. Conventional spin echo (SE) and fast spin echo (FSE) sequences were used as T1 and T2 weighted imaging sequences, respectively. Matrix size was $128 \sim 256 \times 256$. FOVs for surface coil and body coil were 14cm and 24cm, respectively. 3D volume localized *in vivo* ^1H MR spectroscopy of the human cervix and prostate was performed using PRESS or STEAM localization method with the following parameters: TR=3 sec, TE=135 msec for PRESS or 30 msec for STEAM, NEX=2, NS=48, SI=2048, and SW=2500 Hz.

Using home-built endovaginal and endorectal coils, excellent T1- and T2-images were obtained to visualize early cervical and prostate tumors. 3D volume localized *in vivo* ^1H MRS was useful to differentiate the cancerous tissue from the normal tissue.

Key words : MR Imaging, MR Spectroscopy, Uterine cerine cervix, Prostate, Surface Coil

* 아산생명과학연구소 방사선의학연구과

* Dept. of Radiological Science Asan Institute for Life Sciences

** 울산대학교 의과대학, 서울중앙병원, 진단방사선과

** Dept. of Diagnostic Radiology, Asan Medical Center, University of Ulsan Collage of Medicine

*** 울산대학교 의과대학, 서울중앙병원, 산부인과

*** Dept. of Obstetrics and Gynecology, Asan Medical Center, University of Ulsan Collage of Medicine

본 연구는 1995년도 아산생명과학연구소의 지원을 받아 이루어 졌음 (Code 번호 : 019).

통신저자: 문치웅, (138-040) 서울시 송파구 풍납동 388-1, Tel. (02) 224-4154~5, Fax. (02) 224-4182

서 론

자궁경부암은 병기에 따라 치료방법이 달라 치료 전의 병기 결정이 매우 중요하다. 치료 전의 병기 결정에는 FIGO(International Federation of Gynecology and Obstetrics)에 따른 여러 가지 검사 방법을 사용하고 있으나 최근에는 통상적인 몸통코일(body coil)을 사용한 MRI의 자궁경부암에 대한 병기 결정이 여러 저자들에 의해 다른 검사보다 우위에 있음이 판명되었으며 이 결과를 토대로 하여 자궁경부암의 진단 및 병기 결정에 MRI를 이용하고 있다¹⁻³⁾. 그러나 몸통 코일을 이용한 MRI 만으로는 자궁경부주위와 질벽의 구분이 쉽지않아 자궁경부암의 진단 및 병기결정을 정확히 하는데는 한계가 있는 것 또한 주지의 사실이다. 따라서 자궁경부 주변부위나 질벽의 미세한 암 침윤을 진단하기 위해서는 고해상도이면서 신호대잡음비가 높은 MR 영상이 필요하게 되었다. 특히 자궁경부의 크기가 골반 전체 부위의 크기에 비해 작기 때문에 고해상도 영상을 위하여 FOV를 줄이면 aliasing artifact가 발생할 뿐만 아니라 신호대잡음비(signal to noise ratio: SNR)도 떨어진다. Milestone과 Martin 등은 경직장표면코일(endorectal or intrarectal surface coil)을 이용하면 아주 높은 SNR의 고해상도 자궁경부 자기공명영상을 얻을 수 있어 통상의 몸통 코일에서 얻었던 영상에서보다 더 자세한 자궁경부 주변부위의 해부학적 구조를 볼 수 있다고 보고하였다^{2, 3)}. 그러나 경직장표면코일을 이용하면 자궁경부와 직장 위치의 상대적인 차이가 개인에 따라 달라 경직장내 표면코일의 위치 선정이 쉽지 않고 코일 위치에서 자궁경부의 위치가 먼 경우에 보고자 하는 부위의 신호가 심하게 감소하는 등의 이유에 의해서 자궁경부암의 진단에는 한계가 있었다. 따라서 자궁경부용 질내표면 코일을 사용하면 자궁경부를 정확하게 코일과 밀착시킬 수 있으므로 신호검출효율이 높아 경직장 표면코일보다 좋은 영상 및 분광을 얻을 수 있다^{4, 5)}.

전립선 암 환자의 진단에 있어서도 치료 전의 병기 결정은 치료방법의 선택을 위해 매우 중요하다. 전립선암의 병기 결정에서의 MRI는 몸통 코일을 이용하는 것 보다 경직장표면코일을 이용하면 임상적 검사방법이나 경직장 초음파로 발견할 수 없는 악성암 세포소 집합체(malignant nodules)를 87%의 높은 정확도를 가지고 구별할 수 있는 것으로 알려져 있다^{6, 7)}. 실제로도 경직장표면코일은 상품화되어 [Medrad, Pittsburgh, PA] 전립선암뿐만 아니라 자궁경부암의 진단에 쓰이고 있다. 이 코일은 직장 내에서 풍선을 부풀려 삽입전의 코일선 모양을 바꾼 상태에서 신

호를 받기 때문에 자궁경부와 직장의 경계부분 또는 전립선과 직장의 경계부위에 기하학적 왜곡이 생기기 쉽다. 또한 부풀린 풍선으로 인하여 자궁경부의 위치 변동이 생겨 코일의 위치를 선정하기가 쉽지 않고 풍선의 부풀림에 의해 코일선의 모양이 변하면서 코일의 수명을 짧게 만들기 때문에 상품화된 경직장 코일은 일회용으로 생산 판매되고 있는데 가격이 매우 비싼 편이다.

체적선택 수소 자기공명분광법(3D volume localized ¹H MR spectroscopy)을 시행할 때는 영상을 얻을 때보다 SNR의 문제를 심각하게 고려할 필요가 있다. 이 때문에 자궁경부 또는 전립선의 고해상도 MR 영상과 체적선택 분광정보를 얻고자 할 때는 관심부위에 가장 가깝게 코일을 둘 수 있는 질내표면코일이나 경직장표면코일을 쓰는 것이 몸통 코일을 쓰는 것보다 효율적이다.


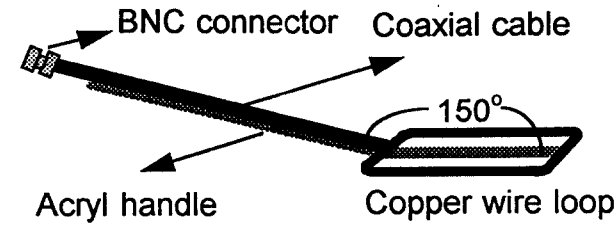
본 연구자들은 쓰기 간편하면서도 연속 사용이 가능하도록 고안된 질내표면코일(intravaginal or endovaginal surface coil)과 경직장표면코일을 제작하였다. 이 코일들은 환자의 환부에 밀착시키기 때문에 생체내의 자궁경부 및 전립선의 높은 SNR을 갖는 고해상도 MR 영상과 생체내의 MR 분광정보의 획득이 가능하며 이들을 분석하게 되면 초기 암 조직 및 그 주변부위에 대한 미세한 암 침윤 진단 및 병기결정에 많은 도움이 되리라 생각한다.

대상 및 방법


본 연구에서는 제작된 질내표면코일과 경직장코일을 GE 1.5T SIGNA MR 장치(Milwaukee, WI, U.S.A., V5.4)에 장착시켜 자궁경부 또는 전립선 암 환자에게 대한 MR 영상 및 분광을 얻어 임상적인 유용성을 알아보았다. 질내표면코일과 경직장코일의 제작은 다음과 같이 하였다.

1. 질내표면코일(endovaginal surface coil)

질내표면코일의 코일선(wire loop)의 모양은 [그림 1(a)]에 보인 것처럼 모서리가 둥글고 크기가 4.5×7cm²인 직사각형으로 하였다. 표면코일의 크기는 영상신호 밝기의 균일한 정도와 관계가 있어서 코일선과 가까운 부분은 밝게 보이고 멀수록 어둡게 나타나기 때문에 코일의 크기는 환자가 불편해 하지 않고 SNR이 허용하는 한도에서 관심부위(region of interest)를 충분히 포함할 만큼 크게 하였다. 질내코일을 반듯이 누운 환자의 질 내로 삽입하였을 경우 코일선의 방향은 사람에 따라 차이가 있지만 평균적으로 수평과 약 30°가량 기울어진다[그림 1(b)]. 이는 코일선의 방향이 주자장(B₀)방향과의 각도가 MR 신호 검출



a



b

그림 1. (a) 질내코일의 구조를 나타내는 그림과 실제모양의 사진.

(b) 질내표면코일을 질 내로 삽입하였을 때 자궁경부와 코일선 (화살표)의 위치관계를 나타내는 그림.

Fig. 1. Schematic diagram and photograph of the endovaginal surface coil

(a) Schematic diagram and photograph of the endovaginal surface coil.

(b) The position of the coil wire loop at the human uterine cervix (arrow).

효율이 가장 좋은 90°에서 벗어나게 되어 신호의 검출효율이 감소하게 된다. 이를 극복하기 위해 [그림 1(a)]처럼 코일 선은 아크릴 손잡이로 지지하게 하고 손잡이를 코일선 끝에서 약 150°정도 구부러지게 하였다. 이는 질내표면코일을 질 내로 삽입하였을 경우 코일선이 주자장(B₀)방향


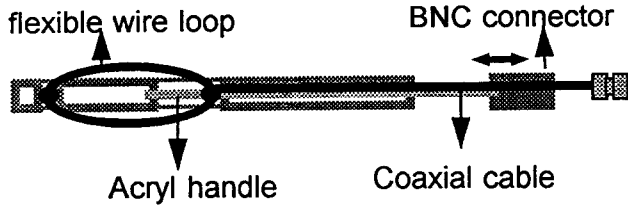
인 수평방향과 90°가 되도록 해서 신호의 검출효율감소를 방지하기 위해서이다 [그림 1(b)]는 질내표면코일의 코일선이 질 내의 자궁경부에 어떤 위치로 놓이게 되는지를 보여주는 그림이다.

코일선은 환자가 근육을 경직시켜도 구부러지지 않을 정도의 굵기를 갖는 에나멜 코팅된 구리선으로 만들었으며 절연 및 피막 보호용으로 겉에 수축 tube(thermal tube)를 씌웠다. 코일선 끝에는 동축선을 연결하여 손잡이에 고정시켰고 동축선의 다른 끝에는 [그림 1] 처럼 BNC 코넥터를 달아 정합회로(tuning circuit)와 연결될 수 있도록 하였다.


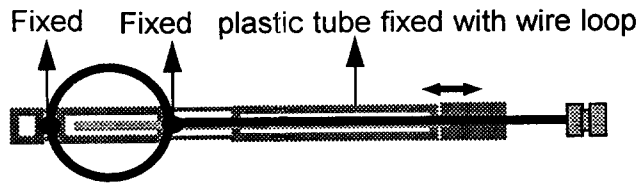
2. 경직장표면코일

경직장표면코일의 코일선은 직장 내에서 모양을 유지할 수 있을 정도로 단단하면서도 어느 정도 유연성을 지닌 구리선을 사용하여 [그림 2]의 (a)와 (b)에서처럼 코일선의 모양이 타원과 원모양 사이에서 변할 수 있게 하였다. 코일의 크기는 원 모양을 했을 때 지름이 5cm가 되게 하였다. 관으로 된 플라스틱 손잡이 끝에 홈을 만들고 코일선을 여기에 넣어 코일선의 중량을 고정시켰다. 코일선과 동축선이 연결되는 쪽의 코일선 끝 부분은 플라스틱 손잡이의 길게 판 홈에서 관을 통해 들어온 플라스틱 봉과 고정시켰다. 봉 끝에 붙어 있는 손잡이를 잡아당기면 코일선의 모양이 타원형으로 길어지고[그림 2(a)] 손잡이를 밀면 코일선의 모양이 원 모양이 되도록 하였다[그림 2(b)]. 경직장표면코일을 경직장내에 삽입할 때는 타원 모양으로 하여 환자의 통증을 줄이고 삽입 후에는 코일선이 경직장내에서 원모양을 유지할 수 있도록 하였다. 역시 코일선 끝에 50Ω 동축선을 연결하고 BNC 코넥터로 정합회로에 연결할 수 있도록 하였다.

RF파는 몸통 코일로 가해주고(transmission only) 질내표면코일과 경직장표면코일은 신호 검출만(receive only)하게 하였다. [그림 3]은 본 실험에서 사용된 질내표면코일과 경직장표면코일에 사용된 정합회로의 회로도를 나타내고 있다. 정합회로(tuning circuit)는 질내표면코일과 경직장표면코일 모두 같은 방식을 사용하였다. 극성을 반대로 하여 연결된 다이오드는 몸통 코일에서 RF가 가해지거나 외부에서 정전기가 발생했을 때 유도될 수 있는 전기적 충격으로부터 검출회로를 보호하기 위한 것이다. 코일 선은 체내에 위치하기 때문에 정합회로와는 거리를 두어야 하므로 공명주파수인 63.88MHz의 반파장($\lambda/2$) 길이인 약 1.57m의 동축선으로 정합회로와 연결하였다^{8, 9)}. 실제로 반파장의 동축선은 Network/Spectrum Analyzer[HP4195A, 미국]를



a



b

그림 2 경직장코일의 구조를 나타내는 그림과 실제모양의 사진.

(a) 코일을 직장에 삽입할 때 긴 타원 모양의 코일선.

(b) 코일을 직장에 삽입한 후에 둥근 모양으로 변한 코일선.

Fig. 2. Schematic diagram and photograph of the endorectal surface coil

(a) Elliptical shape of the coil wire loop of the endorectal surface coil during the insertion

(b) Circular shape of the coil wire loop of the endorectal surface coil after the insertion

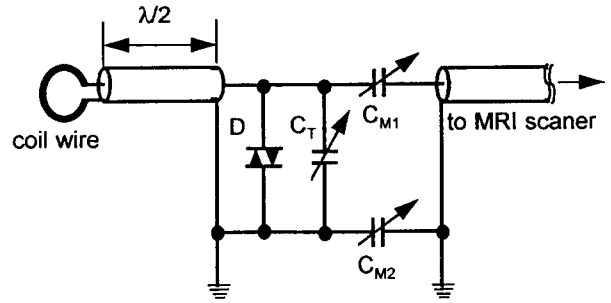


그림 3. 질내코일과 경직장코일에 사용된 정합회로의 회로도

Fig. 3. Circuit diagram of the tuning circuit for the endovaginal and the endorectal surface coil.

이용하여 만들었다. 코일 선과 정합회로 사이에는 BNC 코넥터를 달아 서로 분리 될 수 있도록 하였는데 이는 환부에 코일을 고정시킬 때와 운반 및 보관할 때 편하게 하기 위함이다. 질내코일과 경직장코일 모두 삽입을 용이하게 하고 분비물에 의한 전기적 충격을 방지하기 위해 콘돔을 씌우고 그 위에 소독 및 윤활용 크림(chlorohexidine cream)을 발랐다.

3. MR 영상(MRI)

먼저 일반적인 몸통코일 MR 영상을 얻고 나서 환자의 사전 승낙을 받은 후에 본 연구에서 제작된 질내표면코일과 경직장표면코일을 이용하여 영상 및 분광정보를 얻었다. T1 강조영상은 일반 spin echo(SE) 영상 법을, T2 강조영상은 fast(or turbo) spin echo(FSE or Turbo-SE) 영상 법을 각각 이용하였다. 영상배열의 크기(image matrix size)는 256×256, 절편두께(slice thickness; TH)는 4mm, 절편중심간의 간격은 6mm, 신호가산평균(number of average or number of excitation: NEX)은 2, 영상영역크기(field of view: FOV)는 몸통코일을 사용할 때는 24~32cm, 질내표면코일 또는 경직장표면코일을 사용할 때는 14cm로 하였다. 수집된 정보의 배열크기(data acquisition matrix)는 128~256×512 였다. SE를 이용한 T1 강조 영상의 반복시간(repetition time: TR)은 500 msec, echo time(TE)는 16 msec 였고 FSE의 T2 강조영상의 TR과 TE_{eff}(effective echo time)는 각각 2000 msec와 102 msec 였다. 자궁암이나 전립선암은 T2 강조영상에서 좋은 대조도를 보이기 때문에 먼저 SE sequence로 횡단면(axial plane)의 T1 강조 영상을 얻어 코일의 위치를 확인한 후 FSE sequence로 횡단면, 시단면(sagittal), 관상단면(coronal)의 T2 강조 영상을 차례로 얻었다. 이렇게 얻은 영상 및 분광정보를 이용

한 병기 결정 및 치료계획, 그리고 수술 후의 예후판정과 같은 임상적 조치는 진단방사선과와 산부인과 전문의에 의해 이루어졌다.

4. MR 분광(MRS)

자궁경부 및 전립선에 대한 생체 내에서의 국소 수소 자기공명 분광정보 획득은 PROBE 프로그램(GE사, Milwaukee, MI, 미국)에 내장되어 있는 PRESS 또는 STEAM 방법을 사용하였다. 이때 사용된 MRS 변수는 TR=3000msec로 하고, TE 및 체적소크기(voxel size)는 PRESS 방법일 때 135 msec와 2.25cc, STEAM 방법에서는 20 msec와 8cc로 각각 하였다. 그 외의 변수들로는 NEX=2, NS=48, SI=2048, SW=2500 Hz로 하였다. 이렇게 얻은 분광정보는 SUN SPAC10 workstation(마이크로사, 미국)으로 옮겨진 후 SA/GE(GE 사, Milwaukee, WI, 미국) 프로그램으로 사후처리(post-processing) 및 출력을 수행하였다. 본 연구에서 제작된 표면코일의 MR 분광 적용 가능성을 보기 위해 MR 분광용 수소 대사물질 phantom을 제작하고 이로부터 몸통코일과 질내표면코일 그리고 경직장표면코일을 각각 이용해서 3차원 국소 MR 분광을 얻어서 이들 신호대잡음비를 서로 비교하여 보았다. 또한 같은 조건으로 자궁경부암 환자와 전립선암 환자의 자기공명 수소 분광정보를 얻고 이들을 암조직이 아닌 곳에서 얻은 분광과 비교하여 보았다.

결 과

본 연구에서 제작된 질내표면코일과 경직장표면코일의 부하 없을 때의 Q 값(unloaded Q factor)은 모두 61로 같았다. 또 환자의 환부에 표면코일을 고정시킨 후 즉, 부하가 걸렸을 때의 Q 값(loaded Q factor)는 각각 36, 43 이었다. [그림 4]는 몸통코일과 질내코일로 얻은 MR 영상을 비교하여 보여주고 있다. [그림 4(a)]는 몸통코일로 얻은 영상이고 [그림 4(b)]는 질내코일로 얻은 영상으로 해상도가 높으면서도 SNR이 좋은 영상을 얻을 수 있었다. 표면코일을 이용한 자궁경부 또는 전립선의 MR 영상으로 종양 또는 초기 암환자들의 병기결정에 많은 도움을 줄 수 있었다. phantom을 이용하여 얻은 MR 분광을 [그림 5]에 나타내었다. 몸통코일을 사용하여 PRESS와 STEAM 방법으로 얻은 것을 [그림 5(a)]와 [그림 5(b)]에 각각 나타내었다. 질내표면코일을 이용하여 PRESS와 STEAM 방법으로 얻은 분광은 각각 [그림 5(c)]와 [그림 5(d)]에, 경직장표면코일을 이용한 것은 각각 [그림 5(e)], [그림 5(f)]에서 보이고 있

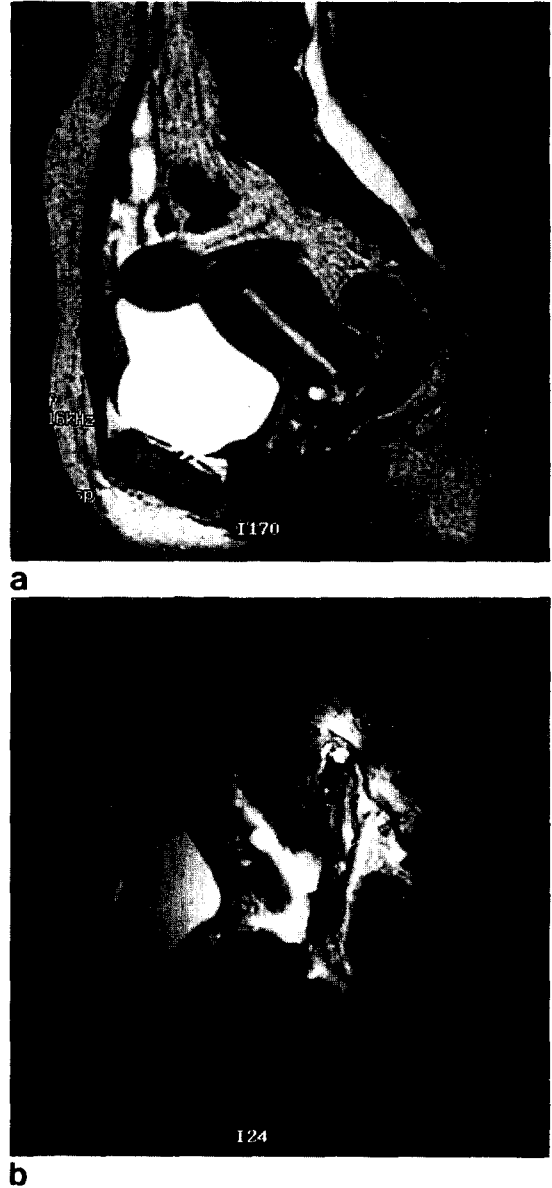


그림 4. (a) 몸통코일을 이용했을 때와 (b) 질 내 코일을 이용했을 때 자궁경부 MR 영상의 비교.

Fig. 4. Comparison of uterine cervix MR images between using (a) the body coil and (b) the endovaginal coil.

다. 표면코일로 얻은 분광정보는 표면코일로부터 약 2.5cm 떨어진 곳에서 표면코일의 SNR을 측정하였다. [표 1]에는 앞에서 설명한 분광변수를 가지고 PRESS 및 STEAM 방법으로 얻는 분광정보의 SNR을 보였다. 몸통코일로 얻은 분광정보의 SNR보다 표면코일로 얻은 분광정보의 SNR이 훨씬 높았다.

자궁경부암 및 전립선암 환자에 대한 실험 결과에서 본

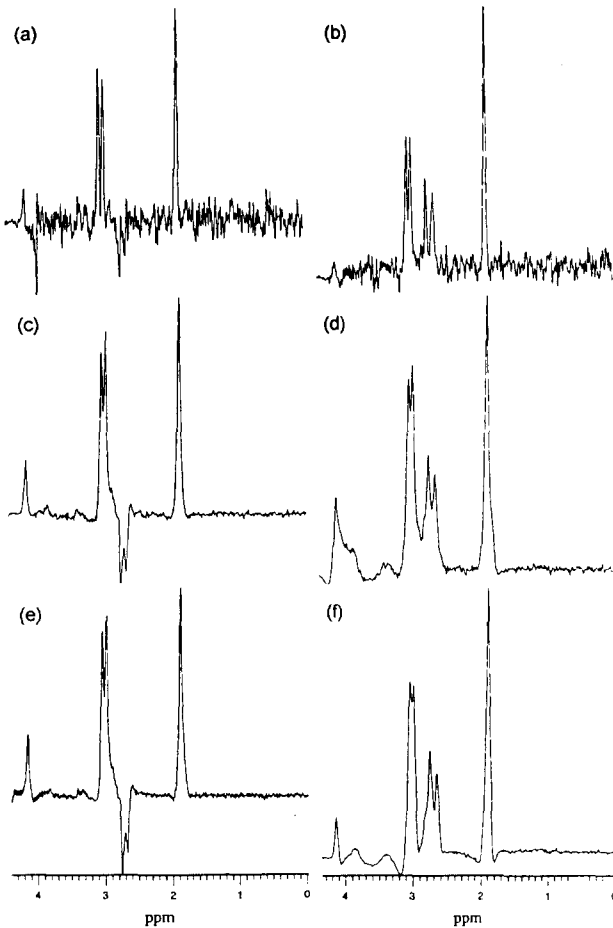


그림 5. 수소물질대사 Phantom에서 얻은 MR 분광정보의 SNR 비교. (a)와 (b)는 몸통코일, (c)와(d)는 질내표면코일, 그리고 (e)와(f)는 경직장표면코일을 이용하여 얻은 분광들이다. 왼쪽의 (a), (c), (e)는 PRESS 방법으로 2.25cc의 체적에서 얻은 수소자기공명 분광이고 오른쪽 (b), (d), (f)는 STEAM 방법으로 8cc의 체적에서 얻은 수소자기공명분광이다.

Fig. 5. SNR Comparison among the spectra obtained from (a-b) the body coil, (c-d) endorectal surface coil and the (e-f) endorectal surface coil. (a), (c) and (e) PRESS technique was used to obtain the left side spectra with 2.25cm³ voxel size. (b), (d), and (f) Right side shows spectra obtained using STEAM technique within the 8cm³ voxel.

실험에서 사용한 코일선의 크기로 얻은 영상의 경우 FOV를 14cm로 하였을 때 자궁경부[그림 6] 및 전립선[그림 7] 그리고 그 주변 질병의 진단에 충분히 큰 영상의 시야를 보여주었다. 기존의 몸통 코일을 이용한 방법에 비해 골반 부위의 해부학적 구조물 즉 질벽, 질원개, 자궁방결합조직, 골반측벽 등에서 암조직과 정상조직의 구분이 용이하

표 1. 몸통코일과 질내표면코일 그리고 경직장표면코일을 사용했을 때 PRESS와 STEAM 방법에서의 신호대잡음비 비교. 분광 변수로는 TR을 3초로 고정시키고, TE와 체적소크기 (voxel size)는 PRESS에서 135 msec와 2.25cc, STEAM에서 30msec와 8cc로 각각 하였다.

Coil	Method	PRESS	STEAM
Body coil		14.85	22.96
Endovaginal surface coil		122.36	106.95
Endorectal surface coil		122.67	189.32

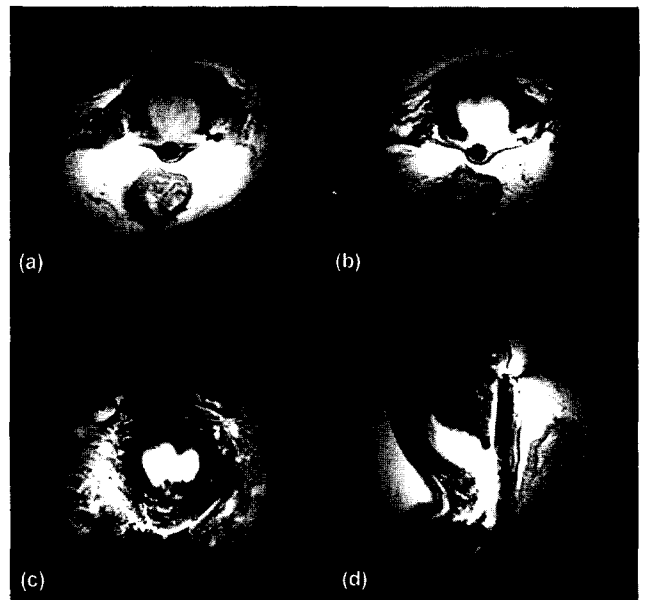


그림 6. 질내코일을 이용해서 얻은 자궁경부 MR 영상. (a) T1 강조 횡단면 영상 (b) T2 강조 횡단면 영상 (c) T2 강조 관상단면 영상 (d) T2 강조 시상면 영상.

Fig. 6. Uterine cervix images obtained by endovaginal surface coil. (a) T1 weighted axial image (b) T2 weighted axial image, (c) T2 weighted coronal image, (d) T2 weighted sagittal image

였다. 암 조직은 알려진 바와 같이⁷⁾ T1 강조영상보다 T2 강조영상에서 정상조직과의 구분이 용이함을 알 수 있었다. 또한 높은 신호대잡음비의 고해상도 영상을 얻을 수 있어 암조직의 크기를 기존의 방법에 비해 정확히 측정할 수 있었다. 정상인과 자궁경부암 환자에서 생체국소 수소 자기공명분광을 비교하여 [그림 8]에 나타내었다. 정상인

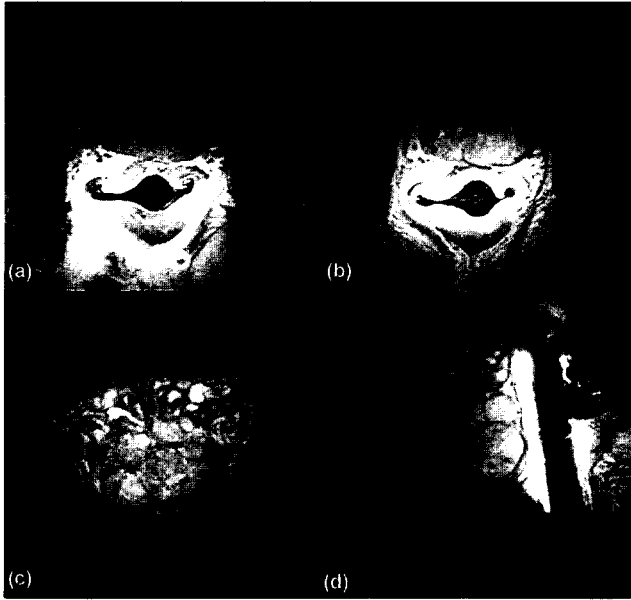


그림 7. 경직장코일을 이용해서 얻은 전립선 MR 영상. (a) T1 강조 횡단면 영상 (b) T2 강조 횡단면 영상 (c) T2 강조 관상단면 영상 (d) T2 강조 시단면 영상.

Fig. 7. Prostate images obtained by endorectal surface coil. (a) T1 weighted axial image (b) T2 weighted axial image, (c) T2 weighted coronal image, (d) T2 weighted sagittal image

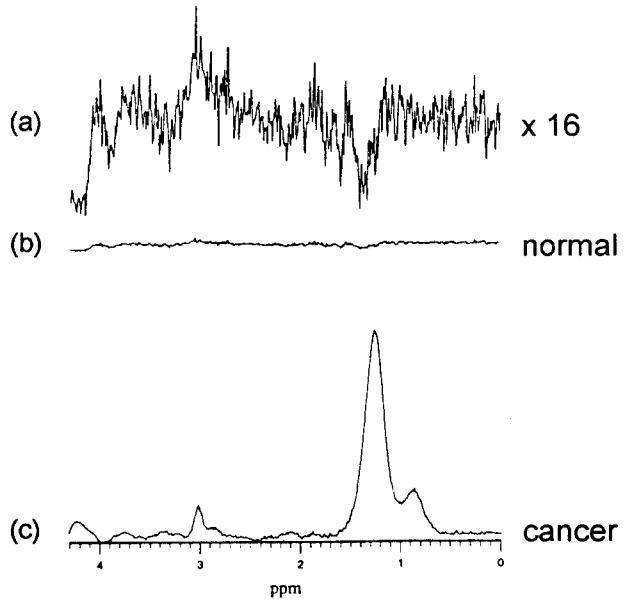


그림 8. 정상인에서 얻은 ¹H 분광을 수직축으로 (a) 16배 확대했을 때, (b) 확대 하지 않았을 때와 (c) 자궁경부암 환자의 MR 분광정보 비교.

Fig. 8. (a) Image guided ¹H MR PRESS-spectrum of (a) the normal (×16 scale), (b) x1 scale of (a), and the (c) the carcinoma of the human uterine cervix.

의 자궁경부에서 측정된 수소분광은 [그림 8(a)]와 [그림 8(b)]에 나타난 것처럼 정점(peak)이 거의 보이지 않지만 자궁경부암의 경우에는 [그림 8(c)]에서 처럼 중성지방의 큰 정점이 0.9 ppm과 1.3 ppm 부근에서 특징적으로 보인다. 이 분광정점(spectrum peak)은 0.9 ppm의 CH₃- 그룹과, 1.3 ppm의 CH₂- 그룹이 겹쳐있는 중성지방 (triglyceride: TG) 으로 모든 암조직의 수소분광에서 특징적으로 크게 나타났다¹⁰⁾. 이는 체외절편경검법(*ex-vivo* biopsies)에 의한 NMR 분광보고서와 잘 일치하고 있다^{8~12)}. [그림 8(b)]의 분광은 [그림 8(c)]와 같은 크기(scale)로 보인 것이고 [그림 8(a)]는 [그림 8(b)]를 수직방향으로 16배 확대하여 나타낸 것이다. [그림 9]는 환자의 전립선에서 비후증(Benign Prostatic Hyperplasia: BPH) 조직과 암조직의 분광을 비교하여 나타내었다. [그림 9(a)]의 분광은 전립선암 환자의 전립선 암 조직 주변에서 BPH가 있는 부분을 선택하여 얻은 분광이고 [그림 9(b)]는 전립선 암 조직으로부터 얻은 수소 자기공명분광이다. BPH에서 얻은 분광은 암 조직에서 얻은 분광에 비해 중성지방의 분광정점은 낮고 2.6 ppm의 구연산염(citrate) 분광정점은 높게 나타났다.

결론 및 고찰

표면코일과 정합회로를 기존의 상품화된 경직장 표면 코일보다 적은 비용으로 자체 제작하여 SNR이 높은 고해상도의 자궁경부 및 전립선의 T1과 T2 강조영상을 얻을 수 있었을 뿐만 아니라 이들로부터 양질의 분광정보를 얻을 수 있었다. 몸통코일로 얻은 영상은 표면코일로 얻은 영상보다 영상신호가 균일한 장점이 있는 반면에 SNR이 낮은 단점을 지닌다. 표면코일의 코일선 모양, 크기에 따라 영상신호의 균일 정도가 달라지기 때문에 여러 가지 크기와 모양을 갖는 표면코일을 제작하여 비교해서 본 연구에서 사용할 표면코일의 모양과 크기를 결정하였다. 둥근 모양보다는 모서리가 둥근 직사각형 모양을 갖는 코일로 얻은 영상에서 영상신호의 밝기가 고른 분포를 보였다. 표면코일은 위치에 따라서 신호감지도가 균일하지 못하기 때문에 몸통코일과 SNR을 직접 비교하는데는 문제가 있다. 하지만 본 연구에서는 자궁경부암 또는 전립선암의 분광정보를 얻을 때 주로 선택되는 체적(selected volume)의 부근인 표면코일로부터 약 2.5cm 떨어진 곳에서 SNR을

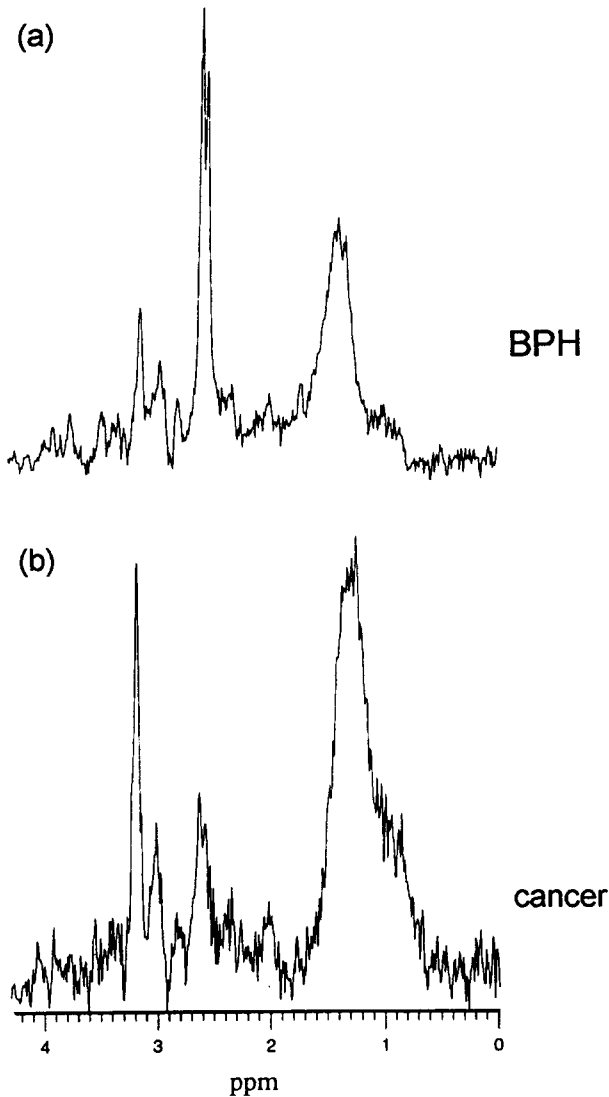


그림 9. (a) 전립선의 BPH로 판정된 환자와 (b) 전립선암으로 진단 받은 환자의 MR 분광정보 비교.

Fig. 9. (a) Image guided ¹H MR PRESS-spectrum of (a) the BPH and (b) the cancer of the human prostate.

측정하였을 때 표면코일로 얻은 수소자기공명분광의 SNR이 몸통코일로 얻은 분광에서의 SNR보다 훨씬 높았다. 이 결과는 표면코일을 사용하는 것이 몸통코일을 이용하는 것보다 자궁경부 또는 전립선의 고해상도 영상과 ¹H 생체국소분광을 얻는 데 유리함을 의미하고 있다. 임상적인 결과에 있어서도 35명의 자궁경부암 환자를 대상으로 했을 경우 몸통코일로 얻은 자기공명영상(MRI)을 이용한 병기 결정은 74%, 질내표면코일로 얻은 MRI로는 88%의

정확도를 나타내어 질내표면코일을 이용하는 것이 기존의 몸통코일을 사용하는 것보다 병기 결정에 있어서 보다 정확한 결과를 얻을 수 있었다⁸⁾.

풍선을 사용하는 상용 경직장표면코일의 코일선 부분보다 본 연구에서 제작된 코일의 코일선 부분이 두껍지 않기 때문에 환부에 삽입시 환자의 고통이 적었으며 자궁경부, 질벽, 경직장과 전립선 경계부분 등의 기하학적 왜곡이 적었다. 또한 상용경직장표면코일은 풍선을 부풀릴 때 전립선이나 자궁경부와 같은 주변의 장기가 옆으로 밀리는 현상이 일어날 수도 있으나 본 연구에서 제작된 표면코일들은 그러한 현상을 방지할 수 있는 장점이 있었다. 하지만 골반 림프노드와 같이 코일 선으로부터 멀리 떨어진 부분의 환부는 표면코일의 제한된 영상영역의 크기 때문에 잘 보이지 않는 단점이 있다. 또한 몇 안돼는 경우였지만 자궁경부선암(uterine cervix adenocarcinoma)과 자궁경부암의 구별이 질내코일을 이용한 수소자기공명분광정보로 구별할 수 있었다.

참고 문헌

1. S. H. Kim, B. I. Choi, H. P. Lee, S. B. Kang, Y. M. Choi, M. C. Han, and C. Kim, "Uterine Cervical Carcinoma: Comparison of CT and MR Findings", *Radiology*, Vol. 175, 45, 1990.
2. B. N. Milestone, M. D. Schnall, R. E. Lenkinski, and H. Y. Kressel, "Cervical Carcinoma: MR Imaging with Endorectal Surface Coil", *Radiology*, Vol. 180, pp. 91-95, 1991.
3. J. F. Martin, P. Hajek, L. Baker, V. Gylys-Morin, R. Fitzmorris-Glass, R. R. Mattrey, "Inflatable Surface Coil for MR Imaging of the Prostate", *Radiology*, Vol. 167, pp 268-270, 1988.
4. C. J. Baudouin, W. P. Soutter, D. J. Gilderdale, and G. A. Coutts, "Magnetic Resonance Imaging of the Uterine Cervix Using an Intravaginal Coil", *Magn. Reson. Med.*, Vol. 24, pp. 196-203, 1992.
5. N. M. deSouza, I. C. Hawley, J. E. Schwieso, D. J. Gilderdale, W. P. Soutter, "The Uterine Cervix on In Vitro and In Vivo MR Images: A Study of Zonal Anatomy and Vascularity Using an Enveloping Cervical Coil", *AJR*, Vol. 163, pp. 607-612, 1994.
6. J. F. Martin, P. Hajek, L. Baker, V. Gylys-Morin, R. Fitzmorris-Glass, and R. R. Mattrey, "Inflatable Surface Coils for MR Imaging of the Prostate", *Radiology*, Vol. 167, p 268-270, 1988.
7. M. L. Schiebler, M. D. Schanall, H. M. Pollack, R. E. Lenkinski, J. E. Tomaszewski, A. J. Wein, R. Whittington, W. Rauschnig, H. Y. Kressel "Current Role of MR Imaging in the Staging of Adenocarcinoma of the Prostate", *Radiology*, Vol. 189, p339-352, 1993.

8. K. S. Cho, Y. M. Kim, S. T. Kim, C. W. Mun, J. Y. Nam, J. E. Mok, and Y. H. Auh, "Endovaginal Surfacecoil MR Imaging of the Human Uterine Cervical Carcinoma", the 3-rd Scientific Meeting of SMR in Nice, France, Vol. 1, p222, 1995.
9. W. H. Hayt, "Engineering Electromagnetics", McGraw-Hill, 1980.
10. C. E. Mountford, E. J. Delikatny, M. Dyne, K. T. Holmes, W. B. Mackinnon, R. Ford, J. C. Hunter, I. D. Truskett, and P. Russell, "Uterine Cervical Punch Biopsy Specimens Can Be Analyzed by 1H MRS", Magn. Reson. Med., Vol. 13, p324-331, 1990.
11. A. C. Kuesel, T. Kroft, J. K. Saunders, M. Prefontaine, N. Mikhael, and I. C. P. Smith, "A Simple Procedure for Obtaining High-Quality NMR Spectra of Semiquantitation Value from Small Tissue Specimens: Cervical Biopsies", Magn. Reson. Med., Vol. 27, p349-355, 1992.
12. E. J. Delikatny, P. Russel, J. C. Hunter, R. Hancock, K. H. Atkinson, C. van Haaften-Day, C. E. Mountford, "Proton MR and Human Cervical Neoplasia: Ex Vivo Spectroscopy Allows Distinction of Invasive Carcinoma of the Cervix from Carcinoma in Situ and Other Preinvasive Lesions", Radiology, Vol. 188, p791-796, 1993.
13. J. Kurhanewicz, R. Dahiya, J. M. Macdonald, L. -H. Chang, T. L. James and P. Narayan, "Citrate Alterations in Primary and Metastatic Human Prostatic Adenocarcinomas: 1H Magnetic Resonance Spectroscopy and Biochemical Study", Magn. Reson. Med., Vol. 29, p 149-157, 1993.
14. M. L. schiebler, K. K. Miyamoto, M. White, S. J. Maygarden, and J. L. Mohler, "In Vitro High Resolution 1H -Spectroscopy of the Human Prostate: Benign Prostatic Hyperplasia, Normal Peripheral Zone and Adenocarcinoma", Magn. Reson. Med., Vol. 29, p 285-291, 1993.