

## 자기공명 Tailored-RF 경사자계반향영상법을 이용한 고양이 뇌에서의 First-Pass 관찰

문치웅\* · 노용만\*\* · 임태환\*,\*\*\* · 조장희\*\*\*\*

=Abstract=

### First-Pass Observation using Tailored-RF Gradient Echo (TRFGE) MR Imaging in Cat Brain

C. W. Mun, Y. M. Ro, T. -H. Lim, Z. H. Cho

Recently, a new tailored RF gradient echo (TRFGE) sequence was reported. This technique not only enhances the magnetic susceptibility effect but also allows us to measure local changes in brain oxygenation. In this study, a phantom and cat brain experiments were performed on a 4.7 Tesla BIOSPEC (BRUKER) instrument with a 26 cm gradient system. We have demonstrated that the signal intensity (SI) of the TRFGE sequence varies according to the concentration of susceptibility contrast agent. Three capillary tubes with different concentrations of Gd-DTPA (0.01, 0.05, 0.1 mMol/l) were placed at the middle of a cylindrical water phantom. Using both TRFGE and conventional gradient echo (CGE) sequences, phantom images of the slices which contain all three tubes were obtained.

For the animal experiment, cats were anesthetized and ventilated using halotane (0.5%) and a N<sub>2</sub>O/O<sub>2</sub> mixture (2:1), and blood pressure and heart rate were monitored and kept normal. For the observation of the first pass of Gd-DTPA, imaging was started at t=0. At t=8~12s, 0.2 mMol/Kg Gd-DTPA was manually injected in the femoral vein. The imaging parameters were TR/TE = 25/10 msec, flip angle = 30°, FOV = 10cm, image matrix size = 128 × 128 with 64 phase encodings and the image data acquisition window was 10 msec. SI-time curves were then obtained from a series of 30 images which were collected at 2 sec intervals using both CGE and TRFGE pulse sequences before, during, and following the contrast injection.

**Key words :** Tailored-RF, MR Imaging, Perfusion, Susceptibility.

\* 아산생명과학연구소, 방사선의학연구과

\* Dept. of Radiological Science, Asan Institute for Life Sciences

\*\* 대전대학교, 컴퓨터공학과

\*\* Dept. of Computer Engineering, Taejon University

\*\*\* 울산대학교 의과대학, 서울중앙병원, 진단방사선과

\*\*\* Dept. of Diagnostic Radiology, Asan Medical Center, University of Ulsan College of Medicine

\*\*\*\* 한국과학기술원, 정보통신공학과

\*\*\*\* Dept. of Information and Communication Engineering, KAIST

본 연구는 1994년도 아산 생명 과학 연구소의 지원을 받아 이루어 졌음. (code 번호 : 019)

통신저자: 문치웅, (138-040) 서울시 송파구 풍납동 388-1, Tel. (02) 224-4154. 5 Fax. (02) 224-4182

## 서 론

인체 조직의 경색과 관련된 뇌 또는 심장의 혈관 질병이 현대인의 중요한 사망 원인이라는 것은 기지의 사실이다. 따라서 정상 조직과 허혈성 질병이 있는 비정상 조직을 정확히 구별하는 것은 임상적으로 매우 중요한 의미를 갖는다. 자기공명영상 변수 (Magnetic Resonance imaging parameter)인 proton 밀도나 종축이완시간 (T1 relaxation time), 횡축이완시간 (T2 relaxation time)들 만으로는 뇌혈관의 허혈이나 산소 부족 등에 기인하는 뇌 조직의 작은 초기 변화를 감지하기가 힘들다. 통상적으로 쓰는 T1, T2 강조영상에서 T2 강조영상이 감도가 높은 것으로 되어 있지만 허혈성 뇌경색에 의한 6시간 이내의 초기 병변은 T2 강조영상에서도 잘 나타나지 않는다<sup>1, 2</sup>. Mosley 등<sup>3, 4</sup>은 허혈성 뇌경색의 동물실험에서 뇌실질의 6시간 이내의 초기 변화를 보기 위해 확산강조영상 기법 (Diffusion-weighted imaging technique)을 도입하였으나 환자 또는 조직의 조그만 움직임에도 영상의 질이 저하되고 신호대 잡음 비가 매우 낮다는 등의 문제점 때문에 아직 임상적으로 많이 응용되고 있지는 않다.

질병 외에도 감각, 지각 그리고 운동 작업에 의해 활성화된 두뇌의 국소적인 생리 변화가 뇌의 혈류속도 (cerebral blood flow; CBF), 혈류량 (cerebral blood volume; CBV), 혈중 oxy-/deoxy-hemoglobin양, 대사작용 등을 변화시킨다<sup>5</sup>. 이러한 생리적 변화는 MRI에서 T2\* 효과와 유체유입효과 (in-flow effect)로 감지되어 뇌기능에 대한 정보를 MR 영상신호의 상대적인 SI, 즉 대조도의 변화로부터 얻을 수 있음이 여러 연구자들에 의해 밝혀졌다<sup>6-12</sup>. 특히 혈액중의 산소 함량에 따라 혈관주변조직에 대한 자화를 변화가 생기고 이 때문에 대조도 (Blood Oxygenation Level-Dependent contrast; BOLD contrast)가 변한다는 사실을 이용해 뇌의 기능지도 (Functional brain mapping)를 얻는 연구가 활발하게 이루어지고 있다<sup>5, 7</sup>. 그러나 이러한 장점에도 불구하고 조직의 혈액순환 또는 혈액의 oxy-/deoxy-hemoglobin 함량에 따른 조영 변화를 관찰하는 것에는 한계가 있다. 그 주된 이유로는 모세관의 혈류속도가 약 0.5~1.5 mm/sec로 매우 느리고 또한 조직의 전체 부피에 비해 혈관이 차지하는 부피 비는 2~10% 밖에 되지 않아<sup>13</sup> 전체 조직으로부터 나오는 신호 크기에 비해 병리·생리적 변화에 의한 혈액에서의 신호변화가 상대적으로 적어 정상 조직과 비정상 조직을 구별할 수 있는 신호의 감도 (sensitivity)가 떨어지기 때문이다. 이 때문에 혈관내의 혈류 변화에 대한 감도를 높일 수 있는 조영제에

대한 연구도 활발하게 이루어 지고있다<sup>13-15</sup>. 특히 조영제는 몸속 혈관에 주입된 후 처음 도달하는 조직에서 조영증강을 일으키기 때문에 이로부터 허혈성 질병의 진단 뿐만 아니라 혈류속도와 혈류량을 정량적으로 측정하는 혈류역학에 응용되기도 한다. MR 조영제인 Gd-DTPA는 혈관 벽을 통과해 조직 속으로 들어가지 못하는 intravascular agent이며 혈액의 T1을 짧게 할 뿐만 아니라 강한 상자성체 (super paramagnetic material) 이기 때문에 인체의 혈관 내에 주입되면 조직과 혈관 사이에 자화를 차이가 생긴다<sup>14</sup>. 이는 혈관 주변의 자장을 불균질하게 만들고 스핀들의 위상을 분산 (dephasing)시키기 때문에 일반 경사자계 (conventional gradient echo; CGE) 영상에서 T2\* 강조 효과인 신호 감소로 나타난다. 조영제가 없을 때 조직의 T1, T2와 조영제의 T1, T2를 각각 (T1)<sub>d</sub>, (T2)<sub>d</sub> 그리고 (T1)<sub>p</sub>, (T2)<sub>p</sub>라 표시하고 조직에 조영제가 있을 때 관찰되는 T1과 T2를 (T1)<sub>obs</sub>, (T2)<sub>obs</sub>라고 하면 이들은 다음과 같이 표시된다.

$$(1/Ti)_{obs} = (1/Ti)_d + (1/Ti)_p \quad i=1,2 \quad (1)$$

윗 식에서 실제로 (T2)<sub>obs</sub>에 비균일 자장효과가 더해지면 T2\*가 된다. T1효과를 줄이고 T2\*를 강조하려면 영상변수 TR과 TE를 길게 하여 준다. 조영제를 몸속의 혈관에 주입하여 조직과 혈관 사이에 자화율의 변화가 생길 때 T2\* 강조영상을 연속적으로 얻으면 혈류영상 (관류 영상; perfusion image)을 얻을 수 있다<sup>13</sup>. 특히 처음 조영제가 관심영역을 지나갈 때 대조도가 변하는 모양을 보면, 혈속, 혈류량을 측정할 수 있는데 이는 허혈성 질병의 진단에 매우 중요한 의미를 갖는다<sup>13, 15</sup>. 보통 T2\*를 강조한 영상을 얻기 위해서 TE가 40~80 msec로 매우 긴 CGE 영상법을 사용하는데 이 때문에 신호대 잡음비와 대조도가 떨어지고 영상정보 수집시 선택 절편 (selected slice)내로 유입되는 혈액이나 뇌척수액과 같은 조직의 조그만 움직임에도 나쁜 영향을 받는다.

Cho 등<sup>12, 15, 16</sup>은 선택 절편 내의 스핀 위상을 bi-linear ramp 모양이 되도록 RF 파형을 변형한 tailored-RF를 이용하면 자화율 효과가 큰 조직의 영상 신호는 강조되고 나머지는 신호가 감소되는 현상이 있음을 보고하였다. 이 방법은 절편을 선택할 때 tailored-RF로 자화율 영향을 받는 부위에서 스핀들의 위상을 모으는 방법으로 T2\*를 강조하는 방법이 아니기 때문에 TE를 짧게 할 수 있고 또한 유체 유입효과도 없앨 수 있다<sup>12</sup>. 이후 tailored-RF와 경사자계 반향 영상기법을 결합시킨 TRFGE 방법을 이용하여 고양

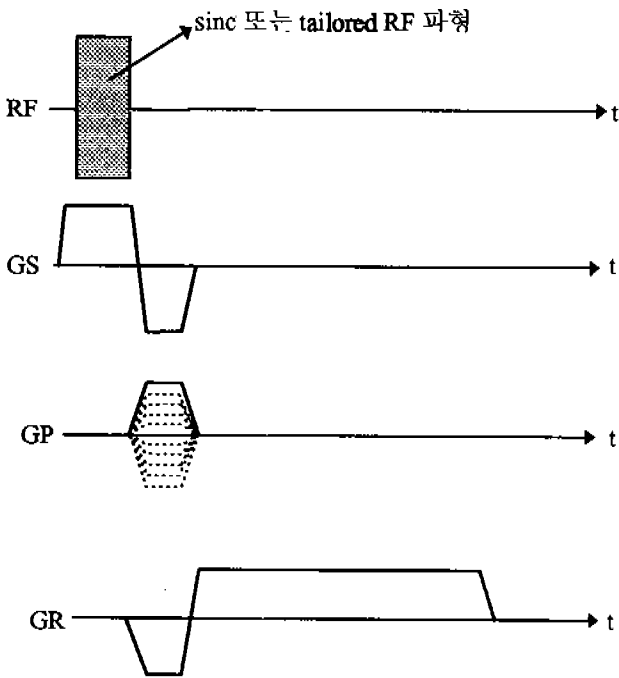


Fig. 1. Gradient echo imaging pulse sequence. Rectangular filled with dots of RF pulse is replaced by sinc shaped rf pulse for conventional GE imaging sequence and by tailored-RF pulse for TRFGE imaging sequence.

그림 1. 경사자계 반향 영상파형. RF pulse에서 점무늬로 채워진 사각형은 CGE 영상파형에서는 sinc 모양의 RF pulse로, TRFGE 영상파형에서는 tailored-RF pulse로 대체된다.

이 및 인체에서 정맥혈관조영영상을 얻었다<sup>15, 16</sup>.

본 연구에서는 Tailored-RF의 또 다른 응용으로써 Gd-DTPA의 농도에 따른 TRGE 영상의 대조도 변화를 phantom으로 확인하고 허혈성 질병의 진단 및 혈류역학(Hemodynamics)에 이용할 수 있는 관류 영상의 가능성을 보이 고자 하였다. 또 Gd-DTPA를 전신 마취된 고양이의 대퇴부 정맥에 주입시키고 그 이후의 MR 영상신호변화를 뇌에서 관찰하는 연속적인 관류 영상을 얻었다.

### 대상 및 방법

본 연구의 실험은 내구경이 30cm 이고 주자장의 세기가 4.7 Tesla인 동물실험용 초전도 MRI/S 장치 (BRUKER, 스위스)를 사용하였다. 주자석안에는 내경이 260mm이고 최대경사자계가 2.41G/cm, (=10.260 KHz/cm 또는 24.1 mT/m)인 경사자계코일과 내경이 12cm인 원통 모양의 새 장형 RF coil을 장착시켰다. 그림 1은 본 연구에서 사용된

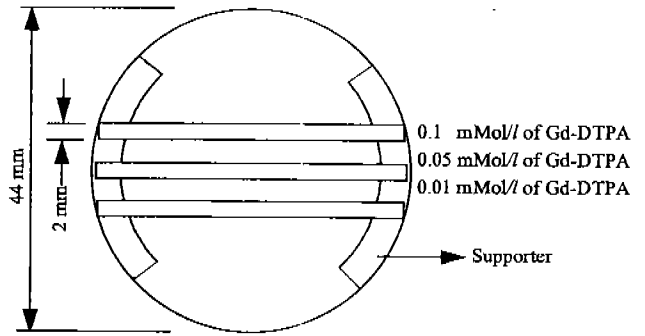


Fig. 2. Schematic diagram of water phantom of which diameter and height of outer acrylic cylinder were about 4.4cm and 4.7cm, respectively. Three capillary tubes were placed in water-filled cylinder. These capillary tubes have different concentration of the Gd-DTPA, 0.1, 0.05, 0.001 mMol/l from the top.

그림 2. 지름 4.4cm, 높이 4.7cm의 아크릴 원통으로 된 물 phantom 정면도. 물로 채워진 phantom내에는 세개의 모세관이 놓여 있고 이들 안에는 Gd-DTPA가 0.1, 0.05, 0.001 mMol/l의 서로 다른 농도로 채워져 있다.

경사자계반향 (Gradient Echo) 영상파형 (imaging pulse sequence)이다. 그림의 RF 파형에서 채워진 사각형에 sinc 모양의 RF를 사용하면 CGE 영상 파형이 되고 tailored-RF를 사용하면 TRFGE 영상 파형이 된다. 즉 TRFGE 영상 파형은 그림에 나타나 있듯이 절편선택 경사자장 (Gs), 주파수부호화 경사자장 (Gr), 위상부호화 경사자장 (Gp)의 파형들은 CGE 영상 파형과 같고 다만 sinc 모양의 RF 파형을 자화율 강조를 위해 본 실험실에서 제작한 tailored-RF로 대체하였다. 실험에 사용된 tailored-RF파형은 ASPECT 3000 (BRUKER, 스위스) 컴퓨터를 이용하여 PASCAL 언어로 제작하였다. 원하는 절편두께 (slice thickness)로 사각형의 절편모양 (rectangular slice profile)을 갖게 하여 절편 방향(z)으로 최대 2 $\pi$ 이면서 절편 중앙(z=0)에서 양쪽으로 bi-linear ramp 모양의 위상 분포를 갖는 절편 함수(|z|)를 공간상에서 Fourier 변환시켜 Tailored RF 파형을 만들었다. sinc나 tailored RF 파형 모두 길이 3 msec, 대역폭 (bandwidth) 약 1.7 KHz (~0.4G)의 같은 조건으로 제작하였다. (참고문헌 18 참조)

먼저 tailored-RF를 이용한 TRFGE 영상에서 MR 조영제인 Gd-DTPA의 농도에 따라 영상신호의 변화가 나타남을 확인하기 위해 phantom을 제작하여 실험하였다. 안 지름이 4.4cm이고 길이가 4.7cm인 아크릴 원통에 Gd-DTPA를 0.01, 0.05, 0.1 mMol/l의 농도로 채운 세 비닐 모세관을 그림 2처럼 지지대 위에 나란히 배열하였다. 이때

모세관의 내경은 모두 2mm였다. 아크릴 원통내에는 물을 넣고 0.1mM의  $MnCl_2$ 를 섞어 T1을 줄였다. 자화율에 의한 T2\* 효과만을 관찰하기 위해 TR을 2500msec로 길게 해서 T1에 의한 영향을 줄였다. CGE 영상에서 T2\*가 강조되도록 TE를 40msec로 길게 하였고 TRGE 영상의 TE도 같게 하였다. 다단면 영상법 (multislice imaging technique)으로 모세관을 중심으로 주변의 5면 영상을 한번에 얻었다. 본 실험에 사용된 영상변수들을 영상시야 (Field of View: FOV)는 5cm, 영상화소수 (matrix size)는 256 × 256, 숙입각 (flip angle:  $\alpha$ )은 90°, 절편 두께 (TH)는 1mm로 하였다. CGE 영상에 이어 TRFGE 영상을 같은 영상변수로 얻었다. 각각의 얻어진 영상에서 조영제 농도가 서로 다른 모세관의 영상 신호 크기가 어떻게 다르게 보이는지를 비교하여 보았다.

관류영상을 얻기 위한 동물실험에서는 체중 3.0~4.5 Kg의 전신 마취된 5마리의 고양이 뇌를 대상으로 하였다. 먼저 약 5%의 halotane으로 고양이를 전신 마취시킨 후 기관지 삽입술을 시행하여 인공 호흡기 (Model: 90603A, SpaceLabs, U.S.A.)로 양압호흡을 하게 하였다. 이때 1:2의 비로 혼합된 O<sub>2</sub>와 N<sub>2</sub>O 가스로 인공 호흡기를 통해 강제 호흡시켰다. 0.5~1.5%의 halotane가스를 인공호흡기의 O<sub>2</sub>와 N<sub>2</sub>O 가스에 섞어 실험하는 동안 전신마취가 유지 되도록 했는데 이는 영상정보 수집시 고양이가 움직이지 못하도록 하기 위함이다. 고양이의 양쪽 대퇴부에서 동맥 혈관과 정맥 혈관을 확보하여 동맥 혈관은 혈관의 맥동 및 혈압을 감지하여 실험하는 동안 고양이의 상태를 살필 수 있게 하였고 정맥 혈관은 조영제를 주입하는데 사용하였다. 고양이를 아크릴로 만든 원통에 엎드린 자세 (prone position)로 넣고 고양이의 머리가 흔들리지 않게 고정시킨 후 주자석속의 RF 코일에 넣었다. RF 코일의 정합 (tuning), 고양이 뇌의 위치 확인, 비균일 자장의 보정 (shimming); RF 세기 조절, 수신 이득 (receiver gain) 조절 순으로 실험을 준비하였다. 실험에 사용된 영상파형 (imaging pulse sequence)은 phantom 실험에서와 마찬가지로 그림 1의 CGE와 TRFGE 파형 모두를 사용하였다. MR 영상의 시야와 화소수를 각각 8cm와 128 × 128로 하고, 위상부호화수 (number of phase-encoding step)를 64로 하여 공간 해상도 (spatial resolution)를 0.625 (frequency-encoding direction) × 1.25 (phase-encoding direction)가 되게 하였고 절편의 두께는 5mm로 하였다. 파형의 TR과 TE를 각각 25msec, 10msec로 하여 한 영상당 정보수집시간 (scan time)은 1.6초가 되었다. 연속된 30장의 영상을 얻을 때 한 장의 영상 정보를 얻은 후 다음 영상 정보를 얻는 중간에

다음 영상을 위한 파형을 준비 (downloading pulse sequence)하는데 hardware적으로 약 0.4초가 소요되어 연속된 영상간의 시간 간격 즉, 시간상 해상도 (temporal resolution)는 약 2.0초가 되었다. 이러한 조건으로 영상을 2초 간격으로 연속적으로 얻기 시작한 후 4~6 번째 영상을 얻기 직전에 미리 확보된 고양이의 대퇴부의 정맥 혈관을 통해 0.2mMol/Kg의 Gd-DTPA를 주사기로 주입시켰다. 이때 주사기는 사람의 손으로 조작하였으며 약 1~2ml의 조영제가 가능하면 빠른 시간에 주입되도록 하였다 (bolus injection). 30장의 연속된 영상이 얻어지면 이들을 workstation (Model: X32, BRUKER, 스위스)으로 옮긴 후 영화 모드로 돌려 조영제에 의해 영상 신호가 증감하는 모양을 관찰하였다. 조영 증강이 된 부분의 위치를 확인한 다음 연속된 30장의 영상으로부터 시간에 따른 영상 신호의 변화를 화소별로 측정하고 이를 그래프로 표시하였다.

## 결 과

Phantom 실험에서 CGE 영상과 TRGE 영상 모두 MR 조영제인 Gd-DTPA의 농도에 따른 대조도 변화를 볼 수 있었으며 영상의 신호 크기가 변하는 방향은 조영제 농도에 대해 서로 반대 방향이었다. 그림 3의 CGE 영상에서는 Gd-DTPA 농도가 높을 수록 모세관의 신호가 작아져서 1mMol/l 인 모세관의 신호가 가장 어렵게 나타났고 0.05mMol/l 의 농도를 갖는 모세관은 중간 밝기, 0.01mMol/l 농도의 모세관은 가장 밝았다. 그림 4의 아래쪽은 phantom의 CGE 영상인데 그림 3 영상중의 하나를 반시계방향으로 돌려 본 것이다. 임의로 수평선을 긋고 (흰색 수평선) 이 선을 따라 SI가 변하는 모양을 그래프로 그려 위쪽에 표시하였다. 왼쪽 모세관으로부터 오른쪽으로 Gd-DTPA의 농도가 낮아지면서 신호 크기가 커지는 것을 알 수 있다. 그래프에서 세개의 화살표는 모세관의 위치를 표시하고 각 모세관의 Gd-DTPA 농도를 나타내었다. TRFGE 영상에서는 이와는 반대로 조영제의 농도가 높을 수록 신호가 커져서 0.01mMol/l의 모세관이 가장 어두웠고 0.1mMol/l의 모세관이 가장 밝은 영상 신호를 내어 조영제의 농도에 따라서 신호의 밝기가 달라짐을 보이고 있다 (그림 5). 그림 6도 그림 4와 마찬가지로 아래쪽은 phantom의 TRFGE 영상이고 위쪽은 phantom 영상의 흰색 수평선에서 SI가 변하는 모양을 그래프로 나타낸 것이다. 왼쪽 모세관으로부터 오른쪽으로 Gd-DTPA의 농도가 낮아지면서 모세관의 신호 크기가 작아지는 것을 알 수 있다. 수직선의 화살표는 모세관내의 SI를, 사선의 화살표는 모세관

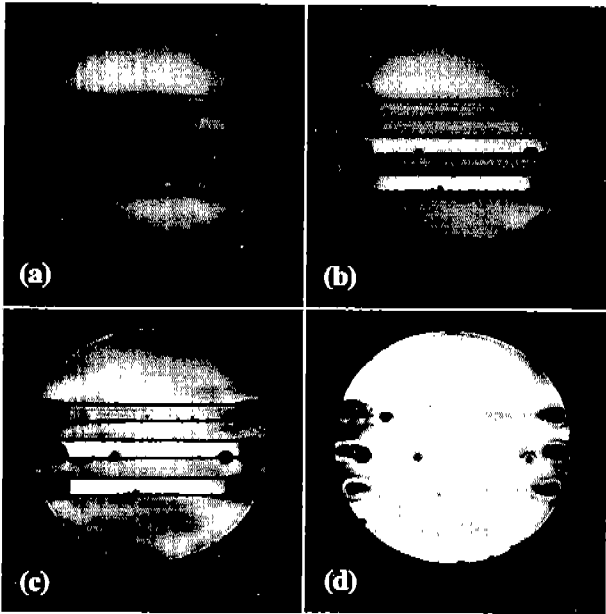


Fig. 3. Four CGE images of different slice positions obtained by multi-slice imaging technique. Three capillary tubes in the water phantom show different signal intensity due to the different concentration of Gd-DTPA, 0.1, 0.05, 0.01 mMol/l from the top. Readout gradient was applied to the horizontal direction(x)  
 그림 3. CGE 영상방법으로 얻은 4장의 다절편 영상. 세 모세관의 Gd-DTPA 농도가 위로부터 0.1, 0.05, 0.016mMol/l이고 이들 모세관내의 영상신호 밝기가 조영제 농도가 증가할수록 어두워지는 것을 알 수 있다. 이때 readout 경사자장이 걸린 방향은 수평 방향(x)이다.

과 주변의 경계 부분이 자화율 효과에 의해 SI가 강조된 것을 나타낸다.

고양이 뇌의 연속 관류영상을 workstation에서 영화 모드로 관찰했을 때 조영제 Gd-DTPA가 정맥에 주입된 후 심장을 통과하여 뇌혈관을 지나면서 CGE 영상과 TRFGE 영상 모두에서 국소적인 신호크기를 변화시키는 것을 관찰할 수 있었다. 이때 상대적인 영상신호의 크기 (SI/SI<sub>0</sub>)가 시간에 따라 변하는 모습을 SI-time 곡선으로 나타내었을 때 곡선의 모양은 심장의 맥동과 비슷한 모습을 나타내었다. CGE 영상에서는 그림 7(a)에서 보는 것처럼 조영제가 처음 관심영역의 혈관을 지날 때 (first-pass of blood flow) T2\* 영향에 의한 영상신호 감소로 나타났으며 반대로 TRFGE 영상에서는 그림 7(b)처럼 상대적인 영상신호가 증가하였다. 그림 7(a), (b)의 각 곡선들은 고양이 뇌의 위치에 따라서 영상신호의 상대적인 밝기 변화 정도가 다른 것을 보여주고 있다. TRFGE 영상법을 이용한

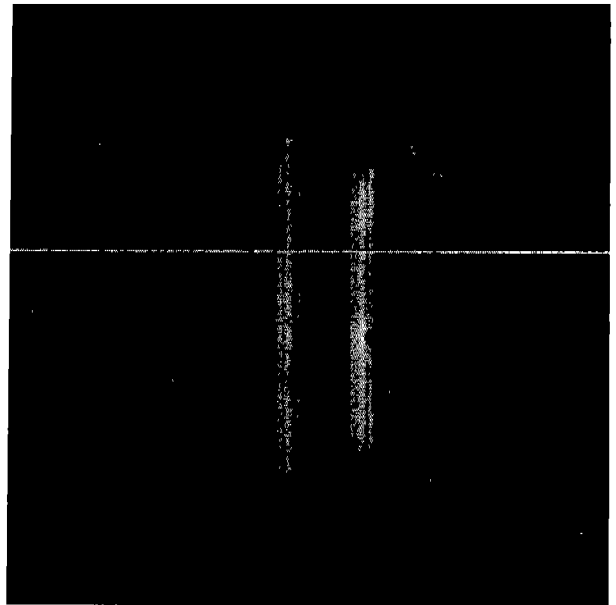
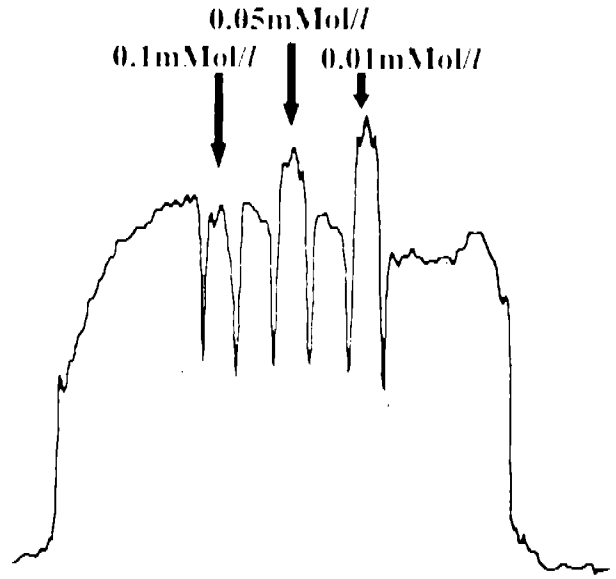


Fig. 4. Cutview(upper side) of the phantom image(lower image) obtained by CGE sequence at the horizontal line which was chosen arbitrary. This figure shows that SI decreases as the concentration of the contrast agent, Gd-DTPA, increases.

그림 4. CGE 영상방법으로 얻은 phantom영상(아래 사진)에서 임의의 위치에 흰색 수평선을 긋고 이 선을 따라가며 본 영상신호 밝기의 변화(위의 곡선). 조영제 Gd-DTPA의 농도가 증가할수록 영상신호도 어두워짐을 알 수 있다.

고양이 뇌의 연속 관류영상에서는 얻어진 연속 영상을 workstation 화면에 영화 모드로 표시하거나 시간에 대한 신호크기 변화를 그래프로 그렸을 때 조영제가 고양이의

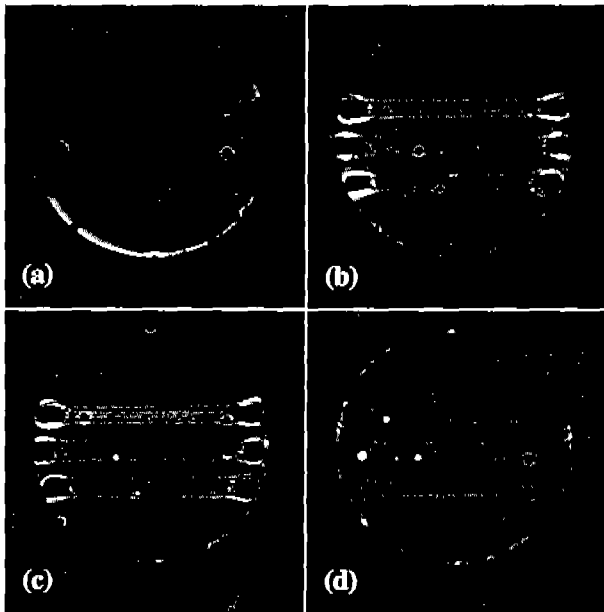


Fig. 5. Four TRFGE images of different slice positions obtained by multi-slice imaging technique for the same phantom as Fig. 3.

그림 5. TRFGE 영상방법으로 얻은 4장의 다절편영상. 세 모세관의 Gd-DTPA 농도가 위로부터 0.1, 0.05, 0.01 mMol/l이고 이들 모세관내의 영상신호 밝기가 조영제 농도가 증가할수록 밝아지는 것을 알 수 있다. 이때 readout 경사자장이 걸린 방향은 수평 방향(x)이다.

뇌혈관을 지나가면서 영상 신호의 증가를 일으킴을 관찰할 수 있었다. 고양이의 대퇴부 정맥에 0.2mMol/Kg의 Gd-DTPA가 주입된 후 약 10초가 지나가면서 부터 신호가 증가하기 시작하여 조영제 주입 후 16~18초 정도가 되면 최대 정점을 이루었다가 이후 약 10초 이상 걸려서 원래의 밝기로 회복되었다. 뇌의 위치에 따라서 최대치의 차이는 있었지만 시간에 따른 신호크기 변화 모양은 모두 같았다.

### 결론 및 고찰

TRFGE 파형이 조영제의 농도에 따른 자화를 변화를 감지 여 신호의 밝기가 달라짐을 실험실에서 제작된 phantom으로 확인하였다. 원통 아크릴에 물을 채우고 그 속에 농도가 다른 Gd-DTPA가 든 모세관을 넣으면 각 모세관은 물과의 자화율 차이가 달라지고 이 때문에 모세관 주변의 자장 왜곡이 되는 정도가 달라진다. 이는 곧 CGE 영상에서는 T2\* 차이로<sup>4,10,13,14)</sup>, TRFGE 영상에서는 자화

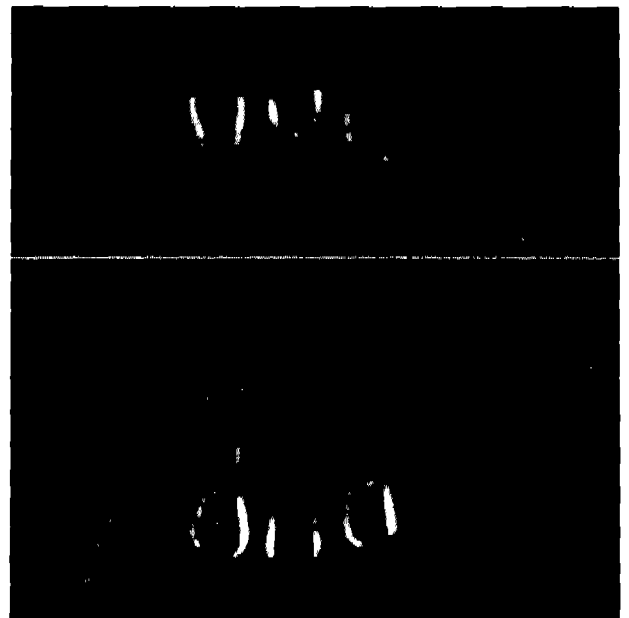
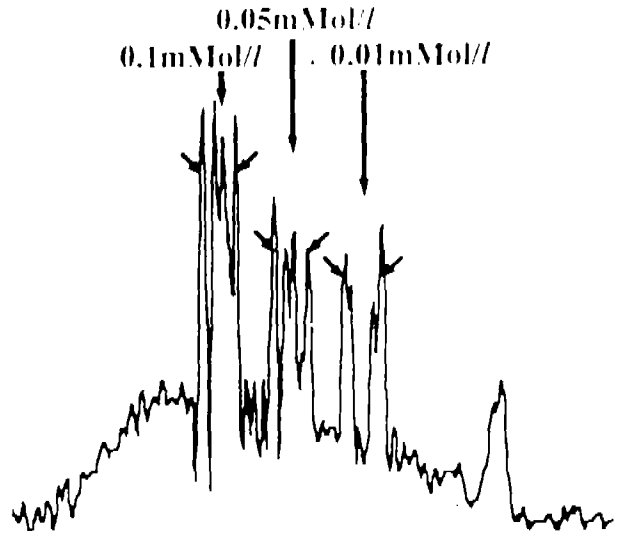


Fig. 6. Cutview (upper side) of the phantom image (lower side image) obtained by TRFGE sequence at horizontal line which was shown as white. This figure shows that SI increases as the concentration of the contrast agent, Gd-DTPA, increases.

그림 6. TRFGE 영상방법으로 얻은 아래의 TRFGE 영상에서 임의의 흰 수평선을 긋고 이 선을 따라가며 본 영상신호의 변화곡선을 phantom 영상의 위에 나타냈다. 조영제 Gd-DTPA 농도가 증가할 수록 영상신호도 밝아짐을 알 수 있다.

율 강조효과 차이로 나타난다<sup>12, 16~18)</sup>. 그림 4의 CGE phantom 영상에서 비닐로 된 모세관 벽은 신호가 나오지 않으므로 검게 보이나 그림 6의 TRFGE 영상에서 비스듬한 화

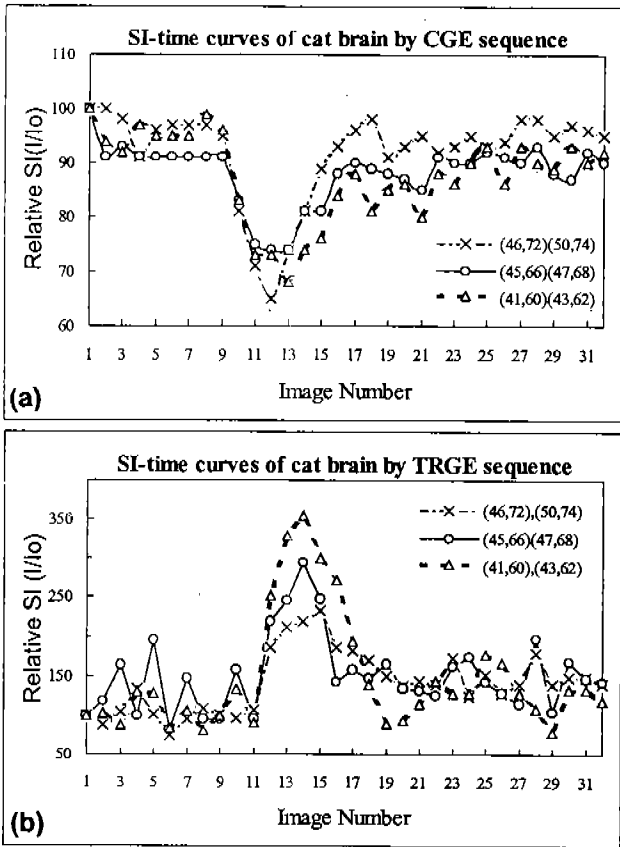


Fig. 7. SI-time curves from the sequential cat brain images. Thirty images were sequentially obtained with the interval of 2 seconds. Gd-DTPA with the concentration of 0.2mMol/Kg was injected through the femoral vein. (a) CGE sequence was used. Gd-DTPA was injected at the beginning of the 4th raw data acquisitions. (b) TRFE sequence was used. Gd-DTPA was injected at the beginning of the 6th raw data acquisitions.

그림 7. 고양이 대뇌에서의 시간에 대한 영상신호변화 곡선. 매 2초마다 연속적으로 30장의 영상을 얻었다. 이때 4~6번째 영상에서 0.2mMol/Kg의 농도로 Gd-DTPA를 대퇴부 정맥을 통하여 주사하였다. (a) 4 번째 영상 data 수집시 조영제를 주사하여 얻은 CGE 영상들로부터 얻은 시간에 대한 영상신호 변화 곡선. (b) 6 번째 영상 data 수집시에 조영제를 주사하여 얻은 TRFE 영상들로부터 얻은 시간에 대한 영상신호 변화 곡선.

살표로 표시된 부분의 모세관 벽이 밝게 보이는 이유는 모세관의 경계에서 자화율 효과가 나타나 SI가 강조되기 때문이다<sup>10, 14</sup>. 이는 그림 5에서 보여주듯이 TRFE 영상에서는 phantom의 가장자리 부분이 밝게 나오는 현상과 같은 원리이다.

뇌의 위치에 따라서 최대 신호의 크기가 차이는 것은 부위별 혈관내의 조영제 농도 차이에 의해서 뿐만 아니라 혈관의 크기와 혈관의 밀집도에도 관계가 된다<sup>10, 14, 15, 18</sup>.

TRFE 영상도 CGE 영상과 마찬가지로 혈관내에 조영제 (intravascular agent)를 주입하면 시간에 따라 SI가 변함을 본 연구를 통하여 알 수 있었으며 이를 이용하면 허혈성 질병의 진단 및 절대 혈류량을 측정하는데 이용할 수 있을 것이다. 대퇴부의 정맥에 주입된 조영제가 심장을 거쳐 뇌혈관에 도착하는데 걸리는 시간이 수초로 짧고 또 SI 변화가 얼마 안되는 시간안에 이루어지기 때문에 연속 영상간의 간격이 짧을 필요가 있다. 본 실험에서는 TR과 TE를 줄이고 위상부호화수도 영상 화소수 128의 절반인 64로 하여 공간 해상도를 낮추는 대신 연속 영상간의 간격 (시간 해상도; temporal resolution)을 약 2초로 짧게 하였다. 그림 7의 (a), (b) 곡선에서 같은 위치에 대한 SI-time 곡선 모양이 다른 것은 CGE와 TRFE의 대조도 강조 원리가 서로 다르기 때문이다. CGE는 T2\* 증가에 의해 신호가 감소하는 것과 유체 유입 효과로 신호가 증가하는 원리<sup>20</sup>가 복합적으로 작용하는 반면 TRFE는 순수한 자화율 효과만에 의해서 상대적인 신호 변화가 생기기 때문일 것으로 추정된다. 또 TRFE 영상에서는 phantom 실험에서처럼 혈관 주변이 같이 강조되지만 CGE 영상에서는 그렇지 못하다. 실제 생체 조직 내부에서 생기는 생리적 변화와 TRFE 영상의 SI 변화의 비교는 앞으로의 과제이다.

본 연구에서 행해진 실험들이 정성적인 성격을 띠고 있으나 대뇌의 혈관성 병변 또는 나아가 심근의 허혈성 질병에 대한 관류 상태를 파악하는데 응용될 수 있다는 점에서 임상적 의의를 찾을 수 있을 것이다. 앞으로 세심한 주의를 하면서 정량적 기법을 더하게 되면 조직의 미세 혈관 순환까지도 정성적이고도 정량적인 연구를 할 수 있을 것으로 생각된다.

### 참고 문헌

1. W. T. C. Yuh, D. J. Loes, G. M. Greene, et al. "MR Imaging of Cerebral Ischemia: Findings in the first 24 hours," Am. J. Neuroradiol., Vol. 12, 621-629, 1991.
2. L. A. Hayman, K. H. Taber, J. J. Ford, R. N. Bryan, "Mechanisms of MR Signal Alteration by Acute Interacerebral Blood: Old concepts and New Theories," Am. J. Neuroradiol., Vol. 12, 899-907, 1991.
3. M. E. Moseley, J. Kucharczyk, J. Mintorovitch, Y. Cohen, J. Kurhanewicz, N. Derugin, H. Asgari, and D. Norman, "Diffusion-weighted MR Imaging of Acute Stroke: correlation with T2-weighted and Magnetic Susceptibility Enhanced MR Imaging in Cats," Am. J. Neuroradiol., Vol. 11, 425, 1990.
4. D. A. Finelli, A. L. Hopkins, W. R. Selman, R. C. Crunrine, S. U. Baatti, and W. D. Lust, "Evaluation of Experimental Early Acute Cerebral Ischemia before the Development of Edem-

- a: Use of Dynamic, Contrast-Enhanced and Diffusion-Weighted MR Scanning," *Magn. Reson. Med.*, Vol. 27, 189-197, 1992.
5. K. K. Kwong, J. W. Belliveau, D. A. Chesler, I. E. Goldberg, R. M. Weisskoff, B. P. Poncelet, D. N. Kennedy, B. E. Hoppe, M. S. Cohen, R. Turner, H. M. Cheng, T. J. Brady, and B. R. Rosen, "Dynamic Magnetic Resonance Imaging of Human Brain Activity during Primary Sensory Stimulation," *Proc. Natl. Acad. Sci. USA*, Vol. 89, 5675-5679, 1992.
  6. S. Ogawa, T. M. Lee, A. S. Nayak, P. Glynn, "Oxygenation-sensitive Contrast in Magnetic Resonance Image of Rodent Brain at High Magnetic Fields," *Magn. Reson. Med.* Vol. 14, 68-78, 1990.
  7. S. Ogawa, T. M. Lee, A. R. Kay, D. W. Tank, "Brain Magnetic Resonance Imaging with Contrast Dependent on Blood Oxygenation," *Proc. Natl. Acad. Sci.* 87, 9868-9872(1990)
  8. C. T. W. Moonen, G. Liu, P. V. Gelderen, G. Sobering, "A Fast Gradient-recalled MRI Technique with Increased Sensitivity to Dynamic Susceptibility Effects," *Magn. Reson. Med.* Vol. 26, 184-189, 1992.
  9. R. Turner, D. Le Bihan, C. T. W. Moonen, D. Despres, and J. Frank, "Echo-Planar Time-Course MRI of Cat Brain Oxygenation Changes," *Magn. Reson. Med.* Vol. 22, 159-166, 1991.
  10. C. R. Fisel, J. L. Ackerman, R. B. Buxton, L. Garrido, J. W. Belliveau, B. R. Rosen, and T. J. Brady, "MR Contrast due to Microscopically Heterogeneous Magnetic Susceptibility: Numerical Simulations and Applications to Cerebral Physiology," *Magn. Reson. Med.* Vol. 17, 336-347, 1991.
  11. T. L. Davis, R. M. Weisskoff, K. K. Kwong, R. Savoy and B. R. Rosen, "Susceptibility Contrast Undershoot is Not Matched by Inflow Contrast Undershoot," *Proc. of Society of Magnetic Resonance*, Vol. 1, 435, 1994.
  12. Z. H. Cho, Y. M. Ro, S. H. Park, S. C. Chung, and R. Ong, "NMR Functional Imaging using Tailored RF Gradient Echo Sequence -A True Susceptibility Measurement Technique," *Proc. of SMR*, Vol. 2, 1994.
  13. B. R. Rosen, J. W. Belliveau, J. M. Venea, and T. J. Brady, "Perfusion Imaging with NMR Contrast Agents," *Magn. Reson. Med.*, Vol. 14, 249-265, 1990.
  14. H. -J. Weinmann, R. C. Brasch, R. C. Press, G. E. Wesbey, "Characteristics of gadolinium-DTPA complex: A Potential NMR Contrast agent," *AJR*, Vol. 142, 619, 1984.
  15. E. C. Unger, K. Ugurbil, R. E. Latchaw, "Contrast Agents for Cerebral Perfusion MR Imaging," *J. Magn. Reson. Imag.*, Vol. 4, 235-242, 1994.
  16. Z. H. Cho, Y. M. Ro, and T. H. Lim, "NMR Venography using the Susceptibility Effect Produced by Deoxyhemoglobin," *Magn. Reson. Med.*, Vol. 28., No. 1, 25-38, 1992.
  17. Y. M. Ro, and Z. H. Cho, "A New Frontier of Blood Imaging using Susceptibility Effect and Tailored RF Pulses," *Magn. Reson. Med.* Vol. 28, 237-248, 1992.
  18. 문치웅, 김상태, 이대근, 임태환, 노용만, 조장희, 이윤, "4.7T 고자장 초전도 자석에서 Tailored RF를 이용한 고양이 뇌의 자화율 강조 영상법에 의한 혈관 조영술," *의학물리*, 제 5권, 제 1호, 55-66, 1994.
  19. R. M. Weisskoff, and S. Kühne, "MRI Susceptometry: Image-based Measurement of Absolute Susceptibility of MR Contrast Agents and Human Blood," *Magn. Reson. Med.*, Vol. 24, 375-383, 1992.
  20. Z. H. Cho, C. W. Mun, R. M. Friedenber: MR angiography of coronary vessels with 2-D planar image scanning: *Magn. Reson. Med.* 20, 134-143, 1991.