

# 外旋神經麻痺 斜視患者의 韓方治驗 1例

金中鎬·金倫範·蔡炳允

## I. 緒 論

한 눈이 어떤 物體를 直視할 때 다른 한 눈이 그것과 다른 방향으로 向하는 것을 斜視라 하며 眼筋의 하나 또는 몇개가 麻痺되어 眼球運動에 障礙가 일어나고 複視現象이 나타나는 것을 麻痺性 斜視라 한다.<sup>13)</sup>

麻痺性 斜視는 外직근마비 내직근마비 상직근마비 하직근마비 하사근마비 상사근마비 안근마비로 구분되며 麻痺된 근에 따라 眼球運動障礙가 나타나서 複視 異常頭位 定位誤認 眩氣症의 症狀이 수반된다.<sup>8)</sup>

韓方에서는 神珠將反<sup>14,18)</sup>이나 瞳神反背<sup>14,16)</sup> 隨睛<sup>14)</sup> 등이 麻痺性 斜視의 범주에 속하며 症狀의 정도나 상태에 따라 病명을 다르게 표현해 왔다.

小兒로부터 成人에 이르기까지 폭넓게 發病하므로 出生時부터 나타나는 경우도 있고 後天的으로 나타나는 경우도 있으며 外觀上 不便을 줄뿐만 아니라 對人關係에도 어려움이 많고 生活上의 制約과 顔面筋肉의 萎縮을 초래하며 治療가 미진할 경우 視力이 떨어져 早期治療를 서둘러야 한다.

斜視에 대한 臨床的 研究<sup>1,7,9,10,11,12)</sup>가 活潑하게

進行中이며 最近 韓方的인 治療方法이 臨床發表<sup>2,3,4,5,6,15,17)</sup>되어 관심을 갖게 되었으며 著者들은 交通事故 후유증으로 발생된 兩側交代性 外旋神經麻痺의 患者를 針治療, 藥物療法으로 好轉되는 것을 經驗하였기에 文獻考察과 함께 報告하는 바이다.

## 症 例

患 者 : 황X연 나이 : 30세 성별 : 男子

主 訴 症 : 兩眼外轉麻痺, 頭痛, 複視, 眩暈

發 病 日 : 1993년 6월 22일

過 去 歷 : 無

家 族 歷 : 無

現 病 歷 : 1993년 6월 22일 交通事故로 15일간 강동구 소재 Y 병원에서 昏睡狀態로 지내오다 回復되어 1993년 7월 22일 後遺症 治療를 위해 本院 神經外科로 轉院되어 入院治療中 眼科에서 제VI 神經麻痺로 진단받았으며 視力은 右 0.4 左 0.8이었고 眼壓은 정상을 유지하였다. 入院治療中 韓方外來로 來院함.

檢 查 所 見 : 胸部X-Ray上 제1,2,3,4,5 늑골 골절

(우측)  
 뇌단층촬영, 핵자기공명상 우측상악동  
 염외에는 정상  
 복부초음파상 脂肪肝

血液檢査 GOT 63IU/L GPT 133  
 IU/L Glucose 121mg/dl이었고 小  
 便檢査 에서는 Sugar+++ 나왔다.

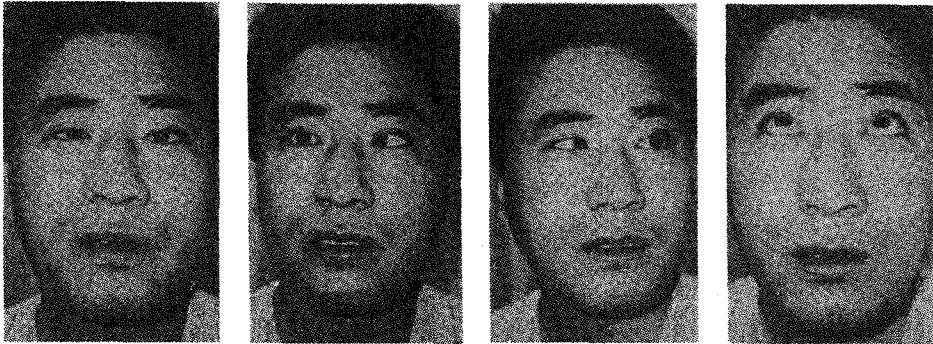

Fig 1. Before treatment. The patient is in the state with alternating abduction paralytic strabismus.

初診所見 : 眼球運動을 正面 右回轉 左回轉 上轉  
 시킬 때 兩側으로 外眥까지 外轉運  
 動이 不可能하였다(Fig. 1).

診 斷 : 兩側 交代性 外旋神經麻痺

治療 및 經過 : 93년 8월 31일부터 針治療 赤外  
 線光線治療 韓藥服用(加減升葛湯 Ex-  
 tract 1일 3포)을 시작하였다.

9월 14일 兩側 外轉時 兩側眼球運動  
 이 來院當時보다 緩和됨.

10월 4일 兩側 外眥까지 眼球運動이  
 可能함.

10월 7일 眩暈 頭痛消失 兩眼球 外轉  
 內轉運動 자유로움(Fig. 2).

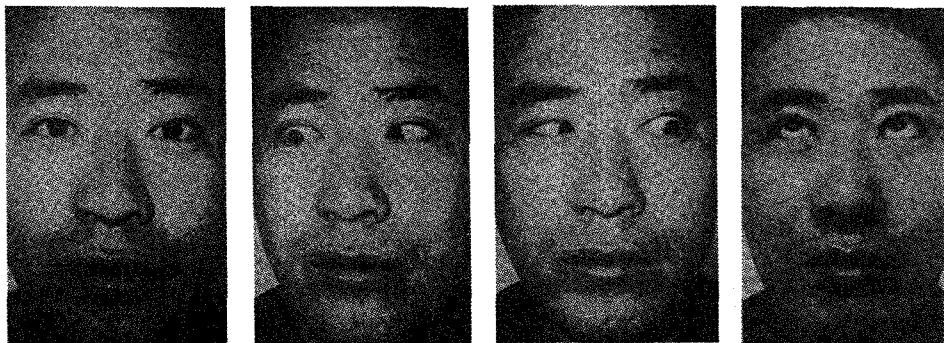


Fig 2. After treatment. Both eyes recover partly paretic movement during abduction

11월 2일 間歇的인 頭痛 眩暈이 나타나며 上轉時 兩眼球가 內側으로 물리는 경향이 있음.

12월 31일 眼球運動은 거의 正常的으로 運動이 可能하며 上轉時 左眼球가 多少 內斜傾向이 있음(Fig. 3).

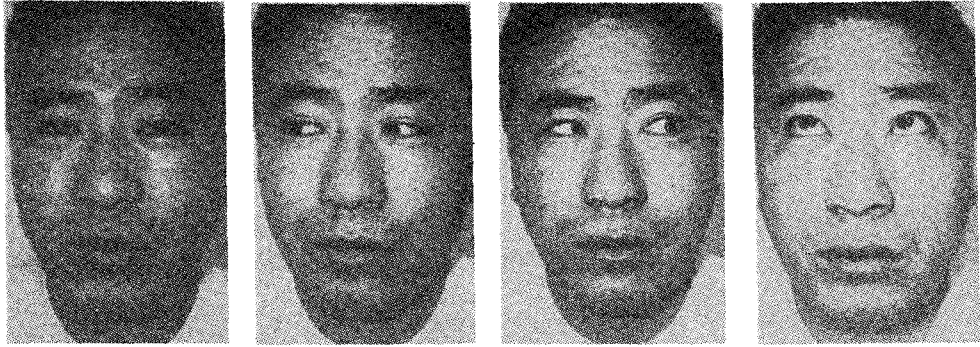


Fig 3. After treatment, Both eyes show normal movement except left eye incline to incyclotropia at the vertical movement

94년 1월 20일 治療를 끝냄  
9월 13일 確認結果 運轉을 할 수 있으며 間歇的인 頭痛이 있고 물체가 一時的으로 二重으로 보이는 경우가 있으며 생활을 正常的으로 하고 있음.

### 考 察

麻痺性 斜視는 주로 神經障導로 인한 外眼筋 麻痺로 發生하고 그 偏位度가 注視方向에 따라 다르기 때문에 非共同性 斜視라고도 한다.<sup>8)</sup>

患者의 分布는 小兒에서 成人 老人에 이르기 까지 多樣하며 部位도 한쪽 또는 양쪽에 다 나타나기도 한다. 病歷期間은 患者에 따라 다르나 실제 수일부터 수년 또는 수십년까지의 경우도 外來에서 經驗하고 있다.

麻痺性 斜視는 眼球運動이 제한을 받는 일종의 眼疾患으로 眼球運動을 관찰하는 筋肉은 외직근 내직근 상직근 하직근 상사근 하사근이다. 臨床上 하나의 筋肉이 제한을 받는 것도 있고 同時에 여러개 筋肉이 제한을 받는 것도 있다.

외직근이 가장 많이 發見되며 그 다음이 상사근 順이고 動眼神經이 完全麻痺時 上瞼下垂가 되며 眼球運動이 자유롭지 못하므로 上下內轉運動이 제한을 받는다.<sup>18)</sup>

外眼筋麻痺에는 제6神經이 가장 흔하고 제3神經 麻痺와 제4神經 麻痺 順으로 나타난다. 김 등<sup>1)</sup>은 제3, 4, 6腦神經 麻痺의 神經眼科的 관찰에서 外旋神經 麻痺가 46.4%로 발병비율이 높다고 하였으며, Rucker<sup>19,20)</sup>나 Rush & Younge<sup>21)</sup>도 6腦神經 麻痺가 많고 다음에 3神經 4神經 順으로 報告하였다.

著者들이 경험한 症例는 外眼筋의 主된 흔한

原因인 교통사고 및 外傷으로 발생한 神經麻痺로 양측에 나타나 頭痛 複視 眩暈 등을 呼訴하였으며 眼球의 兩側 外轉運動障礙가 일어나고 生하였다.

Rush & Younge<sup>21)</sup>는 3, 4, 6腦神經麻痺後 48.3%에서 회복된다고 하였으며 김 등<sup>1)</sup>에 의하면 外旋神經麻痺 患者는 41.4%에서 평균 12.8個月의 관찰기간동안 부분 또는 완전회복 되었다고 報告하였다.

治療方法은 針治療와 藥物療法을 병행하였으며 針治療는 眼周圍 經穴 攢竹 絲竹空 陽白 太陽 承泣穴과 頭部 經穴 百會 風池와 上肢部位 經穴 合谷 外關 中渚穴 등을 사용하였고 藥物療法은 院內處方인 HH267 加減升葛湯 Extract(葛根 20g 升麻 白芷 各 8g 黃耆 6g 桔梗 桂枝 各 4g 甘草 2g)을 1일 3포 服用시켰다.

來院後 2주일경부터 眼球運動이 變化가 생기기 시작하였으며 頭痛은 繼續的으로 나타났으나 發作時間과 程度가 줄거나 감소하였고 5주일경부터는 兩側 外眥部位까지 運動이 可能하였으며 頭痛과 眩暈感이 消失되었다.

治療期間은 약 4個月 20日로 김 등<sup>2,3,4)</sup>의 治驗例보다 길게 나타났으며 그동안 針治療回數는 56회 투약일은 100일이었다. 發病일로부터 약 7個月後에 거의 정상으로 회복되었으며 治療以後 8個月이 지난 後에 경과관찰한 결과 運轉을 하며 間歇的인 頭痛이나 複視가 나타나나 곧 소실되어 正常的인 생활을 하는데 불편함이 없었다.

現代醫學에서 麻痺性斜視의 治療는 眼筋麻痺의 初期에는 複視를 피하기 위하여 麻痺眼을 가려주고 경우에 따라서는 부신피질 호르몬제와 비

타민제 등을 투여하기도 한다. 發病後 최소한 6~9個月<sup>6)</sup>은 경과관찰을 하며 경우에 따라서는 1~2년간은 기다리고<sup>8)</sup> 經過觀察後에도 症狀이 好轉되지 않으면 手術을 고려한다고 한다.

著者들은 經驗한 症例<sup>2,3,4)</sup>에서 1個月부터 5個月內로 治療 可能한 것으로 보아 특별한 처치없이 경과관찰보다는 韓方의인 治療法을 시행한다면 自覺症狀을 하루라도 빨리 감소시키고 정상으로 회복시킬 수 있을 것으로 기대되며 향후 더 많은 臨床例를 통하여 治療방법을 다양화시킬 필요가 있을 것으로 사려된다.

## 結 論

著者들은 교통사고로 第6腦神經麻痺가 나타난 兩側 外轉麻痺性斜視 患者 1例를 經驗하고 針治療와 韓藥療法으로 좋은 결과를 얻었기에 文獻考察과 함께 報告하는 바이다.

## 參 考 文 獻

1. 김성식, 진경현, 김상민 : 제3, 4, 6腦神經麻痺의 神經眼科的 疾患, 大韓眼科學會誌 32:283, 1991.
2. 김중호, 채병윤 : 麻痺性斜視患者의 韓方治驗 3例, 慶熙醫學 8:437, 1992.
3. 김중호, 채병윤 : 眼瞼下垂 및 麻痺性斜視患者의 韓方治驗 1例, 慶熙醫學 9:233, 1993.
4. 김중호, 채병윤 : 麻痺性斜視患者의 韓方治驗

- 5例, 慶熙醫學 10:51-57, 1994.
5. 노석선, 신경숙, 이연숙: 麻痺性斜視患者 3例에 대한 症例報告, 大韓外官科學會誌 6:171, 1993.
  6. 노영배: 麻痺性斜視, 大韓眼科學會誌 27: 823, 1986.
  7. 민은주, 이문기, 박병일: 小兒斜視의 臨床的 考察, 大韓眼科學會誌 32:379-388, 1991.
  8. 尹東浩, 李相旭: 眼科學, 서울, 일조각, p. 229 pp.237-240, 1987.
  9. 이우열, 김재호, 신환호: 麻痺性斜視에 대한 臨床的 考察, 大韓眼科學會誌 34:549-554, 1993.
  10. 이재욱: 麻痺性斜視에 대한 臨床的 考察, 大韓眼科學會誌 26:63-66, 1985.
  11. 장봉린: 外斜視의 手術療法, 大韓眼科學會誌 24:729-734, 1983.
  12. 정영태, 전영경: 斜視患者에 대한 臨床的 高찰, 大韓眼科學會誌 20:455-460, 1979.
  13. 蔡炳允: 韓方眼耳鼻咽喉科學, 서울, 집문당, pp.112-115, 1972.
  14. 成都中醫學院編: 中醫眼科學, 북경, 인민위생 출판사, p.245, 1985.
  15. 楊元德: 針刺治療麻痺性斜視의 臨床體會, 中醫잡지 제7기 p.528, 1982.
  16. 陸青節: 萬病醫藥顧問(下) 제9종, 대북, 동방서점, p.35,37, 1978.
  17. 李妍怡, 夏永潮: 治愈糖尿病性動眼神經麻痺 1例, 中醫잡지 제4기 p. 256, 1987.
  18. 河北人民出版社編: 中醫眼科臨床實踐, 허북, 허북인민출판사, p.121, 1976.
  19. Rucker C W: Paralysis of the third, fourth and sixth cranial nerves, Am. J. Ophthalmol 46:787-794, 1958.
  20. Rucker C W: Paralysis of the third, fourth and sixth cranial nerves, Am. J. Ophthalmol 61:1293-1298, 1966.
  21. Rush J A, Young B R: Paralysis of cranial nerves cause and prognosis in 1000 cases, Arch Ophthalmol 99:76-79, 1987.

### Abstract

#### A Case of Paralytic Strabismus of Abducens Nerve by Acupuncture and Herbal Medicines

We report one case with paralysis of the sixth cranial nerve, which was diagnosed at Kyung Hee University Hospital. The patient was happened with traffic accident. He showed disorder of both abduction eye movement, headache, double vision and dizziness. We have experienced good improvement to recover paralytic strabismus by the Oriental Medicine.

---

Key Word : Paralysis of the sixth cranial nerve, Oriental Medicine.