

## Long Face(馬象)의 턱교정수술

O.S.U. 구강외과 LARRY J. PETERSON  
서울중앙병원 치과 / 김재승

얼굴은 사람마다 다르기 때문에 “얼굴이 길다 또는 짧다”하는 것을 객관적으로 묘사하기는 어렵다. 서양인에 있어서 얼굴의 평균길이가 남자는 130mm, 여자는 120mm이지만, 표준편차가 8mm이고 32mm의 범위로 정상범위가 매우 크다. 그러나 심미적으로 long face란 1. 구순의 불완전폐쇄 2. 상악치아의 과다노출 3. 불균형하게 긴 얼굴의 하부의 특징을 갖고 있으며, 75%정도가 상악의 과잉성장(Vertical Maxillary Excess)에 의한것이고 나머지 25%가 긴턱이나 개교증에 의한 것이다.

Long Face가 상악과잉성장 때문인 경우 상악전체를 상방으로 위치시키는 데 LeFort I 골달술을 보통 사용하며 이동량은 얼굴의 비율 그리고 상악치아와 상순의 관계를 고려하여 결정한다. 즉, 평상시(Rest position)에 상악치아가 9mm가 노출되고 수술후 결과를 3mm로 계획한다면 9-3=6mm만큼 상악을 상방이동 시킨다. 물론 상악 이동량의 약 25%까지 상순이 끌어올려지기 때문에 약간 overcorrection하는 것이 바람직하다.

상악이 상방으로 이동되는 양만큼 하악은 전·상방으로 회전(Auto-rotation)되는데 교합상태에 따라 하악골적단술의 시행여부를 결정한다. 그리고 턱(chin)이 후하방으로 쳐져 있기 때문에 Genioplasty를 고려하는데 상악의 상방이동에 따라 하악이 전·상방으로 회전되므로 신중히 결정하는 것이 바람직하다.

본 증례는 상악과잉 성장에 의한 long face로, middle face가 63mm lower face가 82mm로 얼굴하부가 길고 상악치아가 9mm 노출되었던 환자로 상악을 6mm superior impaction시키고 하악을 전방으로 회전시켰다. 상악이 전방으로 과잉성장된 maxillary protrusion이 있어 양측 소구치를 발거하고 상악전치부를 후방으로 6mm 후퇴시키고 상악구치부의 Cross-bite를 해소하기 위하여 골절단술을 하여 결국 3-piece LeFort I osteotomy를 시행하였다. 수술결과 정상적 구순폐쇄, 안정된 교합은 물론 심미적 얼굴로 개선되었다.

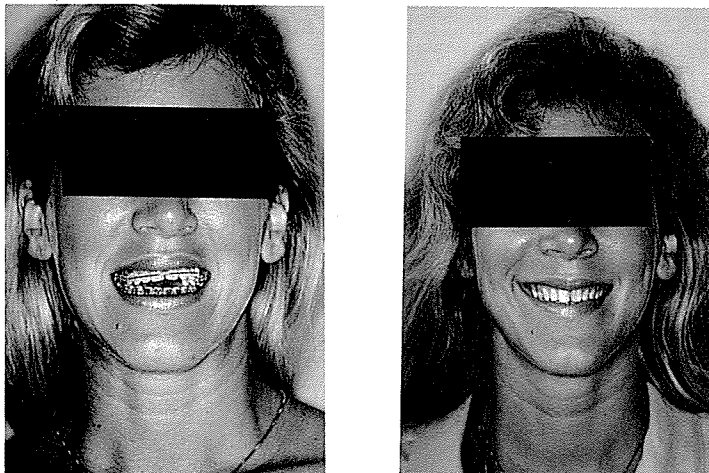

그림 1-A,B : 얼굴하부가 길고, 상악전치의 과다노출과 개교증이 있었던 Long Face가 수술후 심미적으로 개선 되었다.

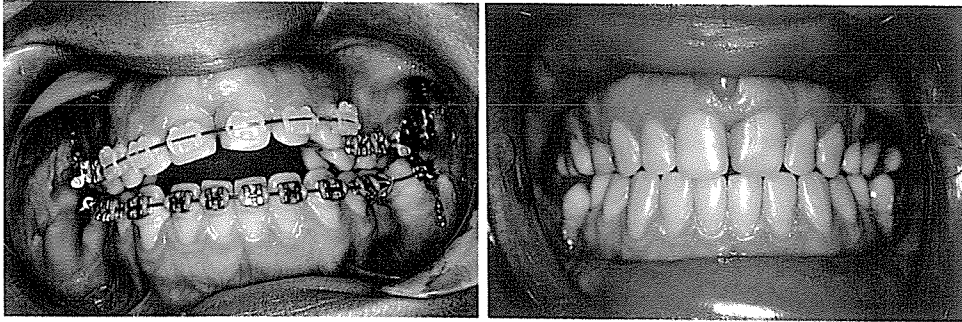


그림 2-A,B : 얼굴하부가 길고, 불완전구순폐쇄 Bimaxillary Protrusion이 있었던 옆모습이 수술후 심미적으로 아름답게 되었다.

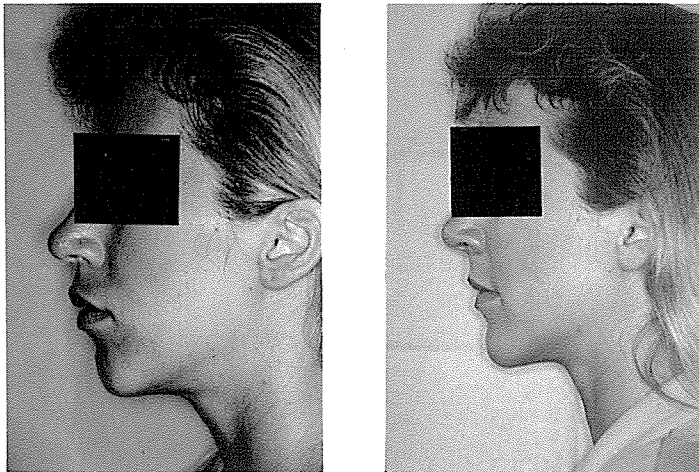


그림 3-A,B : 전치부의 openbite가 치료후 안정적이고 기능적인 교합으로 개선되었다.

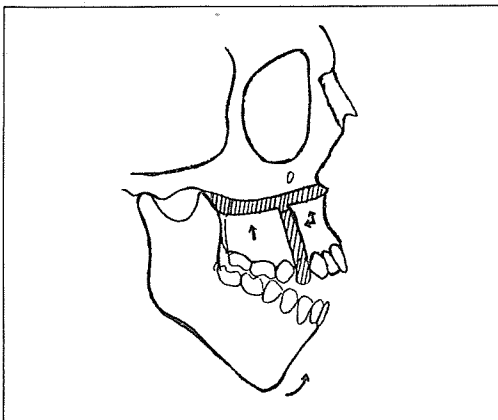


그림 4 : 수술방법: 상악제일소구치의 발거와 상악 3-piece segmental LeFort골절단술로 상악 구치부는 상방으로, 상악전치부는 후상방으로 이동시켰으며 동시에 하악의 전상방의 Auto-Rotation을 도모하였다.

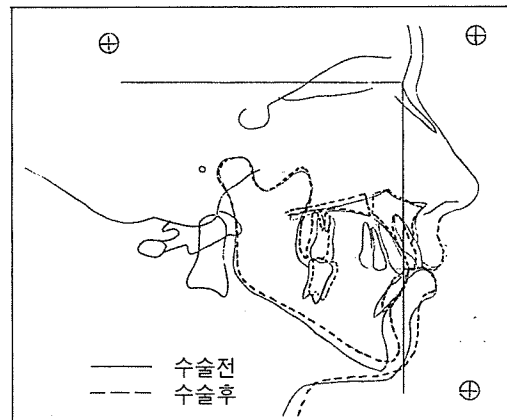


그림 5 : 수술전·후의 두부계측적 비교 상악의 상방 이동과 하악의 Auto-Rotation으로 open-bite가 해소되고 상악전치부의 후방이동으로 안모의 개선이 있었다.