

악안면 동통환자의 진단과 치료 (증례 5)

서울대학교 치과병원
구강진단과 악안면동통클리닉
교수 / 정성창 · 김영구

[개요]

23세 여성으로 1994년 3월 14일 식사중에 뚝소리가 나면서 좌측구치부가 잘 닿지않았고 곧 증상이 개선되었다가 1994년 3월 27일 다시 재발되어 지역치과의원에 내원한 뒤 1994년 3월 28일 본 클리닉을 찾았다.

[임상검사]

1. 편이개구량 : 37mm
2. 최대개구량 : 41mm
3. 부하검사 : 좌측악관절 (+)
4. 촉진검사 : 좌측악관절 관절낭 (+)

[방사선검사]

특별한 소견을 보이지 않음

[진단]

좌측악관절 급성 관절낭염

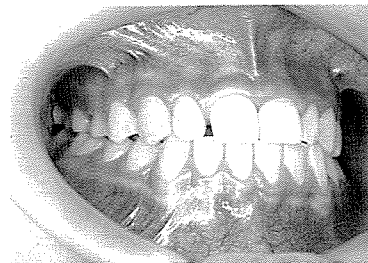
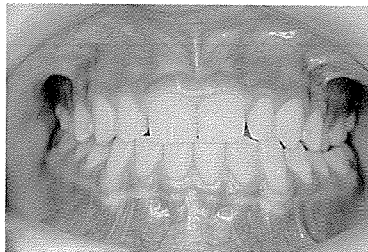
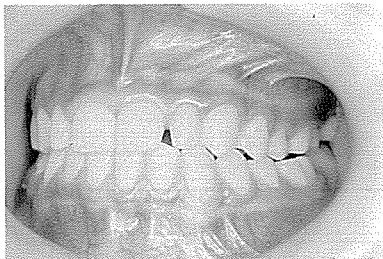
[치료]

1. Myomonitor (TENS)
2. 온습포
3. 악관절가동술
1. 6×6 Exercise

[치료후]

1994년 3월 28일부터 1994년 5월 9일까지 Splint를 사용하지 않고 TENS치료 6회와 Home Care만을 실시하여 모든 증상이 완화되었다.

그림 1. 초진시 환자의 구강과 교합상태(A,B,C)



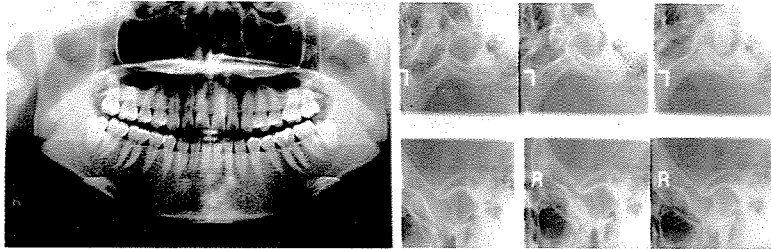


그림 2. Orthopan(A)과 TMJ view(B)




그림 3. Myomonitor 치료모습

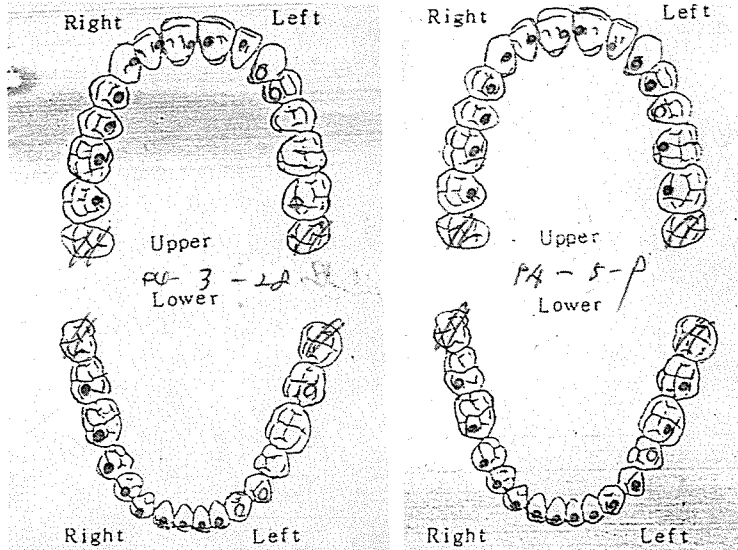


그림 4. 환자의 교합상태(A: 치료전, B: 치료후)