

상악의 수직적저성장(Maxillary Vertical Deficiency)의 턱교정수술

O.S.U. Hospital Larry J. Peterson
서울중앙병원치과 구강외과 / 김재승

짧은 얼굴(Short Face)은 외과적, 교정적으로 치료하기 어려운 것으로 생각되어왔다. Short Face 에 여러가지 유형이 있으나 공통인 것이 상악이 수직적으로 성장과 발육이 부족한 것으로 long face 와 반대되는 성장을 나타낸다. 턱교정수술은 상악을 하방으로 위치시킴으로써 안모의 개선과 안정된 교합을 이루는 것으로, 수술방법은 Le Fort 골절단술과 골이식이 많이 사용된다.

상악의 수직적 저성장의 특징은 얼굴이 짧고 사각형이며 상악치아가 윗입술에 가려서 평소말할 때 또는 웃을 때에도 치아가 없는 무치악처럼 보인다(그림-1). 대부분 윗입술의 좌우가 너무 늘어져 있으며 치아를 다물면 입의 양끝에 주름이 생길 때도 있다. 두부계측적으로 분석하여 상악의 높이가 작아 교합평면각이 적기 때문에 counterclockwise rotation이 되어있고 하악각이 작다. Resting Position에서 상, 하치아간의 freeway space가 보통 8~12mm로 크다.

치료계획에 있어서 얼굴의 상부, 하부의 균형있는 조화가 중요하며, 얼굴하부가 얼굴전체의 약 55%정도 되게 하는 것이 바람직하다. 상악치아와 윗입술의 관계가 중요한 데 특히 웃는 상태에서 그렇다. 웃는 모양이 사람마다 다르고 치아의 길이와 윗입술의 길이가 개인마다 다르지만 보통 정상시에 치아가 윗입술 밖으로 2~3mm보이는 것이 좋다. 매력적 smile은 상악치은이 약간보이고 좌우로는 소구치까지 보이며 입의 양끝이 올라가는 것이다. 그러므로 상악치아가 윗입술보다 5mm 올라가 있는 경우, $5\text{mm} + 3\text{mm} = 8\text{mm}$ 이상 상악을 하방으로 위치시킨다.

본 증례는 상악의 수직적 저성장과 하악에 이차적 pseudo-prognathism이 있었던 경우로 치아교정과 악교정수술을 시행하였다. 즉 상악을 하방으로 7mm 이동시키고, 골이식후 Rigid Fixation을 시행하였다. 수술과 교정후 전체적으로 균형있는 안모가 되었고 코의 좌우폭이 감소되는 매력적 웃는 모습을 갖게 되었다.

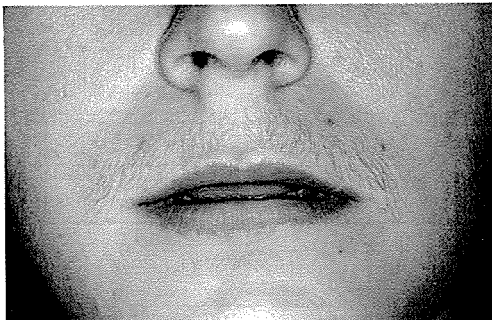


그림-1 상악의 저성장으로 상악치아가 상순에 완전히 가려서 무치악같은 인상을 나타낸다.

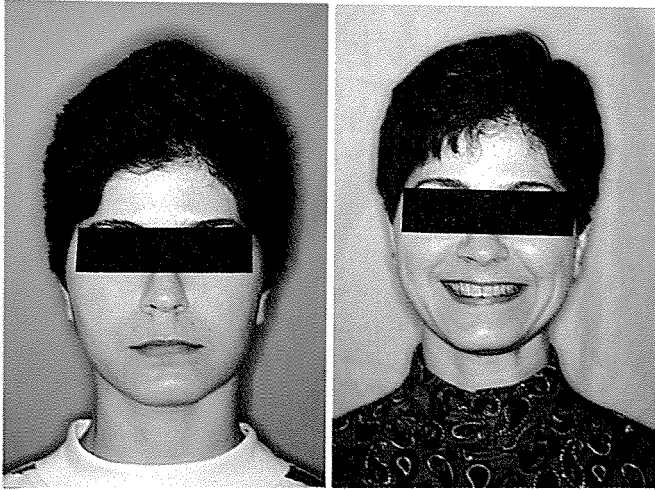


그림-2 A,B 상악의 수직적 저성장으로 무치악같은 인상이 수술과 교정 후 매력적인 smile로 되었다.

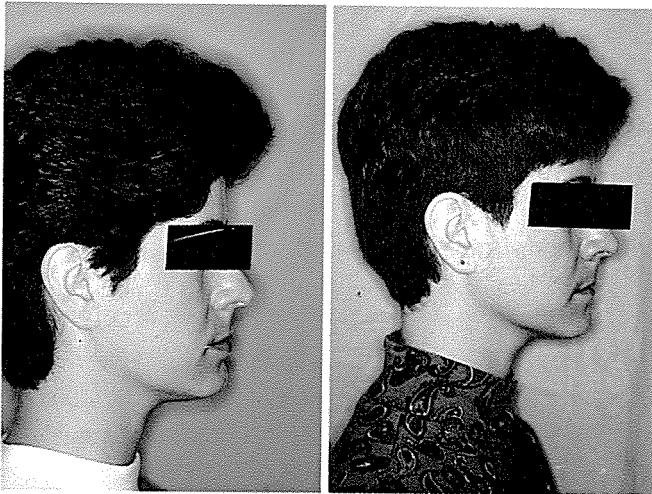


그림-3 A,B 반시계방향의 얼굴성장 pattern으로 Dish face이었던 것이 치료후 개선되었다.

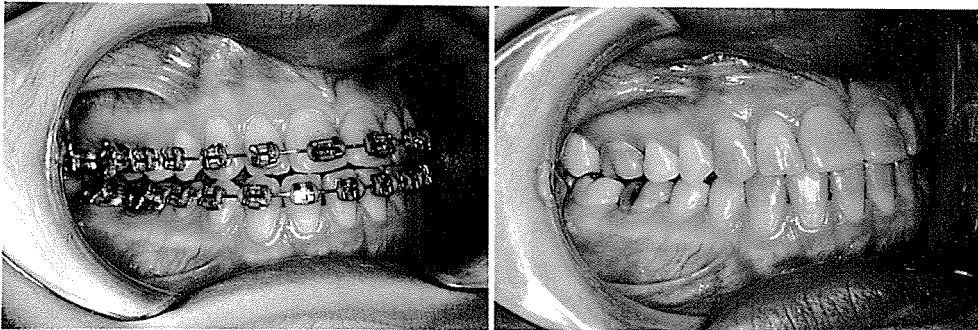


그림-4 A,B Class III 상태의 교합이 상악의 수술과 비발치교정으로 안정되고 심미적으로 개선되었다.