

불임의 원인으로서는 자궁근종 치료에 있어 GnRH agonist (D-Trp⁶-LHRH)의 효용에 관한 연구

계명대학교 의과대학 산부인과학교실

박세출 · 권경익 · 남동호 · 이민용 · 임춘근 · 양숙경 · 최증무 · 이두룡

Treatment of Uterine Myoma as a Cause of infertility, with a Delayed-Release Formulation of a Gonadotropin-Releasing Hormone Agonist(D-Trp⁶-LHRH)

Sae Chul Park, M.D., Kyung Ik Kwon, M.D., Dong Ho Nam, M.D., Min Yong Lee, M.D.,
Chun Kun Lim, M.D., Sook Kyung Yang, M.D., Jong Moo Choi, M.D. and
Du Ryong Lee, M.D.

Department of Obstetrics and Gynecology, School of Medicine, Keimyung University, Taegu, Korea

= Abstract =

To evaluate the effectiveness of GnRH agonist for the treatment of uterine myoma as a cause of infertility, fourteen women were recruited to the study. The patients were treated with a delayed-release formulation of D-Trp⁶-LHRH in biodegradable microcapsules(Decapeptyl-CR), administered intramuscularly at four week intervals for a period of six months.

The first injection was given on day 21 of the cycle. Serum estradiol levels fell significantly to the mean value of 257.7pg/ml 4 weeks after the first injection.

Eleven patients in fourteen treated patients had a reduction in the size of uterine myoma as assessed by ultrasonography, two patients had no change of size and one patient had a increase of size.

After the first or second injection, all patients became amenorrheic, then resumption of menstruation occurred at 12 to 14 weeks after the last injection.

Common side effects were hot flush, sweating and dyspareunia, which were acceptale.

In Eleven patients who had a reduction in the size of uterine myoma by treatment with a delayed-release formulation of D-Trp⁶-LHRH(Decapeptyl-CR), after above treatment with GnRH agonist, then four patients were treated with myomectomy, three patients had pregnancy and full term delivered by Cesarean section.

These data suggest that administration of a delayed-release formulation of a GnRH agonist can be a worthwhile and convenient approach to the medical treatment of uterine myoma as a cause of infertility.

서 론

자궁근종은 가임연령의 여성에서 가장 흔히

*본 연구는 1994년 계명대학교 을종연구비 및
동산의료원 조사연구비로 이루어졌음.

발생하는 양성 종양으로, 종괴, 이상 자궁출혈, 골반의 통증, 불임, 자연유산등의 제 증상을 동반할 수 있다(Buttram & Rerter, 1981).

자궁근종의 치료로서는 거의 대부분 수술요법(자궁적출술, 자궁근종절제술)에 의존하나, progesterone, gestrinone(R-2323), danazol등

의 약물요법으로 치료한 예들이 보고되었다 (Goodman, 1946; Goldzieher et al., 1966; Friedman et al., 1987).

이러한 자궁근종의 원인은 아직 잘 모르나, estrogen의 자극에 특히 과민하며, 임신중이나 외부 estrogen투여시 근종의 크기가 커지고, 폐경기 후에는 크기가 감소한다는 것도 자궁근종의 성장에 estrogen이 관계한다는 사실을 뒷받침한다.

자궁근종에서 정상 자궁궐활근 보다 더욱 많은 estrogen 수용체가 있음을 보고하였다 (Wilson et al., 1980).

1970년대초 gonadotropin-releasing hormone (GnRH)이 분리되고 그 구조가 밝혀짐에 따라 GnRH에 대한 활발한 연구가 진행되게 되었으며, GnRH의 파동성분비에 의하여 성선자극호르몬의 분비가 정상적으로 이루어지나 GnRH를 지속적으로 투여하게 되면 성선자극호르몬의 분비가 저하되며, 이에 따라 성호르몬의 분비가 저하된다는 사실이 밝혀지게 되었다. 그리고 작용시간이 길고 활성도가 강한 합성유도체인 GnRH agonist가 개발됨에 따라, GnRH agonist의 저성선증(hypogonadism) 유발효과를 이용하여 여러 성호르몬 의존성 질환들을 치료하고자 하는 임상 시도들이 최근 있게 되었다.

특히 부인과영역에 있어서는 성 호르몬 의존성인 자궁근종, 자궁내막증등이 GnRH agonist 치료의 적절한 대상으로 생각되고 있다 (Schally et al., 1984; Schriock et al., 1985; Meldrum et al., 1982; Lemay & Quesnel, 1982; Shaw et al., 1983; Zorn et al., 1986).

약물 투여방법에 있어서 비강 혹은 피하로 매일 투여해야 하는 단점이 있으나, 최근에는 delayed-release제제가 개발되어 한달에 한번 투여하면 되어, 환자의 수용성을 높일 수 있게 되었다 (Redding et al., 1984).

GnRH agonist의 투여로, 자궁근종의 치료 결과를 보면, 대부분의 경우 좋은 치료효과를 나타내었다 (Maheux et al., 1984; Perl & Leal, 1987).

이에, 저자들은 앞으로 임신을 원하는 불임 여성으로서 다른 모든 불임검사가 정상이고, 자궁근종이 있는 환자에 있어 GnRH agonist를 투여하여 이에 따른 혈중호르몬의 동태를 파악하고, 자궁근종에 있어 그 치료효과에 대하여 조사하였다.

연구대상 및 방법

계명대학교 동산의료원 산부인과 불임클리닉을 방문한 환자로서 모든 불임에 관한 검사 결과가 정상이었으나, 자궁근종으로 진단된 14명을 대상으로 하였다. 환자의 연령은 25세부터 40세로 평균 32.6세였다.

자궁근종의 크기는 초음파상에서 $3.8 \times 3.3 \times 3.6$ cm에서 $9.7 \times 7.0 \times 8.6$ cm이었다.

GnRH agonist로서는 서방형 제제인 (delayed-release formulation)인 D-Trp⁶-LHRH in biodegradable microcapsules (Decapetyl-CR: Ferring)을 사용하였다. 한 vial은 3.75mg의 D-Trp⁶-LHRH acetate를 함유하고 있으며, 근육주사시 4-5주간 혈중 치료농도를 유지하게 된다. 환자의 월경주기 21일에 한 vial을 근육주사 하였으며, 그후 4주 간격으로 모두 6회 투여하였다.

약제투여 직전에 채혈을 하여 혈중 luteinizing hormone (LH), follicle-stimulating hormone (FSH), estradiol (E₂), triiodothyronine (T₃), thyroxine (T₄), thyroid stimulating hormone (TSH), prolactin (PRL), progesterone, testosterone, DHEA-S, calcium 농도를 방사면역측정법을 이용하여 측정하였다.

약제 투여전에, 초음파로서 자궁크기를 측정하였으며, 약제 투여 후 치료효과를 평가하기 위하여 초음파를 시행하여 자궁근종 크기의 변화를 관찰하였으며, 부작용 여부를 알아 보기 위하여 매 방문시마다 문진 및 내진을 하였다.

결 과

1. 치료기간 중 혈중호르몬의 변화 및 월경양상

약제투여에 따른 혈중 LH, FSH 및 E₂치의 변화는 그림 1 및 표 1과 같다.

혈중 LH치는 치료시작 후 6개월까지는 저하를 보였으나, 통계학적인 의의는 없었다.

혈중 FSH치는 치료 전기간 중 별다른 변화를 보이지 않았다.

혈중 E₂치는 치료시작 1개월부터 4개월까지 유의한 감소 ($p < 0.001$)를 보였으며, 치료 5개월째에도 유의한 감소 ($p < 0.001$)를 보였다.

치료 6개월째에도 치료전에 비해 감소를 보

였으나, 검사환자수의 부족으로 통계학적인 검증은 하기에는 부족하였다.

첫번 약제투여 후, 14명 중 11명이 첫번 월경예정일 경에 월경이 있었고, 그 이후로는 월경이 소실되었으며 14명 중 2명이 첫번과 두번째 월경예정일 경에 월경이 있었고, 그 이후로는 월경이 소실되었으며, 14명 중 1명이 첫번 두번째 세번째 월경예정일 경에 월경이 있었고, 그 이후로는 월경이 소실되었다.

월경의 재개는, 마지막 약제 투여 후 3개월 내지 4개월에 볼 수 있었다.

2. 자궁근종 병변에 대한 효과

약제투여를 마친 14명 가운데, 11명에서 자궁근종의 크기가 치료 전보다 적어졌으며, 크기가 적어진 11명 가운데 3명은 치료 후 자궁근종이 완전히 소실되어 정상크기의 자궁이 되었다.

14명 가운데 2명은 치료 후 자궁근종의 크기의 변화가 없었고, 14명 가운데 나머지 1명은 치료 후 크기가 오히려 커졌다(표 2).

치료 후 자궁근종의 크기가 적어진 11명 중

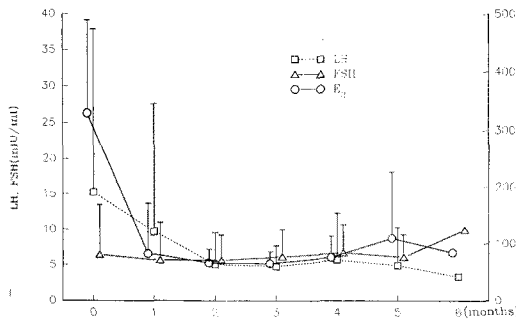


Fig. 1. Serum LH, FSH, and E₂ (mean ± SD) levels after the first injection of D-Trp⁶-LHRH microcapsules.

Table 1. Serum LH, FSH and E₂ levels (Mean ± SD) during and after the treatment

Hormone	Time*	0	1	2	3	4	5	6
LH(mIU/ml)		15.24 ± 22.63	9.72 ± 17.87	5.09 ± 4.49	4.79 ± 2.96	5.74 ± 6.56	4.94 ± 5.34	3.37
FSH(mIU/ml)		6.5 ± 6.97	5.7 ± 5.25	5.66 ± 3.58	6.19 ± 3.87	6.76 ± 3.93	6.13 ± 3.18	9.98
E ₂ (pg/ml)		328.77 ± 160.33	82.95 ± 88.63 ^b	65.97 ± 24.26 ^b	65.08 ± 20.85 ^b	76.13 ± 37.44 ^b	109.8 ± 116.55 ^a	84.71

*Months after the first injection. Values are mean ± SD with 14 persons in each group. Values significantly different from zero time (a; P < 0.01, b; P < 0.001).

자궁근종이 완전히 소실된 3명을 제외한 8명 중에서, 4명을 자궁근종절제술을 짧게는 치료 13일 후, 길게는 두달 후 시행하여, 3명에서 임신하여 3명 모두 제왕절개술에 의하여 만삭 분만하였다.

3. 부작용

제일 흔한 부작용은 hot flush 및 발한으로서 14명 중 12명에서 나타났다(표 3). 그리고 질 건조감, 성교통, 유방 크기의 감소, 성욕의 감퇴가 있었던 경우가 각각 8에 있었다. 이외

Table 2. Change of uterine myoma size before and after therapy (Ultrasonographic finding)

	No of cases
Decreased size of uterine myoma after therapy	11
No change of size of uterine myoma after therapy	2
Increased size of uterine myoma after therapy	1

Table 3. Side effects (14 patients)

Symptoms	No. of patients
Hot flush	12
Sweating	12
Vaginal dryness	8
Dyspareunia	8
Decreased breast size	8
Decreased libido	8
Headache	4
Fatigability	3
Arthralgia	2
Skin rash	2

에도 두통, 피로감, 관절통, 피부발진을 호소
한 예가 각각 4예, 3예, 2예 있었다. 그러나,
이들 증상으로 인하여 약제투여 지연되거나
중단된 예는 없었으며, 이들 증상들은 마지막
약제투여 4주 이후 점차로 소실되었으며, 월
경이 재개될 때에는 완전히 소실되었다.

고 찰

GnRH agonist를 투여하면 초기에는 뇌하수
체를 자극하여 성선자극 호르몬의 분비가 증
가하고 혈중 E₂농도가 증가하게 되나, 계속적
으로 투여하면 점차로 뇌하수체-성선계의
down-regulation이 유발되어 혈중 E₂농도가
저하되어 “medical oophorectomy” 상태를 이
루게 된다(Meldrum et al, 1982).

이러한 혈중 E₂농도의 저하는 치료기간 중 계
속 유지되다가 약제투여를 중지하면 혈중 E₂농
도가 다시 상승하는 것으로 알려져 있다.

본 연구에서도 혈중 E₂치는 치료시작 1개월
부터 4개월까지 유의한 감소(p<0.001)를 보
였으며, 치료 5개월째에도 유의한 감소(p<0.
001)를 보였다.

치료 6개월째에도 치료전에 비해 감소를 보
였으나, 검사 환자수의 부족으로 통계학적인
검증을 하기에는 부족하였다.

월경회복 시기는 치료 후 3개월 내지 4개월
이었는데, 본 연구와 같은 Decapeptyl-CR제제
를 사용한 Zorn등(1987)은 마지막 투여 후 평
균 86.9(44-126)일에 회복되었다고 하였고,
역시 본 연구와 같은 Decapeptyl-CR제제를 4
개월 근육주사한 이진용등(1989)은 마지막
투여 후 9-13주 후에 월경이 회복되었다고
하였다. 이와같은 월경회복 시기의 차이는, 본
연구에서는 투여회수가 앞의 Zorn등, 이진용
등보다 2회 더 길었기 때문으로 생각된다. 본
연구에서 GnRH 투여 후 혈중 LH 및 FSH치
의 유의한 감소가 관찰되지는 않았다.

현재 임상적으로 사용되는 GnRH agonist제
제로는 Tryptorelin, Buserelin, Histrelin, Leu-
prorelin, Nafarelin등이 있다. 대부분 제제의
경우, 매일 피하 혹은 비강내(intranasal)로 투
여하는데, 본 연구에서 사용한 것은 delayed-
release formulation의 Tryptorelin으로서, 매일
투여해야 하는 번거로움이 없어 환자에게 편
리하였고, 또한 혈중 E₂치 억제효과도 바람직
하게 이루어진다는 점에서 장기간 투여해야하

는 환자에 있어서는 이러한 delayed-release
formulation이 앞으로 널리 사용될 것으로 생
각된다.

GnRH agonist를 투여하면 E₂치가 저하되는
점으로, Estrogen dependent tumor인 자궁근종
의 비수술적 요법으로 GnRH agonist의 장기
투여가 임상적으로 큰 효과가 있음이 보고되
었다(Maheux et al., 1985; Filicori et al., 1983;
Coddington et al., 1986; Healey et al., 1984;
Van Leussden HAIM, 1986).

또한 GnRH agonist로서 치료한 자궁근종
환자에서 치료 후 장기적인 추적검사에서 일
부에서는 자궁의 크기가 원상태의 크기로 다
시 커지는 근종을 보고하였다(Perl & Leal,
1987).

GnRH agonist투여 후 자궁근종의 변화에
대한 보고를 보면, Perl등(1987)은 10례의 자
궁근종에 D-Trp⁶-LHR로 치료한 결과, 이 중 5
례에서 혈중 E₂치가 급속히 감소되었으며, 10
례 중 8례의 경우에서는 정도의 차이는 있으
나, 근종의 크기가 감소되는 효과를 보였고, 2
례에서는 크기의 변화가 없거나 오히려 약간
커지는 경우도 있다고 보고하였다.

Letterie등(1983)은 10례의 자궁근종 중 18
례에서 E₂치의 폐경기 이하수치(40pg/ml)로
의 감소를 보였으나, 1례에서는 E₂치의 감소를
보이지 않았으며, GnRH agonist 치료종료
후 4주내에 E₂치의 증가를 볼 수 있었고, 치
료종료 8주 후 모든 환자에서 치료전의 수치
로 되돌아감을 보고하였다.

Maheux등(1985)은 10예의 자궁근종 환자
에서 GnRH agonist를 투여한 결과 9례에서는
크기가 감소되었으나, 1예의 경우에는 크기의
변화가 없었다. 크기의 변화가 없었던 예
에서 자궁근종절제술을 시행한 결과 조직질편
의 광학현미경적 조건상 전반적인 심한 변성을
보여 호르몬의 영향을 받지 않았음을 시사
한다.

이처럼 모든 자궁근종이 동일한 정도의 호
르몬의 영향하에 있지 않고, GnRH agonist투
여에 대한 치료효과도 다르게 나타남을 알 수
있으며, 앞으로 임신을 하여야 하는 경우나,
수술적 치료가 어려운 자궁근종에서 그 구성
성상을 estrogen에 대한 수용체의 양적 분석
을 통한방법(Wilson et al., 1980)이나, 작은 조
직질편을 생검하는 방법으로 호르몬과의 연계
성을 정확하게 알 수 있다면 그 치료효과도

예측할 수 있을 것이다.

본 연구에서는 전체 14예 가운데 11예에서 E_2 치의 감소를 보였고, 3예에서는 E_2 치의 감소를 보이지 않았으며, 자궁근종의 크기는 전체 14예 가운데 11예에서 크기의 감소를 보였고, 2예에서 크기의 변화가 없었고, 1예에서는 오히려 크기가 커졌음을 볼 수 있다.

14예의 자궁근종 환자들은 불임이 주소로서 궁극적인 치료목적은 임신이다. 본 연구의 경우 치료 후 크기가 감소된 11예 가운데, 완전히 자궁근종이 없어진 3예를 제외한 8예 가운데, 4예에서 자궁근종절제술을 시행한 결과 3예에서 임신이 되어, 3예 모두 제왕절개술에 의하여 만삭분만하였다.

GnRH agonist의 부작용은 유발된 저난포호르몬 혈중에 기인되는 것으로 대부분 약제 투여를 중지하면 소실되며, 이들 부작용으로 치료를 중단하는 경우는 거의 없는 것으로 보고되고 있다.

현재의 연구 및 과거의 연구들(Victor et al., 1987; Maheux et al., 1984; Maheux et al., 1985; Filicori et al., 1983; Coddington et al., 1986; Healey et al., 1984; Van, 1986)로서 판단할 때 자궁근종의 치료에 있어서 GnRH agonist는 자궁근종절제술 외에 또 다른 치료방법이며, 특히 애기가 없는 불임여성이나, 앞으로 자녀를 더 원하는 젊은 여성에서 자궁근종이 있을 때 매우 적절한 치료방법이다. 이와 같은 경우, 자궁적출술(hysterectomy) 대신에, GnRH agonist 투여 후 자궁근종절제술(myomectomy)을 시행함이 적절한 치료법이 될 것으로 생각된다.

결 론

불임이면서 자궁근종이 있는 경우 자궁근종의 치료에 있어 GnRH agonist의 효용성을 알아보기 위하여 자궁근종이 불임의 원인인 환자 14명을 대상으로 하여 delayed-release formulation의 D-Trp⁶-LH-RH(Decapeptyl-CR) 3.75mg을 4주 간격으로 6회 투여하여 다음과 같은 결과를 얻었다.

1. 혈중 E_2 치는 치료시작 1개월부터 4개월까지 유의한 감소($p < 0.001$)를 보였으며, 치료 5개월째에도 유의한 감소($p < 0.01$)를 보였다.

2. 치료기간 중 14명의 전 환자에서 무월경이 유발되었으며, 약제의 마지막 투여 3개월

내지 4개월후에 월경이 회복되었다.

3. 14명 환자 중, 11명에서 치료 후 자궁근종의 크기가 적어졌으며, 2명에서 크기의 변동이 없었으며, 1명에서는 크기가 치료 후 오히려 커졌다.

크기가 적어진 8명 가운데(정상 크기로 된 3명 제외) 4명에서 자궁근종절제술을 시행한 결과 3명에서 임신이 되어 모두 제왕절개술에 의하여 만삭분만하였다.

4. 부작용으로는 hot flush, 발한, 질 건조감, 성교시 불편감, 유방크기의 감소, 성욕의 감퇴 등이 있었으며, 부작용으로 치료를 중단한 예는 없었다.

이상의 결과로 볼 때, 불임여성이나 앞으로 자녀를 더 원하는 여성에서 자궁근종이 있는 환자에 있어 GnRH agonist 투여는 유용한 내과적치료방법으로 사료된다.

인 용 문 헌

- Buttram VC, Rerter RC: Uterine leiomyomata: Etiology, symptomatology, and management. *Fertil Steril* 1981, 36, 433.
- Coddington CHC, Collins RL, Shawker TH, Anderson R, Loriaux DL, Winkel CA: Long-acting gonadotropin in hormone-releasing hormone analog used to treat myoma uteri. *Fertil Steril* 1986, 45, 624.
- Filicori M, Hall DA, Loughlin JS, Rivier J, Vale W, Crowley WF: A conservative approach to the management of uterine leiomyoma: pituitary desensitization by a luteinizing hormone-releasing hormone analogue. *Am J Obstet Gynecol* 1983, 147, 726.
- Friedman AJ, Barbieri RL: Management and treatment of leiomyomata with intranasal or subcutaneous leuprolide, a gonadotropin-releasing hormone agonist. *Fertil Steril* 1987, 48, 560.
- Goodman AL: Progesterone therapy in uterine fibromyomata. *Obstet Gynecol* 1964, 6, 402.
- Goldzieher JW, Magueo M, Ricaud, Aguilar JA, et al.: Induction of degenerative changes in uterine myomas by high dose protein therapy. *Am J Obstet Gynecol* 1966, 96, 1078.

- Healey DL, Fraser HM, Lawson SL: Shrinkage of uterine fibroid after a subcutaneous infusion of a LH-RH agonist. *Br Med J* 1984, 289, 1267.
- Lemay A, Quesnel G: Potential new treatment of endometriosis: reversible inhibition of pituitary ovarian function of chronic intranasal administration of a luteinizing hormone-releasing hormone (LH-RH) agonist. *Fertil Steril* 1982, 38, 376.
- Letterie GS, Goddington CC, Winkel CA, et al.: Efficacy of a gonadotropin-releasing hormone agonist in the treatment of uterine leiomyomata: long term follow up. *Fertil Steril* 1983, 51, 951.
- 이진용, 최영민, 신창재, 문신용, 장윤석: 자궁내막증치료에 있어 GnRH agonist(D-Trp-6-LH-RH)의 효용에 관한 연구. *대한산부회지* 1989, 32, 1019-1024.
- Maheux R, Guilloteau CH, Lemay A, Bastide A, Fazekas ATA: Regression of leiomyomata uteri following hypoestrogenism induced by repetitive luteinizing hormone agonist treatment: preliminary report. *Fertil Steril* 1984, 42, 644.
- Maheux R, Guilloteau CH, Lemay A, Bastide A, Fazekas ATA: Luteinizing hormone-releasing hormone agonist and uterine leiomyoma: a pilot study. *Am J Obstet Gynecol* 1985, 152, 1034.
- Meldrum DR, Chang RJ, Lu J, et al.: "Medical oophorectomy" using a long-acting GnRH agonist-A possible new approach to the treatment of endometriosis. *J Clin Endocrinol Metab* 1982, 54, 1081.
- Perl V, Leal G, Marchez: Treatment of leiomyomata uteri with D-Trp⁶-LHRH. *Fertil Steril* 1987, 48, 383.
- Redding TW, Schally AV, Tice TR, et al.: Long-acting delivery system for peptides: Inhibition of rat prostate tumor by controlled release of (d-Trp-6) luteinizing hormone-releasing hormone from injectable microcapsules. *Proc Natl Acad Sci USA* 1984, 81, 5845.
- Schally AV, Redding TW, Comaru-Schally AM: potential uses of analogs of hypothalamic hormone in the treatment of hormone-sensitive neoplasms. *Cancer Treat Rep* 1984, 68, 281.
- Schriock E, Monroe SE, Henzl, et al.: Treatment of endometriosis with a potent agonist of gonadotrophic-hormone-releasing (nafarelin). *Fertil Steril* 1985, 44, 583.
- Shaw RW, Fraser HM, Boyle H: Intranasal treatment with luteinizing hormone releasing hormone agonist in women with endometriosis. *Br Med J (Clin-Res)* 1983, 287, 1667.
- Wilson EA, Yang F, Rees ED: Estradiol and progesterone binding in uterine leiomyoma and in normal uterine tissue. *Obstet Gynecol* 1980, 55, 20.
- Van Leusden HAIM: Rapid reduction of uterine myomas after short-term treatment with microencapsulated D-Trp⁶-LH-RH. *Lancet* 1986, 2, 1213.
- Victor Perl, Gabriel Leal, Juan Marquez, et al.: Treatment of leiomyomata uteri with D-Trp⁶-luteinizing hormone-releasing hormone. *Fertil Steril* 1987, 48, 383.
- Zorn JR, Soubrane O, Siboni O, Papageorgiou G: Medical reversible castration with D-Trp-6-LH-RH microcapsules for the treatment of endometrisis. *Contr Gynecol Obstet* 1987, 16, 254.
- Zorn JR, Tanger C, Rpgger M, et al.: Therapeutic hypogonadism induced by a delayed-release preparation of microcapsules of D-Trp⁶ luteinizing hormone releasing hormone: a preliminary study in eight women with endometriosis. *Int J Fertil* 1986, 31, 11.