

□ 증 레 □

Hydrocortisone 정주후 기관지수축이 발생한 기관지 천식 1예

전국대학교 의과대학 내과학교실, 연세대학교 원주의과대학 내과학교실

이영수 · 주용진 · 김광호 · 한병근
이 상 철 · 용 석 중 · 신 계 철

= Abstract =

A Case of Bronchospasm after Intravenous Hydrocortisone Succinate injection in an Asthmatics

Young Soo Lee, M.D., Suk Joong Yong, M.D.,* Kye Chul Shin, M.D.,* Yong Jin Joo, M.D., Kwang Ho Kim, M.D., Sang Chul Lee, M.D.* and Byung Keun Han, M.D.*

Department of Internal Medicine, College of Medicine, KonKun University, Seoul, Korea

**Department of Internal Medicine, Wonju College of Medicine, Yonsei University, Wonju, Korea*

Corticosteroids are widely used in the treatment of various diseases because of its potent antiinflammatory effect. According to recent knowledge, bronchial asthma is also chronic inflammatory disease. Therefore antiinflammatory agent such as cromoyln sodium and corticosteroid is highly recommended for treatment of chronic bronchial asthma. Especially hydrocortisone succinate (Solu-Cortef) is commonly used for treatment to acute asthmatic attack via intravenous injection due to have rapid therapeutic onset and short duration.

Since Sunaga et al. reported acute asthma attack after hydrocortisone injection in 1973, several cases of bronchospam with or without angioedema and urticaria after intravenous injection of hydrocortisone have been reported.

We experienced a case of severe bronchospasm and acute respiratory failure after intraveous injection of hydrocortisone succinate in 64 year-old female asthmatic patient who visited to emergency room for acute asthmatic attack. About 5 minites after Solu-Cortef injection, a severe bronchospasm with arterial hypoxemia was developed. In order to confirm the suspected relationship between the offending drug(Solu-Cortef) and acute bronchospasm, we examed intravenous and inhalation provocation test by hydrocortisone succinate and methylprednisolone(control). After administration of hydrocortisone succinate via intravenous and inhalation route, severe asthmatic attack occurred. But administration of intravenous methylprednisolone and orall triamcinolone and saline were not provoke bronchospasm. Skin test using hydrocortisone sodium succinate was also positive.

Administration of hydrocortisone is very serious to asthmatic patient with hydrocortisone hypersensitivity. Therefore, the clinician must be have history taking about previous adverse reaction of steroid before its clinical use. And methylprednisone may be useful and safe drug to the treatment of acute asthmatic patient with hydrocortisone hypersensitivity.

Key Words: Asthma, Hydrocortisone, Bronchospasm

서 론

부신피질 스테로이드는 부신피질 결핍의 치환치료 뿐 아니라 여러 장기의 다양한 질환에서 강력한 항염증 작용을 위해 사용되나 그 부작용으로 다양한 신진대사의 영향을 야기할 수 있고 여러가지의 자극에 대한 신체의 면역반응을 변형할 수 있다. 그중 hydrocortisone은 빠른 약제의 효과와 짧은 지속기간으로 부신피질 스테로이드 치료에 반응하는 급성질환의 치료에 적합하며 특히 기관지 천식에서는 항염증작용, 점액의 점성저하, 교감신경 자극제의 기관지 확장작용의 증진의 효과로 사용될 수 있다.

Hydrocortisone으로 인한 기관지 수축의 부작용은 1978년 Sunaga 등에 의해 보고된 이래 많은 보고가 있었으며 국내에서도 2예의 보고가 있다. 이에 저자들은 기관지 천식의 치료제로 사용되는 hydrocortisone을 정맥주사한 결과 기관지수축이 발생되어 천식증상이 더욱 악화된 기관지 천식을 1예 경험하였기에 보고하는 바이다.

증 례

환자 : 한 O 옥. 여자.

주소 : 호흡곤란 .

병력 및 검사소견 : 환자는 64세 주부로 내원 5일전부터의 호흡곤란을 주소로 내원하였다. 환자는 과거력상 2차례에 걸쳐 기관지 천식으로 입원한적이 있으며 가족력상 특이사항은 없었으며 흡연은 하지 않았다고 한다. 환자는 위증상으로 응급실을 방문하여 치료목적으로 hydrocortisone을 투여한 후 청색증 및 호흡곤란이 더욱 심해서 기관내 삽관술을 시행하였고 1일후 증상의 호전

으로 발관하였다. 내원당시 이학적 소견상 혈압 130/90 mmHg, 맥박 분당 104회, 호흡수 분당 24회, 체온 36.5 ℃였고, 급성 병색을 보였으며, 전폐야에서 심한 호기성 천명음이 들렸다. hydrocortisone을 준후의 발작시와 증상이 완화된후 동맥혈 가스 분석 검사 및 폐기능 검사 소견은 Table 1과 같다. 검사실 소견상 혈청전해질검사, 간기능검사, 뇨검사는 정상범주였고 말초 혈액검사에서 백혈구수는 18,200/mm³이었고 혈색소 13.8g/dl, 적혈구 용적율 44.7%, 혈소관수 238,000/mm³, 호산구수 506/mm³이었으며 총 IgE-PRIST치는 504IU/ml였고 흉부 X-선 검사는 정상범주였고 심전도는 동성빈맥 소견을 보였다. 알레르기 common antigen에 대한 피부단자 시험은 음성이었다. 폐기능 검사상 폐쇄성 양상을 보여 총장기량과 총폐용량은 증가되어 있었고 1초간 노력성 호

Table 1. Laboratory Findings on Admission

	During Attack (intravenous hydrocortisone)	in Remission (symptom stabilization)
Blood gas analysis		
pH	7.190	7.449
Pco ₂	64.7torr	36.4torr
PO ₂	35.9torr	87.4torr
Hco ₃	24.9mEq/l	25.4mEq/l
O ₂ sat.	53.9%	97.1%
Pulmonary function		
VC	1,250ml	2,120ml
& VC	56%	95%
FEV _{1.0}	680ml	1,400ml
FEV _{1.0%}	39%	80%
RV	3,450ml	3,270ml

기량(FEV₁)은 예측치의 39%로 감소되어 있었고 meta-choline 기관지 천식유발 시험상 PC₂₀ 치는 0.82 mg/ml 였다.

부신피질 스테로이드 정맥내 주사에 의한 기관지 유발시험 : 상기환자의 임상증세가 호전된 후 methylprednisolone 75mg, 125mg, hydrocortisone 100mg을 각각 정맥으로 준후 각각 10분, 20분후 폐기능검사를 시행하였다. 그 결과 Fig. 1과 같이 hydrocortisone을 투여한후 10분후 심한 기침 및 호흡곤란과 함께 전폐야에서 천명음이 들렸고 폐기능상 1초간 노력성 호기량치가 52% 감소하였으며, 더 이상의 시험이 불가능하여 epinephrine(1:1000) 0.3cc를 피하주사한후 증상이 완화되었다. Methylprednisolone 75mg, 125mg을 정맥주사한 경우는 기침이나 호흡곤란등의 증세의 악화나 청진시의 천명음도 들리지 않았으며 1초간 노력성 호기량치의 경한 감소가 있었으나 의미는 없었다.

Hydrocortisone 흡인 기관지 유발검사 : Hyman 등이 시행했던 방법에 따라 복용했던 약물을 24시간 이

상 중단한후, hydrocortisone의 희석액을 1:1000,000, 1:500,000, 1:100,000, 1:50,000, 1:10,000, 1:5,000, 1:1,000, 1:500w/v의 순서로 5회를 흡입한 다음 10분후 폐기능 검사를 시행하였다. 천식유발시험상 hydrocortisone 1:50,000 희석액을 흡입하였을때에 천식증상과

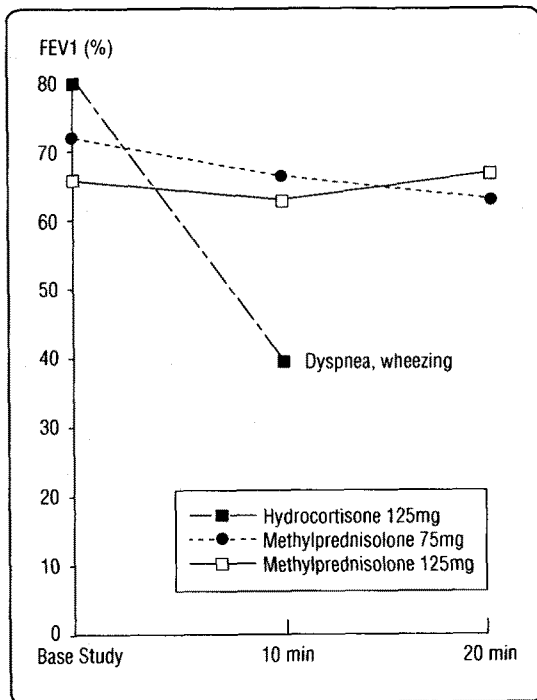


Fig. 1. FEV₁ change after intravenous hydrocortisone and methylprednisolone

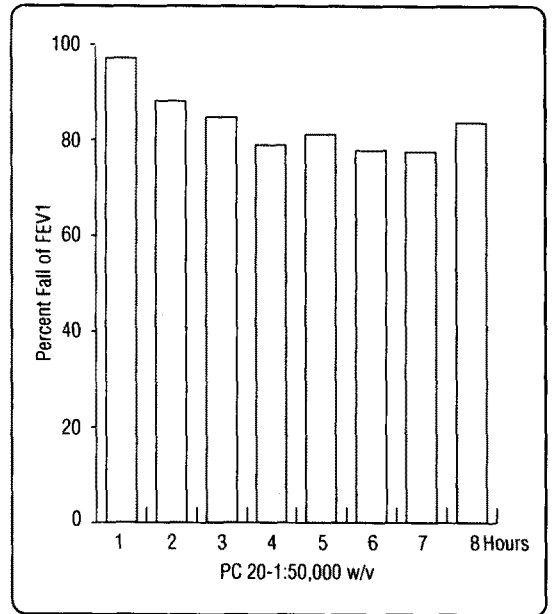


Fig. 2. FEV₁ change after hydrocortisone inhalation test

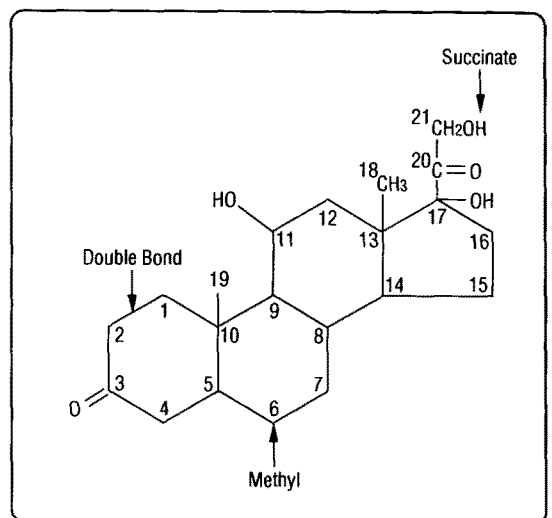


Fig. 3. Structural formula for hydrocortisone.

함께 1초간 노력성 호기량치가 23% 감소하였다(Fig. 2). 노출후 24시간째 시행한 흉부 X-선 검사와 폐기능 검사, 동맥혈가스 분압검사는 정상범주였고 백혈구수의 증가는 없었으며 노출후 15시간까지 경한 호흡곤란이 지속되었다. 추후에 시행한 hydrocortisone에 대한 피부반응 검사상 양성이었다. 환자는 천식에 대한 약물치료를 시행하면서 현저한 증세호전을 보였으며 현재 추적 관찰중이다.

고 찰

부신피질 스테로이드의 치료적 사용은 부신부전증, 선천성 부신 과형성증과 내분비 치료이외 목적으로 류마티스성 관절염, 류마티스성 심염, 교원성 질환, 전신성 홍반성 낭창, 신증후군 알레르기성질환, 악화된 기관지 천식, 뇌부종, 속, 눈의 염증질환, 피부병변, 장관의 염증성질환 등에 폭 넓게 쓰이며 장기간 사용시 부작용으로는 수분 및 전해질 장애, 고혈압, 당뇨병, 감염의 기회증가, 소화성궤양, 골다공증, 백내장, 쿠싱씨 증후군, 정신질환 등을 초래한다는 보고가 있다. 그 밖에 드물게 본예처럼 과민반응을 야기할수 있으며 이러한 형태의 부작용은 연고제, 경구복용, 정맥 및 근육내 투여, 관절강내 주사등 모든 경우 발생 가능한것으로 되어있고 피부발진, 담파진, 맥관부종, 기관지수축 등을 다양하게 유발하나 그 발생기전에 대해서는 아직 확실하게 알려진 바가 적다.

부신피질 스테로이드 치료는 기도폐색 특히 급성 기관지 천식의 내성이 있는 경우 치료에 효과가 있는 것으로 되어 있으며 급성 및 만성 기도염증의 억제, 염증에 관여하는 반응과 중개인자 분비의 감소, 베타2 교감신경 자극제의 작용강화로 효과를 나타낸다. 기관지 천식을 흔히 일으킬수 있는 약제로는 propranolol과 다른 교감신경 차단제, aspirin, 비스테로이드성 항염증 제제, histamine, methacholine, acetylcysteine 등이 있다²³⁾. 드물게는 전술한 바대로 각종 알레르기질환의 치료제로 사용되는 부신피질 스테로이드 제제 그 자체가 과민반응을 일으킬 수 있다.

Hydrocortisone의 화학적 구조는 Fig. 3에 보는 바와 같고 methylprednisolone의 화학 구조는 hydrocortisone

과 달리 탄소-6에 부착된 methyl기와 탄소-1과 탄소-2 사이에 고정된 이중결합이 존재한다는 점이다. Louis 등은 hydrocortisone에 의한 과민증이 있는 경우라 하더라도 구조의 조그만 변형을 가한 약제로 검사할 시 피부반응 검사에 음성을 나타낼 수 있어, 탄소-21의 succinylation과 acetylation시, 탄소-1과 탄소-2 사이의 고정된 이중결합의 생성시 음성의 피부반응 검사를 초래할 수 있으므로 hydrocortisone의 구조를 변화시킬때 피부반응이 음성으로 나오는 사실이 hydrocortisone에 대한 피부양성반응이 면역체계에 근거한 반응으로 추측하였다^{4,24)}.

급성 중증 기관지천식에서 교감신경 자극제에 반응이 없는 경우 hydrocortisone(4mg/kg) 혹은 methylprednisolone(1~2mg/kg)를 처음 투여후 6시간 마다 투여하며 hydrocortisone의 추천되는 용량은 100~1000mg의 범위에서 2~4시간마다 같은 용량을 의미있게 호전이 있을 때까지 투여하는 것으로 되어 있다²³⁾. 중증기관지 천식환자에서 단기치료목적으로 hydrocortisone, methylprednisolone, dexamethasone을 같은 역가로 정맥주사시의 기도반응에 대한 효과는 임상적으로나 통계학적으로 큰 차이가 없었다. 급성천식발작시 베타항진제와 hydrocortisone의 투여 시 첫 6시간내에는 hydrocortisone에 의한 폐기능의 호전이 없다가, hydrocortisone투여 6시간 이후부터는 호전되기 시작하여 1초간 노력성 호기량(FEV₁)의 지속되는 호전은 약 8.5시간에 나타났다⁹⁾. 다른 연구에서는 스테로이드 투여가 12 내지 24 시간내 천식을 완화하는데 크게 효과적임을 보였다¹⁰⁾.

Emanuel 등¹⁵⁾은 경구 hydrocortisone의 부작용이 hydrocortisone을 투여한 49명의 환자중에서 9명에서 발생하였으며 체중증가, 상복부 팽만감, 복통, 쇠약이 있었고 이중 2예(1예는 두통, 1예는 발한, 빈맥, 현기증발생)에서는 부작용때문에 투약을 중단하였다고 보고하였으며, hydrocortisone sodium phosphate와 hydrocortisone acetate는 지각이상, 진전, 오심, 구토 등의 부작용이 보고되었고 이 반응은 면역반응이 아닌 특이체질에 의한것으로 생각된다. 이밖에 hydrocortisone sodium succinate의 부작용으로 생식기의 방사통, 양측 상하지의 진전, 의식소실 등이 있다고 보고되고 있다¹⁶⁾. Hydrocortisone에 의한 부작용은 불내성(intolerance) 또는

특이체질(idiosyncrasy)로 분류될 수 있고 면역반응과 생성물의 불순물이 원인 요소로 작용할 수 있다¹⁷⁾. 부작용 중 진진, 양측 요복통(bilateral loin pain), 의식소실은 hydrocortisone에 대한 불내성의 발현이며 hydrocortisone succinate의 정상적인 약리작용에 대한 낮은 역치를 암시한다¹⁸⁾. Hydrocortisone의 부작용 발생의 다른 설명으로는 특이체질로서 약제에 대한 선천적인 비정상적인 반응으로 일반적으로 유전학적 이상에 의한 다. Hydrocortisone sodium phosphate의 정맥주사는 심한 회음부의 불쾌감, 통증을 느낄 수 있으며, 이것은 특이체질에 의한 것으로 여겨진다¹⁹⁾. 몇몇 연구자들은 hydrocortisone이 알레르겐으로 작용하여 기관지 수축 등의 부작용을 발생시키는 것으로 주장하고 있으며, 이럴 경우 이 반응은 항원과 IgE의 특이항체 사이의 반응인 제 1형 면역반응으로 생각하였다. Hydrocortisone과 같은 cyclopentenophenanthrene구조를 가진 물질은 hapten 또는 불완전 항원으로 작용할 수 있고, 체내 단백질과의 결합에서 완전항원이 되어 부작용을 야기시킬 수 있다²⁰⁾. 예를 들어 althesin(alpha-xolone과 alphadalone)과 pancuronium bromide과 같은 몇가지의 스테로이드계 마취제는 아나필락시 또는 다른 반응을 일으킬 수 있다^{22,23)}. 이와 같이 hydrocortisone을 포함한 스테로이드제제의 부작용의 기전은 아직 완전하게 밝혀져 있지 않으며 몇가지의 기전이 복합적으로 작용하는 것으로 믿어지고 있다. 본예에서는 과거력상 다른 병원에서 주사용 스테로이드를 투여받은 적이 있을 것으로 추정되며, 그 당시에도 급변과 비슷한 호흡곤란이 발생하였다는 점 및 hydrocortisone투여 후 즉시 부작용이 발생한 점을 미루어 볼때 제 1형 면역반응 등의 면역학적 기전에 의한 부작용으로 사료된다.

또한 본 예에서 보듯이 methylprednisolone, triamcinolone에는 특별한 부작용을 일으키지 않으며 hydrocortisone투여시에만 기관지 수축이 유발되며 methylprednisolone, triamcinolone을 사용시에 기관지 천식증세의 호전을 경험하였으므로 부작용의 발생시 모든 스테로이드사용의 사용중단은 바람직하지 못하다. 따라서 스테로이드의 투여시는 항상 주의를 기울여야 하며 특히 중증천식환자인 경우 과거에도 스테로이드투여의 기왕력을 가지고 있는 경우가 많으므로 상세한 문진 및 병

력청취가 필요할 것으로 사료되고 본 예처럼 hydrocortisone에 의한 기관지 수축이 나타난 경우 모든 스테로이드를 중단할 것이 아니라 methylprednisolone과 같은 기관지 수축의 부작용이 적은 약제의 대체사용이 필요할 것으로 사료된다.

요 약

저자들은 급성 기관지 천식환자에서 치료제로 사용하는 hydrocortisone을 투여 후 유발된 기관지 수축이 발생한 예를 경험 하였기에 문헌고찰과 함께 보고하는 바이다.

REFERENCES

- 1) Yiji O, Naohika A, Toshio N, Takao Y, Shinji M, Takeshi F, Ryosuke I, Sohei M: A case of hydrocortisone sodium succinate induced asthma. *Nippon Kyobu Gakkai* **24**(9):1034, 1986
- 2) Yoshinobu S, Hideo A, Susumu O, MMasatomo M: A case of hydrocortisone phosphate injection induced asthma. *Nippon Kyobu Shikka Gakkai Z* **16**(10):793, 1978
- 3) Yuichi M, Takao Shida: The effects of hydrocortisone on acute adult asthma *Nippon Kyobu Shikka Gakkai* **20**(8):839, 1982
- 4) Louis MM, Eli OM, Robert NH: Anaphylaxis-like reaction to corticosteroid therapy. *J Allergy Clin. Immunol* **54**(3):125, 1974
- 5) Michael AS, Frank KK, William BK: A comparison of intravenous hydrocortisone, methylprednisolone and dexamethasone in acute bronchial asthma. *Annals of Allergy* **56**:406, 1986
- 6) Cayton RM, Howard P: Plasma cortisol and the use of hydrocortisone in the Treatment of status asthmaticus. *Thorax* **28**:567, 1973
- 7) Collins JV, Clark TJH, Brown D, et al: The use of corticosteroids in the treatment of acute asthma. *Quart J Med* **44**:259, 1975

- 8) Leonard JS: Asthma and hydrocortisone. The American Journal of Medicine **62**:161, 1977
- 9) Robuck AS, Read J: Assessment and management of severe asthma. Am J Med **51**:788, 1971
- 10) Grant IWB: The treatment of bronchial asthma. BTTA Review **1**:43, 1971
- 11) MaFadden ER, Roger K, William JD, Beverly H, Ronald K, George V: A controlled study of the effects of single doses of hydrocortisone on the resolution of acute attacks of asthma. Am J Med **60**:52, 1976
- 12) McFadden ER Jr, Kiser R, Degroot W: Acute bronchial asthma: Relations between its clinical and physiologic manifestations. N Eng J Med **288**:221, 1973
- 13) Hyman C, Richard SF, Luz AF, David AM, James AM: Standardization of bronchial inhalation challenge procedures. J Allergy Clin Immunol **56**(4):323, 1975
- 14) Collins JV, Harris PW, Clark TJH, Townsend J: Intravenous corticosteroids in treatment of acute bronchial asthma. The Lancet **21**:1047, 1970
- 15) Emanuel S, Brooklyn NY: Oral hydrocortisone therapy in bronchial asthma and hay fever. The Journal of Allergy **16**:112, 1953
- 16) Kounis NG: Treatment of status asthmaticus. Brit Med J **3**:641, 1973
- 17) Nicholas GK: Untoward reaction to corticosteroids: intolerance to hydrocortisone. Annals of Allergy **36**:203, 1976
- 18) Goodman LS, Gilman A: The pharmacological basis of therapeutics, 4th Ed. New York ; The Macmillan Co, 1621, 1970
- 19) Laurence DR: Clinical Pharmacology, 4th ed. Edinburgh and London : Churchill Livingstone : p 657, 1973
- 20) Zondek B and Bromberg YM: Endocrine Allergy. J Allerg **16**:1, 1945
- 21) Dundee JW, Assem ESK, Gaston JM, Keilty SR, Sutton JA, Clarke RSJ and Grainger D: Sensitivity to intravenous anesthetics: A report of three cases. Brit Med J **1**:63, 1974
- 22) Buckland RW, and Avery AF: Histamine release following pancuronium. Brit J Anaesth **45**:518, 1973
- 23) Steven AS, Marcus AK, Lawrence M: Current Medical diagnosis and treatment 30th ed:155, 1991
- 24) Morrison RT, Boyd RN: Organic chemistry. Boston Mass, 1968, Allyn and Bacon, Inc:317, 1968
- 25) Alfred GG: Goodman and Gilman's The pharmacological basis of therapeutics 8th ed 1:1431, 1991
- 26) 전상일 · 홍천수 · 오승현 · 서갑범 · 이상용: solucotef 투여로 기관지 수축이 병발한 기관지 천식환자 1예. 대한의학협회지 **29**:205, 1986
- 27) 한표성 · 홍석철 · 이종진 · 조해정 · 김주옥 · 김선영: solucotef 정주후 기관지 수축이 발생한 기관지 천식 1예. 알레르기 **13**:253, 1993