

□ 증 레 □

Amiodarone에 의해 유발된 폐 독성 1예

고려대학교 의과대학교 내과학교실, 방사선과학교실*, 해부병리학교실**

심재정 · 이상화 · 유재명 · 서홍석 · 오동주 · 조재연
인광호 · 유세화 · 강경호 · 강은영* · 채양석**

= Abstract =

A Case of Amiodarone-Induced Pulmonary Toxicity

Jae Jeong Shim, M.D., Sang Hwa Lee, M.D., Jae Myung Yoo, M.D., Hong Suk Suh, M.D.,
Dong Joo Oh, M.D., Jae Youn Joh, M.D., Kwang Ho In, M.D., Se Hwa Yoo, M.D.,
Kyung Ho Kang, M.D., Eun Young Kang, M.D.* and Yang Suk Chae, M.D.**

Department of Internal Medicine, Department of Radiology, Department of Pathology,**
College of Medicine, Korea University, Seoul, Korea*

Amiodarone is a potent antiarrhythmic agent used in the treatment of refractory tachyarrhythmias and premature ventricular contractions. Amiodarone may be responsible for the frequent and various side effects including corneal deposits, abnormal liver function test, hyperthyroidism or hypothyroidism, bluish discoloration of the skin, neuropathies, and the others. However, pulmonary toxicity is most serious adverse reaction limiting the clinical efficacy. Recently, we experienced a case of pulmonary toxicity induced by low dose 10-month amiodarone treatment for atrial fibrillation with rapid ventricular response. Lung biopsy reveals interstitial inflammation, fibrosis, hyperplasia of pneumocytes, and foamy macrophages. Respiratory symptoms and abnormal chest X-ray findings were nearly complete cleared after using steroid and withdrawal of amiodarone. We report a case of amiodarone-induced pulmonary toxicity with literature review.

Key Words : Amiodarone, Lung, Toxicity

서 론

Amiodarone은 요오도를 함유하는 벤조퓨란의 유도체로 심근 및 심전도 조직의 활동전위기와 유효불응기를 연장하여 전도속도를 늦춤으로써 상심실성 및 심실성의 각종 부정맥치료와 만성 심방성 세동을 정상화시키는데 유용한 것으로 알려져 널리 사용되

고 있으며, 최근 국내에서도 순환기내과 분야에서 부정맥의 치료로 amiodarone 사용이 증가되고 있다^{1,2)}. Amiodarone의 장기적인 사용으로 각막, 폐, 간 및 갑상선기능 이상 등의 다양한 부작용이 있으며, 그 빈도도 보고자에 따라 40 내지 93%로 다양하게 보고되었는데³⁾, 치명적인 부작용으로는 갑상선 중독증과 폐독성이 있다³⁾. 한등⁴⁾에 의하면 amiodarone사용으로 인한 갑상선 부작용은 amiodarone투여 환자의

36.7%로 높은 빈도의 부작용이 있음을 보고하였다.

Amiodarone에 의한 폐독성(amiodarone pulmonary toxicity, 이하 APT)은 갑상선에 대한 부작용보다 빈도는 5~7%로 적지만 이중 5~10%의 사망률을 나타내는 가장 치명적인 부작용이며^{3,5)}, 폐간질의 변화로 폐침윤과 폐섬유화를 초래하는 질환으로 amiodarone 자체로 인한 독성과 간접적인 면역반응등의 복합기전으로 발병되며⁷⁾, Kudenchuk등⁶⁾에 의하면 amiodarone 폐독성의 위험인자는 amiodarone 투여 전에 폐확산능이 80%이하인 환자와 흡부방사선 이상이 있는 환자에서는 정상인에 비하여 APT의 위험이 10배 높은 것으로 보고하였으며, amiodarone의 사용용량과 투여기간이 APT와 연관이 있는 것으로 알려져 있으며 특히 하루 투여 용량보다는 총 투여량이 중요한 위험인자이며, 발병시기도 다양하게 보고되었으며, amiodarone을 하루 400mg이하로 사용하는 경우는 드물게 발생되나, 하루 200mg이하 사용시에도 수년후에 폐독성을 일으키는 것으로 보고되고 있다⁵⁾.

저자들은 만성 심방성 세동 환자에서 amiodarone의 저용량으로 사용하던 중 폐 독성이 발생된 1예를 경험하였기에 문헌고찰과 함께 이를 보고하는 바이다.

증 례

환자는 52세 남자로서 1개월전부터 발생한 흉통과 마른기침을 주소로 내원하였다. 2년전부터 간헐적으로 발생한 심계항진이 점차 빈도가 증가하여, 11개월 전 순환기내과에 입원하여 심방성 세동과 당뇨를 진단받고 경구용 혈당강하제와 심방성 세동과 빈맥의 억제를 위해 amiodarone을 투여하였으며, 부하용량으로 일일 400mg으로 10일간 투여한 다음 유지용량으로 일일 200mg으로 사용하여 빈맥등은 소실되었으나 내원 1개월전부터 흉통과 마른기침이 발생하여 환자 스스로 투약을 중단하고 15일전부터 증상이 악화되고 경중의 호흡곤란이 동반되었으며, 전신증상으로 2~3개월에 약 10kg의 체중이 감소하였으며, 전신무력감과 피곤함과함께 변비와 식욕부진을 호소하였다. 이학적소견은 체온 36.4°C, 맥박수 110회/분, 호흡수 24회/분이었으며, 혈압은 정상이었다. 양측 폐하엽에서 흡기종말 수포음과 마찰음이 청진되었으

며 심음은 불규칙적으로 빈박을 보였다.

말초혈액검사는 혈색소 15.17gm/dl, 백혈구 15780/mm³ (poly:79%, stab:5%, lymphocyte:16%), 적혈구 침강속도 40mm/hr였으며, 임파구의 helper/suppressor비는 1.39로 정상이었다. 동맥혈 가스검사는 pH 7.465, PaCO₂ 26.0mmHg, PaO₂ 66.4mmHg, HCO₃⁻ 18.8 mmol/L로 저산소혈증을 나타내었고 혈액화학 검사상 혈청 ALT와 ALK.Phosphatase는 각각 51 U/L과 89 U/L로 증가하였고, γ-GTP도 121 U/ml로 증가하였으며 LDH 286(50-450U/ml)와 CPK 50(80 IU/ml)로 정상이었다. 갑상선 기능검사는 T₃-uptake 42.2(25~35%), T₃ 25이하(50~210ng/ml), T₄ 6.2(4.5~13.0ug/ml), TSH 0.8(0~7uU/ml)였고, 류마티스 인자와 항핵항체 음성이었으며 혈청 C₃와 C₄는 각각 32.4(52.6~120mg/dl)과 8.0(20.5~49mg/dl)로 감소되었다. 객담균검사는 특이 소견 없었다. 내원시 단순 흉부 X선 검사는 다발성 폐경화(consolidation)가 양 폐야의 주변부에서 관찰되었고 소량의 흉막삼출이 관찰되었다(Fig. 1).

임상경과는 세균성 폐렴과 심부전으로 사료되어 10일간의 항생제와 심방성 세동과 빈맥을 억제하기 위하여 amiodarone을 일일 400mg으로 부하용량으로

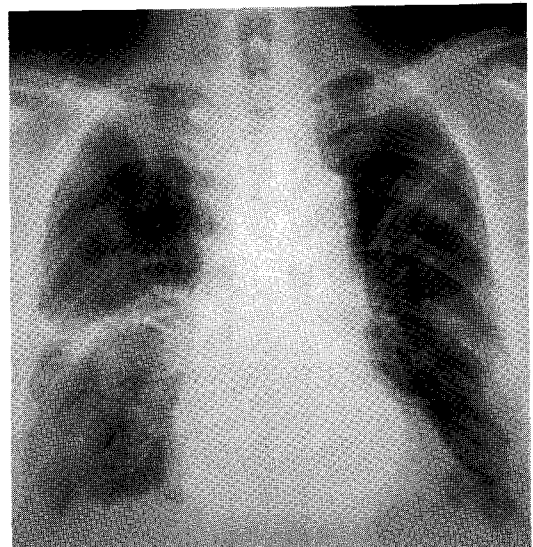


Fig. 1. Initial chest radiograph shows multifocal airspace opacities bilaterally predominant in the lung periphery.

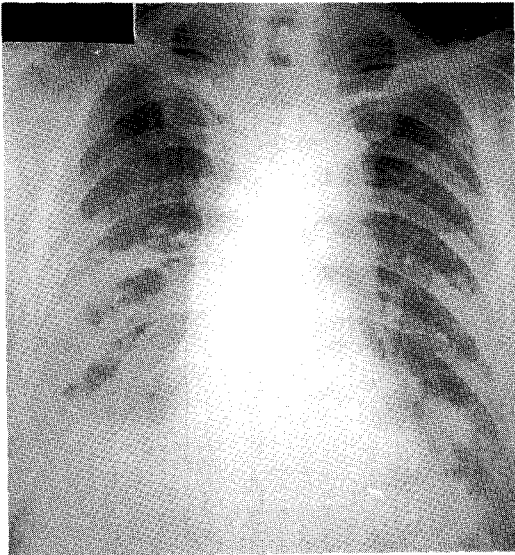


Fig. 2. Follow-up chest radiograph obtained 10 days after reusing of amiodarone shows extensive airspace opacities in the both lung fields.

재사용하던 중, 고열과 흉통 및 호흡곤란이 악화되고 동맥혈가스검사상 pH 7.452, PaCO₂ 27.7mmHg, PaO₂ 42.5mmHg, HCO₃⁻ 19.3mmol/L로 저산소혈증이 심화되고 추적 흉부X선 검사상 양 폐야에서 폐경화는 진행하였으며(Fig. 2), 흉부 고해상 전산화 단층촬영상 유리음영, 폐경화 및 소엽간벽의 비후의 양폐야의 폐하부와 주변부에서 관찰되어(Fig. 3), 개흉폐생검술을 시행하였으며 현미경 소견상 폐간질에는 섬유화와 탄핵세포등의 염증세포침윤이 있었으며 폐포내에 대식세포내에 foamy inclusion이 관찰되었으며(Fig. 4, 5), lamellar body가 전자현미경 소견에(Fig. 6) 나타나 APT에 합당하여 amiodarone사용을 중단하고 일일 solumedrol 240mg으로 정주하고, 스테로이드 사용 10일째는 증상과 동맥혈가스검사상 pH 7.459, PaCO₂ 38.5mmHg, PaO₂ 123.3mmHg, HCO₃⁻ 28.2mmol/L로 호전되고 추적 단순 흉부 X선 검사상 폐경화의 소견은 호전되었으나(Fig. 7), 내시경적으로 조절되지 않은 위궤양과 출혈이 발생되어 위절제를 시행하고 간표면에 소결절이 있어 간조직검사를 시행하여 간중심정맥 주위에 지방성 병변이 관찰되었다(Fig. 8). 위절제술 후 성대마비로 인하여

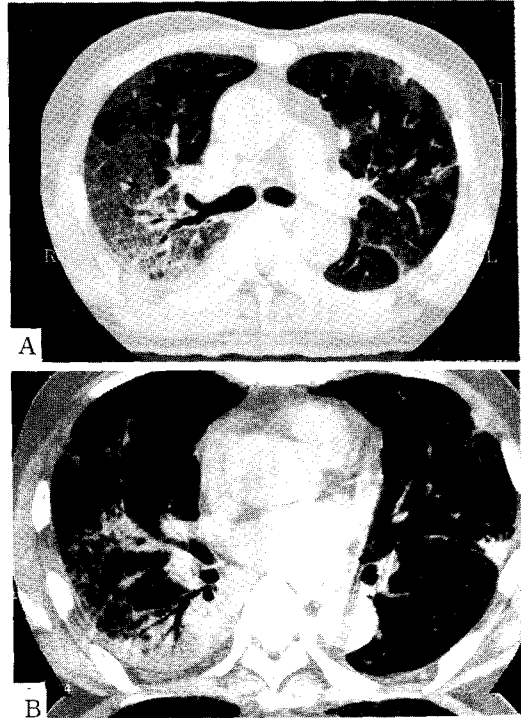


Fig. 3. A. High-resolution CT of the lungs shows ground-glass opacities, airspace consolidation and some interlobar septal thickenings bilaterally in the posterior peripheral lung fields. B. High-resolution CT of the lungs in mediastinal window setting shows that the density of consolidated lung is similar or slightly higher to that of muscle.

효과적인 기침을 하지 못하고 연하곤란이 발생하였으며 입원 38일에 위액의 역류에 의한 질식으로 사망하였다.

고 찰

Amiodarone에 의한 폐독성의 기전은 약제 자체로 인한 독성과 간접적인 면역반응으로 인한 것으로⁷⁾ 약제 자체로 인한 폐독성은 amiodarone이 phospholipase A에 대한 강력한 억제제로 작용하여 인지질의 분해장애로 인한 폐세포내 인지질의 축적이 발생되고, 대식세포와 같은 탐식세포에서는 폐표면활성물질을 분해하는 것보다 탐식을 많이하여 세포내 인지질의 축적이 일어난다. 또한 amiodarone이 형성한 독

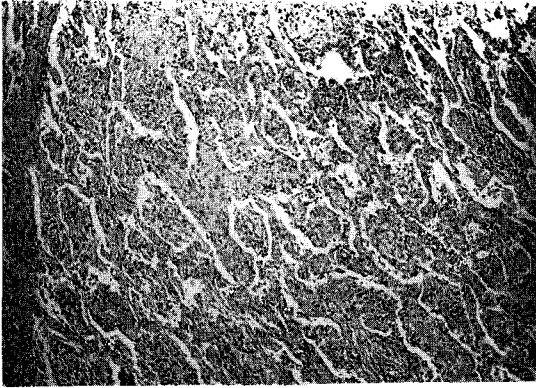


Fig. 4. Section reveals thickened and fibrotic interstitium associated with an infiltrate of mononuclear cells. Diffuse fibroblastic proliferations and scattered foamy macrophages within alveolar ducts are also noted. (H&E, $\times 40$)

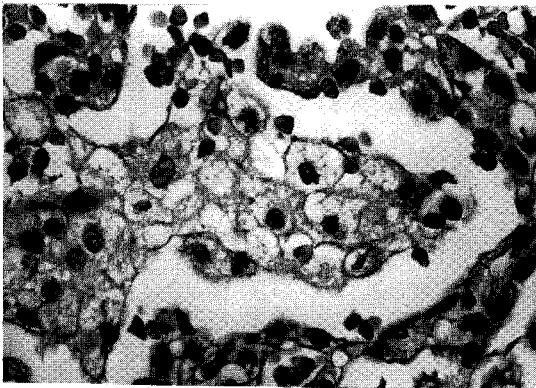


Fig. 5. Section reveals cluster of foamy alveolar macrophages and hyperplastic pneumocytes in surrounding alveolar septa. (H&E, $\times 400$).

성 산소물질과 자체내에 함유하고 있는 요오드가 직접 폐조직손상을 일으킬 수 있으며, amiodarone이나 대사물질인 desethylamiodarone의 amphiphilic한 성질이 세포나 세포소기관의 인지질막을 변화시켜 세포내 인지질축적과 변형인 phospholipidosis가 관찰되나⁸⁾, 이러한 인지질의 축적이 폐독성이 발생하지 않은 환자에서도 인지질의 축적이 일어남으로 amiodarone을 사용한 효과인지 폐독성을 나타내는 현상인지는 확실하지 않다⁷⁾. APT의 면역반응은 항체나 보

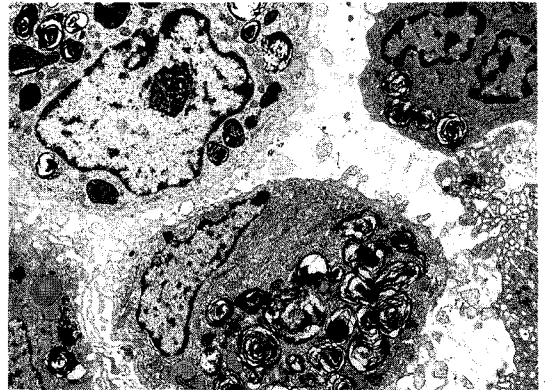


Fig. 6. Alveolar macrophages within the alveolar space, showing many intracytoplasmic osmiophilic lamellar bodies are noted. (EM, $\times 8000$)

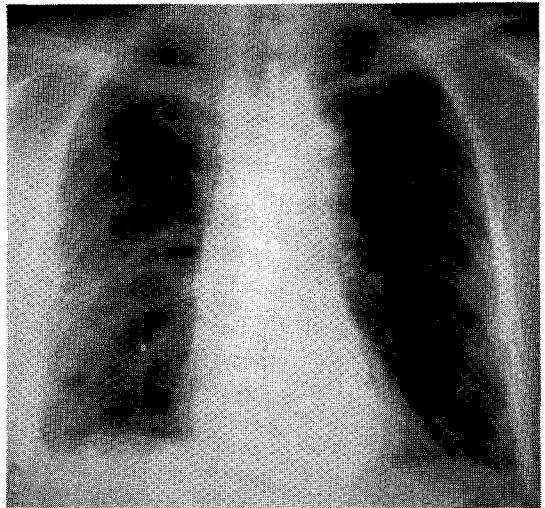


Fig. 7. Follow-up chest radiograph obtained 10 days after withdrawal of amiodarone and steroid treatment shows more clearing of airspace opacities in the lung fields, but still notes linear and reticular densities in the both lung fields.

체가 폐포의 모세혈관에 침착되고, Sandron등⁹⁾은 폐독성이 있는 환자에서 정상인보다 혈중이나 BAL상에 IgM이 증가되어 있음을 보고하였으며, 유기항원이나 약제에 의한 폐파민성 반응과 같이 폐포내 CD8 임파구의 증가되어 APT에서도 면역반응이 작용함을 시사하였다⁷⁾.




Fig. 8. Section reveals fatty changes around central veins(acinar zone 3), and adjacent portal tract and hepatic plates are well preserved.(H&E, $\times 100$)

APT는 마른기침, 체중감소 및 호흡곤란 등이 서서히 발생하는 임상형태와 감염성 폐렴 또는 심부전증과 유사하게 고열과 마른기침이 급성적으로 진행되는 두 임상양상이 있다⁵⁾. 증상은 APT에 대한 특징적인 증상 없이 마른기침과 흉수를 동반하지 않는 흉막통이 흔하고 호흡곤란은 50~75%에서 발생되며 고열, 전신부력감 및 체중감소등의 전신 증상으로 나타나며,⁵⁾ 본 증례에서는 amiodarone을 저용량으로 약10개월 사용하여 마른기침, 체중감소와 호흡곤란 등의 잠재성으로 진행하던 중 심부전과 감염성 폐렴으로 사료되어 amiodarone을 재투여한 후 고열을 동반한 급성적인 임상양상으로 진행하였을 것으로 사료된다.

말초혈액검사상 백혈구증가, lactate dehydrogenase(LDH)의 증가와 ESR의 증가가 비특이적으로 나타나고 ESR의 증가는 50~100%에서 나타나며, 호산구증은 드물게 보고되고 ANA는 주로 음성이며 양성인 경우도 저역가를 나타내는 경우가 많다. amiodarone의 혈중농도로 APT의 부작용의 여부나 예측을 할 수 없으며, reverse T3는 amiodarone의 직접적인 생리적 영향을 나타내는 예견치로 이용할 수 있으나 APT와 부정맥치료 효과에 대한 예견치로는 논란이 많다⁷⁾.

대부분의 ATP환자에서 폐기능검사상 특징은 제한성 폐기능과 감소된 폐확산능을 나타내며 총폐기

량 또는 폐확산능이 15%이상 감소하면 의의가 있으나 심근염이나 심부전이 동반된 환자인 경우는 APT가 있는 데에도 불구하고 폐기량이나 확산능의 변화가 적음을 보고하여 amiodarone의 폐독성을 확인하는데 제약이 있음을 보고하였다⁵⁾.

단순흉부X선소견은 양측성으로 폐첨부를 포함하여 폐주변부에 폐포내 침윤에서 폐간질의 침윤 및 섬유화 또는 종괴양으로 다양한 형태로 나타나며, 급성적인 임상양상인 환자에서는 폐포내침윤이 주로 나타나며 폐독성이 서서히 발생된 환자에서는 폐간질의 침윤과 섬유화로 나타나나 대부분의 환자에서는 폐포와 폐간질의 복합형태이며 늑막삼출은 아주 드물게 보고되었다⁵⁾. Gallium을 이용한 폐주사는 염증세포와 면역세포의 폐실질내 침윤을 확인할 수 있어 심부전에 의한 폐간질의 부종을 구별하는 데 유용하나 APT환자에서 음성인 경우도 보고되어 진단에 부정확하며¹⁰⁾, amiodarone이 요오드를 포함하고 있어 조직에 amiodarone이 침착하여 전산화단층촬영시 요오드에 의한 조직밀도의 증가를 나타내는데, Kuhlman등¹¹⁾에 의하면 APT환자의 73%에서 폐경화와 흉막병소에서 조직밀도가 82~174HU로 증가를 보고하였으며 간이나 비장의 조직밀도를 나타낸 경우는 91% 였으나, 흉부방사선으로 조기발견과 감별진단으로 이용할 수 있으나 APT의 형태가 다양하고 다른 감염성 폐렴과 심부전증에 의한 폐부종과 구별이 어려워 확인하는 데는 제약이 많다. 본 증례의 경우도 급성적인 임상양상에서 관찰할 수 있는 폐포내의 침윤과 잠재성인 폐간질의 침윤과 섬유화 및 폐종괴양의 혼합병변과 양측성 늑막삼출도 있었다.

BAL검사상 인지질의 세포내 침착으로 foamy cytoplasmic inclusion을 내타내는데 전자현미경소견은 lamellar body를 형성하고 있으며 세포도는 CD8 임파구의 증가가 특징이나, 중성구나 호산구가 증가된 경우도 있다¹²⁾. 폐조직 생검소견은 백혈구와 임파구 등이 침윤된 비특이적 폐간질성폐렴 또는 전반적 폐포의 손상의 형태로 나타나며 지질이 세포내 inclusion 된 경우는 APT에 합당한 소견으로 보고되었으며, 전자현미경으로는 Lamellar body가 관찰되고^{5,13)}, Dean등¹⁴⁾에 의하면 11명의 APT환자중 6명이 폐포내 출혈이 있는 것으로도 보고하였다. 본 증

례의 경우는 개흉폐조직검사를 시행하여 현미경소견 상 폐간질에는 섬유화와 단핵세포등의 염증세포침윤이 있었으며 폐포내에 있는 대식세포내에서 foamy inclusion이 관찰되었고, 전자현미경으로 lamellar body를 확인하였다.

따라서 APT의 진단에 검사실조건, 방사선조건 및 조직소견으로 확진할 수 없고 임상적 진단이 중요하며, Kudenchuk⁶⁾는 amiodarone을 사용하는 환자에서 새로운 또는 지속적으로 악화되는 증상, 흉부방사선상 새로운 병변이나 악화되는 경우, 또는 폐기능검사나 폐확산능이 15%이상 악화되는 경우 중에 두 경우가 발생되면 APT의 임상진단을 할 수 있다고 하였으며 폐세포내 인지질의 침착이나 BAL상에 CD8염과구증이 있는 경우는 APT확진에 도움이 되며 폐생검상에 전반적 폐포손상, 폐간질성 폐렴 또는 폐섬유화가 있는 경우는 APT에 합당한 소견이며 APT환자에서 amiodarone사용 중지나 스테로이드 사용으로 호전되는 경우는 확진할 수 있다고 한다.

Amiodarone으로 초래되는 갑상선이상은 요오드 섭취량에 따라 갑상선기능저하증 및 갑상선기능항진증으로 나타나는 데⁴⁾ 본 증례에서와 같이 TSH, T₄는 정상이며 T₃가 감소된 갑상선 이상으로도 보고되었으며, 소화기계의 부작용으로는 식욕부진, 구역 및 변비가 있으나, amiodarone부작용으로 위궤양과 출혈은 보고된 바 없었으며, 본 증례의 위궤양과 출혈의 원인은 확실하지 않다. 혈중 간효소의 증가는 amiodarone 부하용량시에 증상없이 15~50%에서 나타나고 1%이하에서 알코올성 간염 또는 간경변과 유사한 부작용이 발생하는 것으로 보고되었으며³⁾, 본 증례에서도 간조직검사상 간 중심 정맥주위에 지방성 병변은 있으나, 전자현미경상 lamellar body은 관찰되지 않았다. 이외의 부작용으로는 심부전과 부정맥을 오히려 악화하는 심장에 대한 부작용과 광과민성 또는 피부색소 침착등의 피부 부작용이 있다³⁾.

치료는 amiodarone 사용을 중지하면 대부분의 환자에서 수 일내에 호전되지만 완전하게는 수개월이 걸리며 잠행성으로 발병된 경우는 천천히 회복되고 amiodarone의 반감기가 길어서 투약을 중단하여도 독성은 진행될 수 있으며, 스테로이드는 폐확산능의 감소와 제한성 폐독성이 있는 경우는 빠른 효과가 있고, 하

루 prednisone 40~60mg으로 시작하여 2내지 6개월동안 서서히 감량하면서 사용하나⁵⁾, 너무 빨리 중단하여 재발된 경우도 일부 환자에서 보고되었다¹⁵⁾.

따라서 amiodarone 사용에 따르는 APT를 예견할 수 있는 지표는 없으므로 amiodarone사용전에 병력, 이학적소견, 폐기능검사로 폐질환 여부를 확인하고, 사용중에도 정기적으로 APT발생 여부를 확인하여야 할 것으로 사료된다.

요 약

저자들은 만성 심방성 세동환자에서 amiodarone 저용량으로 사용하던 중 폐독성이 발생한 1예를 경험하였기에 문헌고찰과 함께 이를 보고하는 바이다.

REFERENCE

- 1) 이용구, 조승연, 심원홍, 박승정: 발작성 상심실성 빈맥환자에서의 저용량 amiodarone 및 병합요법 (combination therapy)의 효과(초록). 순환기 18 (부록):521, 1988
- 2) 최석구, 최영호, 유원상: 심실성 부정맥에 대한 amiodarone의 효과. 순환기 17:585, 1988
- 3) Couihan PJ, Mckenna WJ: Risk-benefit assessment of amiodarone in the treatment of cardiac arrhythmia. An International Journal of Medical Toxicology and Drug Experience 5: 286, 1990
- 4) 한제호, 송기호, 이종민, 권혁호, 유순집, 손현식, 윤건호, 강무일, 이만영, 홍관수, 차봉연, 이광우, 손호영, 강성구: Amiodarone 투여와 동반된 갑상선 이상(초록). 대한내과학회지 45(Suppl.I):50, 1993
- 5) Martin WJ, Rosenow EC: Amiodarone pulmonary toxicity: Recognition and pathogenesis(part I). Chest 93:1067, 1988
- 6) Kudenchuk PJ, Pierson DJ, Green HL, Graham EL, Sears GK, Trobaugh GB: Prospective evaluation of amiodarone pulmonary toxicity. Chest 86:541, 1984

- 7) Martin WJ, Rosenow EC: Amiodarone pulmonary toxicity: Recognition and pathogenesis (part II). *Chest* **93**:1242, 1988
- 8) Martin WJ, Howard DM: Amiodarone-induced lung toxicity: In vitro evidence for the direct toxicity of the drug. *Am J Pathol* **120**: 344, 1985
- 9) Sandron D, Israel-Biet D, Venct A, Chrétien J: Immunoglobulin abnormalities in bronchoalveolar lavage specimens from amiodarone-treated subjects. *Chest* **89**:617,1986
- 10) Line BR, Hunninghake GW, Keogh BA, Jones AE, Johns GS, Crystal RG: Gallium-67 scanning to stage the alveolitis sarcoidosis: Correlation with clinical studies, pulmonary function studies and bronchoalveolar lavage. *Am Rev Respir Dis* **123**:440, 1981
- 11) Kuhlman J, Tiegen C, Ren H, Hurban RH, Hutchins GM, Fishman EK: Amiodarone pulmonary toxicity: CT findings in symptomatic patient. *Radiology* **177**:121,1990
- 12) Akoun GM, Cadranel JL, Blanchette G, Mille-ron BJ, Mayaud CM: Bronchoalveolar lavage cell data in amiodarone-associated pneumonitis, evaluation in 22 patients. *Chest* **99**:1177, 1991
- 13) Myers JL, Kennedy JL, Plumb VJ: Amiodarone lung: Pathologic findings in clinically toxic patients. *Hum Pathol* **18**:349, 1987
- 14) Dean PJ, Groshart KD, Parterfield JG, Iansmith DH, Golden EB: Amiodarone-associated pulmonary toxicity: A clinical and pathologic study of eleven cases. *Am J Clin Pathol* **87**:7, 1987
- 15) Reasor MJ: Drug-induced lipidosis and the alveolar macrophage. *Toxicology* **20**:1, 1981