

기관지 폐포암의 임상적 특성

한양대학교 의과대학 내과학교실

최진원 · 박익수 · 김진호 · 윤호주
신동호 · 김태화 · 박성수 · 이정희

= Abstract =

Clinical Study of Bronchioloalveolar Cell Carcinoma

Jin Won Choi, M.D., Ik Soo Park, M.D., Jin Ho Kim, M.D., Ho Joo Yoon, M.D.
Dong Ho Shin, M.D., Tae Wha Kim, M.D., Sung Soo Park, M.D. and Jung Hee Lee, M.D.

Department of Internal Medicine, College of Medicine, Hanyang University, Seoul, Korea

Background: Bronchioloalveolar cell carcinoma today needs further studies as an early diagnosis will drastically improve the chances of cure.

Methods: Twenty-four cases of bronchioloalveolar cell carcinoma for the period of 5 years were studied in terms of incidence, age, sex, underlying diseases, symptoms, radiographic findings, methods of diagnosis, clinical and pathologic staging, methods of treatment, and survival retrospectively.

Results: No correlation was found between patients' age, sex, and underlying diseases. Most common symptoms were cough(62.5%), chest pain(29.2%), and sputum(29.2%). Of the 24 cases, 13 patients(54.2%) had solitary nodule, 6 patients(25%) had multiple nodules. At the time of diagnosis, 3 patients(12.5%) had the stage I diseases, 3 patients(12.5%) had the stage II diseases, 4 patients(16.7%) had the stage IIIa diseases, 3 patients(12.5%) had the stage IIIb diseases, and 11 patients(45.8%) had the stage IV diseases. 14 cases(58.3%) were found inoperable at the time of admission; they all died within 17 months. In 7 cases with stage I, II, IIIa diseases curative resection were attempted, in 1 case with stage IV disease wedge resection for palliative management was performed, and in 4 cases patients were still alive at the time of conclusion of this study.

Conclusion: We conclude that early diagnosis of disease will increase operability and improve chances of survival and that aggressive diagnostic workup for suspicious pulmonary infiltrate is essential as early operation offers the best chances of cure.

Key Words: Bronchioloalveolar cell carcinoma, Diagnosis, Treatment, Survival

기관지 폐포암은 폐의 말초부위에서 발생하는 원발성 폐암으로 발생빈도는 보고자에 따라 전체 원발성 폐암의 2~9%로 보고되었고 대부분의 중앙세포가 주위 폐실질조직의 파괴없이 폐포벽을 따라 증식하는 것이 특징이다. 기관지 폐포암은 근래에 병리학적으로 선암과는 별개의 암으로 간주하려는 시도가 있고 또 조기진단 및 이에 따른 적절한 치료가 이루어지는 경우 좋은 예후를 기대할 수 있다고 보고되고 있다. 또한 다른 원발성 폐암의 발생속도보다 빠른 속도로 증가하고 있으며 임상 특징이나 방사선학적 소견이 폐결핵, 폐렴 및 폐섬유증 등 여러 다른 폐 질환과 유사한 양상을 띄어 감별진단에 어려움이 있으며 이로 인해 적절한 수술시기를 놓칠 수 있어 이에 대한 세심한 주의가 요구되는 실정이다.

이에 저자들은 과거 5년간 한양대학병원 호흡기내과에서 기관지 폐포암으로 진단된 24예의 환자를 대상으로 임상적 특징을 후향적 연구를 통해 분석하여 문헌 고찰과 함께 보고하는 바이다.

대상 및 방법

1988년 1월부터 1992년 12월까지 5년간 한양대학병원 호흡기내과를 방문하여 기관지 폐포암으로 진단받은 환자 24명을 대상으로 하여 환자의 성별, 연령분포, 주 증세 발현시기, 흡연력 및 선행 폐질환의 유무 등을 조사하였고 내원당시 환자의 자각증상 및 이학적 소견을 분석하고 치료를 받은 환자에 있어 예후를 조사하였으며 각각의 방사선학적 소견에 따른 예후를 후향적으로 분석하였다. 진단을 위해 5~6차례의 반복적인 객담 세포진검사와 기관지 세척 및 경기관지 폐생검과 미세침 폐생검을 통해 기관지 폐포암 중앙세포를 발견시 확진을 내렸으며 stage IIIa이하의 환자만을 수술의 적응증으로 하였다. 환자의 예후는 대상환자의 수가 적어 누적생존율을 이용하여 비교하였다.

1. 빈 도

1988년 1월부터 1992년 12월까지 5년간 본원에서 기관지 폐포암으로 진단받은 24명의 환자는 동기간 동안의 1,798명의 원발성 폐암환자 중 1.3%를 차지하였다.

2. 연령 및 성별분포

연령분포는 50대가 13예(54.1%)로 가장 높은 빈도를 보였고, 30대, 60대, 70대이상 이 각각 3예(12.5%)였다. 성별은 여자 14예(58.3%), 남자 10예(41.7%)였으며 남녀비는 1:1.4였다(Fig. 1).

3. 주 증세의 발현시기

대상 환자가 주 증세를 호소하여 진단받기까지의

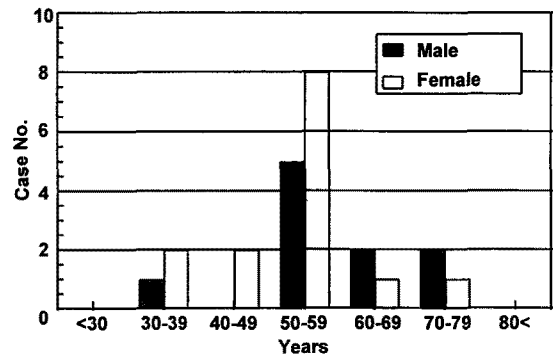


Fig. 1. Age and sex distribution of BAC patients. (BAC : Bronchioloalveolar Cell Carcinoma)

Table 1. Symptom Onset Duration of BAC Patients

Duration	Case No.	Percent(%)
Asymptomatic	1	4.1
<1 month	8	33.3
1-3 months	6	25
3-6 months	4	16.7
6-12 months	4	16.7
>24 months	1	4.1

(BAC : Bronchioloalveolar Cell Carcinoma)

기간은 1~3개월이 8예(33.3%)로 가장 많았으며 1달 이내가 6예(25%)였고 2년이상인 경우와 아무런 자각적 증상없이 우연히 발견된 경우도 각각 1예(4%)에서 관찰되었다(Table 1).

4. 선행 폐질환

대상 환자 24예중 폐결핵의 과거력을 가졌거나 단순 흉부 촬영상 폐결핵의 흔적이 있던 환자는 18예(75%)였고 만성 폐쇄성 폐질환이 8예(33.3%), 기관지 확장증 3예(12.5%), 폐섬유증 1예(4.2%)였다(Table 2).

5. 임상 증상

내원당시 환자가 호소하는 자각증상으로는 기침이 15예(62.5%)로 가장 많았고 호흡곤란 8예(33.3%), 객담 및 흉통이 각각 7예(29.2%)있었으며 혈담 및 체중 감소가 각각 6예(25%)의 순서로 나타났다. 이외에 하루 1500~2000ml 이상의 다량의 수질성 객담이 2예(8.3%)있었고 아무런 증상을 호소하지 않은 경우도 1

예(4%)있었다(Table 3).

6. 흉부 방사선 소견

방사선학적 소견상 고립성 결절로 나타난 경우가 13예(54.2%)로 가장 많았고 다발성 결절로 나타난 경우는 6예(25%), 침윤성으로 나타난 경우는 4예(16.7%), 공동을 동반한 결절로 나타난 경우가 1예(4%)있었다(Table 4). 병변은 우측폐 11예(45.8%), 좌측폐 8예(33.3%)였고 양측 모두 침범한 경우도 5예(20.8%)있었고 우하엽을 침범한 경우가 7예(29.2%)로 가장 많은 빈도를 보였다. 이 환자들 중 흉막액을 보인 경우도 7예(29.2%)있었다.

7. 진 단

환자의 진단은 객담세포검사에서 11예(45.8%)에서 종양세포를 발견할 수 있었고 기관지 세척을 통해 6예(25%)에서 진단을 내릴 수 있었다. 또한 미세침 폐생검을 통해 진단내린 경우는 14예(58.3%)였고 기관지 내시경검사상 경기관지 폐생검에서 7예(29.2%)에서 기관지 폐포암으로 진단을 내렸으며 위의 검사로 진단을 내리지 못한 경우 개흉폐생검을 실시하였고

Table 2. Associated Underlying Diseases of BAC Patients

Underlying Diseases	Case No.	Percent(%)
Pulmonary tuberculosis	18	75
COPD	8	33.3
Bronchiectasis	3	12.5
Pulmonary fibrosis	1	4.2

(BAC : Bronchioloalveolar Cell Carcinoma)

Table 3. Clinical Features of BAC Patients on Admission

Symptoms	Case No.	Percent(%)
Cough	15	62.5
Chest pain	7	29.2
Sputum	7	29.2
Hemoptysis	6	25.0
Dyspnea	5	20.8
Weight loss	5	20.8
General weakness	3	12.5
Bronchorrhhea	2	8.3

(BAC : Bronchioloalveolar Cell Carcinoma)

Table 4. Presenting Radiologic Patterns of BAC Patients

Pattern	Case No.	Percent(%)
Single nodular	13	54.2
Multiple nodular	6	25
Pneumonic infiltration	4	16.7
Cavitary	1	4.1

(BAC : Bronchioloalveolar Cell Carcinoma)

Table 5. Methods of Definitive Diagnosis in BAC Patients

Method	Case No.	Percent(%)
Cytology	12	50
Sputum	11	45.8
Bronchial Washing	6	25
FNAB	14	58.3
Bronchoscopic Biopsy	7	29.2
Open Biopsy	2	8.3

(BAC : Bronchioloalveolar Cell Carcinoma)

Table 6. Comparison of Cytologic Diagnosis of Bronchioloalveolar Cell Carcinoma by Different Methods

Type	No. of cases	Cytologic Exam.		FNAB	B/F*	Open Bx
		Sputum(+)	B/W**(+)			
Solitary nodule	13	5	2	10	3	
Multiple nodule	6	5	3	2	3	
Pneumonic infiltration	4	1	1	2	1	
Cavitary lesion	1					1

Abbre.: B/F*: Bronchofiberscopy, B/W**: Bronchial washing

Table 7. Pathologic Staging of BAC Patients on Admission

Stage	Case No.	Percent(%)
I	3	12.5
II	3	12.5
IIIa	4	16.7
IIIb	3	12.5
IV	11	45.8

(BAC : Bronchioloalveolar Cell Carcinoma)

2예(8.3%)에서 확진을 내릴 수 있었다(Table 5).

각 환자들의 방사선학적 소견에 따른 진단은 13예의 고립성 결절형의 경우 10예에서 미세침 생검을 통해 확진을 얻을 수 있었으며 객담 세포진 검사를 통해 5예, 기관지 세척검사를 통해 2예에서 종양세포를 발견할 수 있었고 6예의 다발성 결절형의 경우 객담 세포진검사를 통해 5예, 기관지 세척검사를 통해 3예에서 종양세포를 발견하였다(Table 6).

8. 진단시 병기

진단시 환자의 병기는 Stage I 3예(12.5%), Stage II 3예(12.5%), Stage IIIa 4예(16.7%), Stage IIIb 3예(12.5%), Stage IV 11예(45.8%)였고 이중 진단당시 Stage IIIb 이상이 14예로 수술적 치료를 받을 수 없는 경우가 대부분이었다(Table 7).

9. 치료 및 예후

대상환자 24예중 수술적 요법의 적용이 되었던 총 10예의 Stage IIIa 이하의 환자 중 7예에서 폐절제술

(4예)과 폐엽절제술(3예)을 시행하였고 Stage IV환자 1예에서 증상의 일시적인 호전을 위해 설절제술을 시행하였다. 그중 현재까지 생존해 있는 경우는 4예로 모두 Stage I, II의 환자들이었고, 사망한 환자 1예(case No.3)는 타 질환으로 사망하였으며 고식적 치료를 위해 수술을 시행받았던 환자의 경우 19개월을 생존하였다(Table 8).

각 병기에 따른 누적 생존율은 Stage IIIa, IIIb의 경우 6개월 누적생존율은 각각 75%, 33.4%였고 12개월 생존율은 각각 50%, 33.4%였다. Stage IV의 경우 6개월 누적 생존율은 59.9%, 12개월 누적 생존율은 1.99%였다(Fig. 2).

각각의 방사선학적 소견에 따른 예후는 고립성 결절형의 경우 6개월, 12개월, 24개월, 누적 생존율은 각각 66.6%, 58.3%, 33.3%였으며 미만성 결절형의 경우 3개월, 6개월, 12개월 누적 생존율은 각각 83.3%, 66.6%, 1.67%로 고립성 결절형의 소견을 보인 경우가 훨씬 뛰어난 예후를 보였다(Fig. 3).

고 찰

기관지 폐포암은 폐에서 발생하는 원발성 악성종양으로 폐의 말초부위에서 기원하여 폐실질의 파괴 없이 대부분의 종양세포가 폐포벽을 따라 단층으로 증식하는 것을 특징으로 한다. 세계보건기구(WHO)에서는 기관지 폐포암을 선암의 한 형태로 분류를 하였으나 초미세구조 연구가 발달함에 따라 기관지 폐포암에서 선암과는 다른 호흡상피의 배열 등이 밝혀지고 임상적으로는 비교적 젊은 나이에 높은 빈도를 보이고 남자에 호발하지 않으며 선형 만성 폐질환을

Table 8. Survival Duration According to Stage in Operation Cases

Case No.	Stage	Operation	Survival Duration
1	I	Pneumonectomy	27mos. (S)
2	I	Lobectomy	61mos. (S)
3	I	Lobectomy	22mos. (D)
4	II	Pneumonectomy	45mos. (S)
5	II	Pneumonectomy	4mos. (D)
6	IIIa	Pneumonectomy	11mos. (D)
7	IIIa	Lobectomy	18mos. (D)
8	IV	Wedge Resection	19mos. (D)

(mos : months, S : survival, D : death)

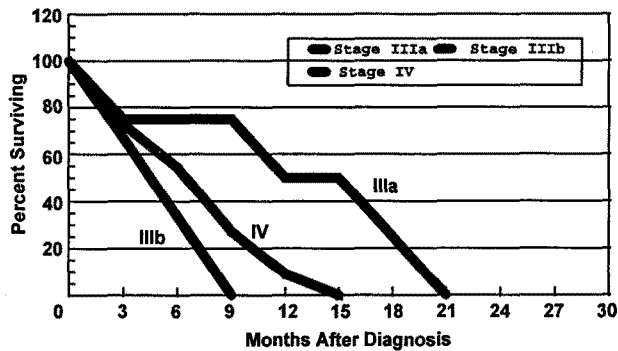


Fig. 2. Survival duration according to pathologic staging

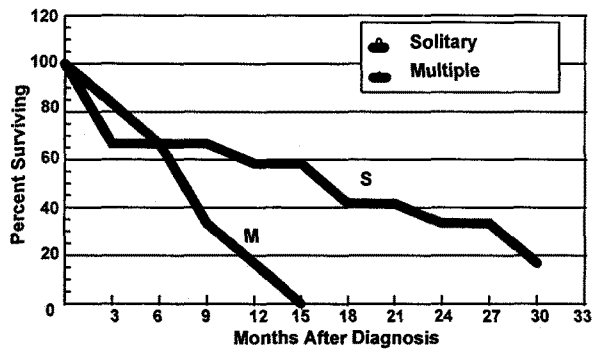


Fig. 3. Survival duration according to radiologic feature

가진 과거력이 있는 환자에서 발생율이 높은¹⁻³⁾ 특징이 있어서 선암과는 별개의 암으로 분류하려는 시도가 되어지고 있고 많은 학자들이 인정하고 있는 실정이다. 또한 이 암의 빈도가 다른 원발성 폐암의 증가 속도보다 빠른 속도로 증가하여 과거에 알려진 것과

는 다르게 더 이상 드문 질환이 아니며 특히 다른 폐암과는 달리 조기에 동전성 병변을 발견하여 적절한 수술적 치료를 한 경우 47~67%의 완치율을 보이고 이후 높은 생존율을 기대할 수 있으므로³⁻⁶⁾ 이에 대한 관심과 주의를 기울여야 한다.

빈도는 보고자들에 따라 1.4~9%로 보고⁷⁻⁹⁾되나 본 연구의 경우 1988년 1월부터 1992년 12월까지 5년간 본원에서 원발성 폐암으로 진단받은 1,798명의 환자 중 24예(1.33%)로 타 보고자들에 비해 낮은 빈도를 보였다. 이는 과거에 기관지 폐포암에 관한 연구가 적었고 기관지 폐포암이 의심되었으나 조직학적으로 진단을 받지 못하고 사망한 경우가 적지 않았음을 고려해 볼때 기관지 폐포암의 빈도는 본 연구의 결과보다는 높으리라 사료된다.

이 기관지 폐포암의 기원이 다중심성(multicentric) 혹은 단중심성(unicentric)인지는 현재까지도 논란이 많다. 과거 여러 논문들^{10,11)}에서 주장되었던 다중심성 기원 개념은 1876년 Malassez가 다발성 결절형태의 기관지 폐포암을 처음 보고한 이래, 유사한 폐실질내 다발성 결절을 보이는 말기 환자만을 관찰하였기 때문에 과거 약 80년간 인정되었으나 1950년대 중반 Storey 등¹²⁾이 광범위한 연구 후 기관지 폐포암은 말단 세기관지의 세포에서 시작되어 폐내의 다른 장소로 전파되고 조기발견 및 적절한 조기치료가 이루어지는 경우 좋은 예후를 기대할 수 있다는 단중심성 기원을 제시한 이래 최근에는 Ludigton 등⁷⁾과 James 등¹³⁾도 이를 입증하였고 학계에서도 인정되는 실정이다.

기관지 폐포암의 조직학적 기원은 과거 광학 현미경으로는 기관지 기원인지 폐포 기원인지를 확인할 수 없었으므로 기관지 폐포암으로 명명되었다. 최근 들어 이의 기원이 1) 과립형 폐포 혹은 제2형 폐포세포(type II pneumocyte), 2) clara cell, 3) 기관지 점액세포(metaplastic mucus secreting cell) 등에서 기원한다고 추측^{8,14)}되고 있으나 여러 저자들이 위의 결과를 얻기위해 연구한 환자수가 너무 적고 기관지 폐포암은 불균질집단(heterogeneous group)의 종양이어서 위의 3가지 세포 모두에게 생길 수 있으므로 정확한 기원을 찾기는 어렵다.

호발연령은 50대와 60대에 가장 많은 것으로 알려져 있고^{1,7,15)} 드물게 15세의 어린 나이에서도 발생한 예가 보고¹⁶⁾되었고 남녀 모두에서 동일하게 발생됨을 특징으로 한다. 본 연구에서도 50대에 13예(54.2%)로 가장 많은 빈도를 보였으며 남녀비는 1:1.4로 여자에게서 약간 빈도가 높았다. 이 암은 인종이

나 직업, 공해 등과는 무관하며 다른 폐암의 경우 흡연이 하나의 큰 위험인자인데 반해 흡연은 이 암의 발생과 별다른 관계가 없는 것으로 알려져 있다.

기관지 폐포암의 원인에 대해서는 다른 종양과 마찬가지로 특별히 밝혀진 것은 없으나 폐결핵, 폐경색, 폐농양이나 기관지 확장증 후 생긴 국소적 반흔에서 흔하게 발생됨이 보고되는 것과 미만성 간질성 섬유증이나 류마토이드 폐질환, Busulphan 사용환자, 호지킨씨병 등의 미만성 폐질환에서 높은 발생빈도를 보이는 것은 흥미있는 일이다. Beaver and Xhapiro 등²⁾의 연구에서는 기관지 폐포암 환자중 선형 폐질환을 앓은 과거력이 62%, Hewlett 등³⁾은 52%에서 있었다고 보고하였고 각각 검체의 84%, 47%에서 광학 현미경상 만성 염증성 변화를 관찰하였다고 보고하였다. 이것으로 미루어 보아 폐의 섬유성 변화에서 폐 상피세포의 증식은 폐암 발생의 전조가 될 수 있으리라 추측은 되나 정확한 기전은 알려지지 않았다. 본 연구에서는 24예의 대상 환자중 과거력상 폐결핵을 앓은 경우가 18에 있었고 만성 폐쇄성 폐질환 8예, 기관지 확장증 3예였으며 흉부 단순촬영상 폐섬유증소견을 보인 예가 1예 있었다. 또한 기관지 폐포암 진단 전에 어떤 선형 폐질환을 앓은 과거력이 없던 경우는 3예에 불과하였다. 하지만 폐결핵이 만연되어 있는 우리나라의 실정을 미루어 보아 기관지 폐포암과 만성 염증성 폐질환과의 관계는 좀 더 연구가 있어야 할 것이다.

한가지 흥미로운 것은 'Jaagsiekte'라는 양의 감염성 질환은 초기에는 폐의 상피화소견을 보이다 말기에 이르러 악성 종양으로 진행되는 질환으로 이 질환의 발현양식이 사람의 기관지 폐포암과 동일한 것으로 알려져 이 암이 감염에 의해 생길 수도 있다는 추측이 제시되고 있다^{17,18)}. 이 질환의 원인으로는 RNA tumor virus(retroviridae)와 유사한 비루스라고 알려져 있고 남 아프리카에서 처음 보고된 이래 아이슬란드, 페루 등에서도 보고되고 있다. 사람에서 이 원인 비루스를 관찰할 수는 없었으나 이 비루스에 감염된 양과 접촉한 사람에게 기관지 폐포암이 발생된 경우가 보고되고 동물실험 연구에서도 이 비루스를 접종 시 폐암이 발생된 것이 보고되고 있다¹⁹⁾.

주된 임상증상은 다른 폐암과 마찬가지로 기침, 호

흡곤란, 흉통, 식욕부진, 전신쇠약감 등이며 객혈은 다른 폐암에 비해 발생빈도가 적다⁸⁾. 본 연구에서는 기침이 15예(62.5%)로 가장 많았고, 객담 및 흉통이 각각 7예(29.2%) 있었으며 객혈도 6예(25%)로 비교적 많은 빈도를 보였다. 이외에 이 암에서는 특징적인 다량의 기관지루(bronchorrhea)가 보고되는바^{7,8)} 전형적인 기관지루의 경우 하루 4~5L의 객담으로 심한 경우 호흡곤란과 저산소 혈증의 악화, 심한 탈수 및 전해질 장애 등을 유발하는 것으로 보고되고 있다⁹⁾. 본 연구에서는 기관지루는 2예(8.3%) 있었으나 객담양은 타 보고자들에 비해 적은 1~1.5L/일 였다.

기관지 폐포암의 방사선학적 소견은 매우 비특이적으로 모든 폐질환과 유사한 양상을 띄어 폐결핵, 폐섬유증, 폐렴, 다른 염증성 폐질환으로 오진되어 수술가능한 시기를 놓칠 수 있어 세심한 관찰과 주의를 요한다. Donaldson 등⁹⁾은 방사선학적으로 1) 고립성 결절, 2) 미만성 결절, 3) 침윤성 혹은 경화성, 4) 공동을 동반한 폐결절 등의 4가지 형태로 나누어 분류하고 있다. 첫째 고립성 결절형은 기관지 폐포암 환자중 43~73%로 가장 많은 빈도를 보이는 형태로 비교적 경계가 명확하고 특징적으로 결절내 공기 기관지 조영도를 보이며 드물게 결절내 피사나 공동을 동반한다. 또한 약 50%에서는 'rabbit ear sign'을 보여 진단에 도움을 준다고 한다. 둘째 미만성 결절형은 약 23%의 빈도를 보이고 보통 암의 말기에 주로 나타나게 된다. 이 형태는 한 소엽에 국한될 수도 있고 양측 전 폐야에 침범될 수도 있다. Marq and Galy 등은 병의 초기에는 고립성 결절이었다가 말기에 미만성 결절로 이행된 예를 보고하기도 하였다. 셋째 침윤성 혹은 경화성으로 약 30%의 빈도를 보이고 미만성 결절형과 유사하게 암의 말기에 주로 나타나게 된다. 주로 폐소엽이나 폐엽을 따라 침입하고 경화의 가장자리는 항상 'soft and fluffy'하며 다른 폐암에서도 관찰되는 경화소견과는 대조적으로 단층 촬영상 경화내에서 공기 기관지 조영도가 관찰될 수 있다. 넷째로 중심성 공동을 가진 고립성 결절형은 약 3%의 빈도가 보고되고 공동의 내벽은 불규칙하며 특징적으로 기관지 조영술상 암이 점막 하층에 침입함으로 인해 병변의 기관지가 늘어나 있고 눌린 듯한 소견을 관찰할 수 있다. 이런 네가지 방사선학적 소

견에 의해서 환자의 예후를 예측할 수 있는데 보통 4cm 이하의 고립성 결절의 경우 초기에 폐엽절제술이나 폐절제술을 시행시 5년 생존율이 80% 이상으로 좋은 예후를 보이고 경화형은 비교적 나쁜 예후를 지나 한 폐엽등 국소적으로 침범된 경우 초기에 적절한 수술적 처치가 이루어지면 생존 기간의 연장이나 드물게 완치도 가능하다고 보고되고 있다. 양측에 침범된 미만성 결절형은 보통 진단후 1~2년 생존하는 것으로 알려져 있어 나쁜 예후를 보이며 간혹 항암요법으로 완전관해된 경우가 보고되기도 하나 반드시 재발하는 것이 특징이다.

본 연구에서는 타 보고자들의 연구 결과와 유사하게 1~5cm 크기의 고립성 결절로 나타난 경우가 13예(64.2%)로 가장 많은 빈도를 보였고 양측폐에 침입한 미만성 결절형이 6예(25%), 침윤형 혹은 경화형이 4예(16.7%), 공동을 동반한 폐결절형이 1예(4.1%)의 순이었다.

이 병의 확진은 병리학적으로 종양세포를 발견하는데 있다. 기관지 폐포암이 주로 폐의 말초부위에 위치하고 기관지 상피세포의 파괴가 없으므로 과거에는 세포학적 검사가 기관지 폐포암의 진단에 큰 도움을 주지 못할 것으로 여겨져 많은 연구가 이루어지지 않았으나 최근 들어 기관지 폐포암의 세포 탈락화 현상을 이용한 가검물의 세포학적 검사가 기관지 폐포암의 진단에 활발히 이용되고 있다. Ludington 등⁷⁾은 기관지 폐포암 환자의 삼출물의 세포학적 검사가 가장 신빙성있는 진단방법이라고 보고하였으며 일부 저자들은 세포학적 검사를 통해 0~80%의 결과를 보고하기도 하였다^{20~22)}. 본 연구에서는 객담내에서 종양세포가 발견된 경우가 11예(45.8%)였고 기관지 세척에서도 비교적 높은 발견율을 보였으나 늑막삼출액에서 종양세포가 검출된 예는 없었다. 객담에서 진단이 내려진 경우중 방사선학적 소견상 미만성 폐결절형에서 5예, 고립성 폐결절형에서 5예, 침윤성 혹은 경화성형에서 1예 있어 Tao 등²⁴⁾의 연구에서 고립성 결절형의 경우 객담이나 늑막삼출액, 기관지 세척등은 거의 가치가 없었으나 미만성 결절형에서는 88%에서 위의 세포학적 검사후 진단이 가능하였고 보고한 것과는 다소 차이가 있었다. 이렇게 고립성 결절형에서 비교적 높은 객담내 진단율을 보인 것

은 5~6차례 이상의 반복 검사를 시행하였기 때문에 사료되며 미만성 결절형에서 낮은 객담내 양성을 보인 것은 객담이나 삼출액 등의 세포학적 검사결과가 나오기 전에 기관지 내시경 및 미세침 폐생검 등의 타 조작으로 진단을 내렸기 때문이라고 생각되므로 Ludington 등²⁾이 지적한 바와 같이 병소 및 종양세포를 찾아내려는 적극적인 검사와 관심을 기울인다면 세포학적 검사는 상당히 진단적 가치가 큰 검사로 생각된다.

기관지 폐포암의 특징상 주기관지를 거의 침입하지 않으므로 기관지 내시경검사로 진단은 힘들 것으로 생각되었고^{20,23)} 본 연구에서도 기관지 내시경상 기관지내 종양이나 기관지 협착 및 폐쇄등의 이상소견이 발견된 예는 없었으나 단순 흉부촬영상 병변이 의심되는 부위에서 경기관지 폐생검을 시행하여 7예에서 종양을 진단하였고, 최근 연구에 의하면 기관지 폐포 세척술 등이 유망한 진단법으로 각광 받으므로 가능한한 기관지 내시경을 시행해야 하리라 사료된다.

기관지 폐포암의 치료는 방사선 요법이나 항암 요법에 반응이 좋지 않으므로 조기 진단을 하여 조기수술을 시행하는 것이 필수적이다. 다행히 기관지 폐포암은 대부분의 경우에 비교적 서서히 성장하고 수개월동안 국소적으로 남아 있는 경향이 있으나 초기에 전파될 가능성이 있으므로 효과적인 치료를 위해서는 기관지 내시경이 정상소견을 보이고 임파선이 축적되지 않으며 증상이 없거나 경미하더라도 기관지 폐포암이 단순 흉부촬영상 의심되면 수술을 시행하여야 한다는 보고⁷⁾도 있다. 특히 병변이 국소적이고 고립성 결절인 경우는 종괴의 크기에는 무관하게 폐엽절제술 및 폐절제술을 시행하는 것이 좋은 예후를 기대할 수 있다고 하며 고립성 결절형인 경우 5년 생존율이 30~70%의 비교적 높은 생존율을 보이는 반면 병변이 다발성이거나 타 장기로의 전이가 이루어진 경우 일반적으로 3년 이상을 생존할 수 없다고 보고되고 있다^{7,11,14)}. 기관지 폐포암의 예후는 종괴의 크기나 조직학적 소견보다는 종괴의 위치에 더 의존성이 크다⁶⁻⁸⁾. 폐실질의 중앙부위에 병변이 위치한 경우는 흉막하나 폐문부위에 병변이 위치한 경우보다 뛰어난 예후를 보이고 고령이거나 중심기관지 침범시, 또 객혈 및 호흡곤란 등의 증상을 동반한 경우나

중격임파선 침범시에는 예후가 나쁜 것으로 보고되고 있다⁸⁾. 본 연구에서는 수술의 적응이 되었던 Stage IIIa이하의 10예의 환자중 폐절제술 4예, 폐엽절제술 3예, 설절제술 1예로 총 8예에서 수술을 시행하였고 그중 1예는 수술중 임파선 전이가 발견되어 증상의 고식적인 치료를 위해 설절제술을 시행하였다. Stage I, Stage II의 환자로 수술을 시행 받은 5예 중 기관지 폐포암과 무관한 타 질환의 합병증으로 사망한 1예를 제외하고는 4명 모두 현재 건강하게 외래 추적관찰 중이고 어떤 재발의 증거도 발견되지 않고 있으며 61개월까지 생존하고 있다. 이 생존한 4예의 방사선학적 소견은 과립성 결절형 3예, 침윤성 1예였는데 여러 저자들의 보고에서 보는 바와 같이 고립성 결절형이거나 병변이 국소적으로 위치하고 있는 경우 수술을 시행하면 뛰어난 예후를 보였다. Stage IIIa로 수술을 시행한 2예의 경우 모두 사망하였으며 생존 기간은 각각 11개월, 18개월이었으며 고식적 치료를 위해 설절제술을 시행받은 1예는 19개월간 생존하였으나 이경우 수술을 시행하여 증상의 일시적인 호전은 있었으나 환자의 생존기간이 연장되었는지는 정확히 알 수 없어 많은 환자를 대상으로 한 연구가 이루어져야 할 것이다.

결론적으로 기관지 폐포암의 치료를 위해서는 임상사의 적극적인 노력과 환자의 협조로 조기발견하여 가능한한 조기에 수술을 시행하여야 하며 특히 고립성 결절형이거나 병변이 국소적으로 위치한 경우에는 폐절제술 및 폐엽절제술을 시행하여 좋은 예후를 기대할 수 있으리라 생각된다.

요 약

연구배경 : 기관지 폐포암의 발생빈도가 타 원발성 폐암의 발생속도보다 빠르게 증가하고 있는 추세이고 조기진단 및 이에 따른 적절한 수술적 치료가 이루어진 경우 뛰어난 예후를 기대할 수 있다. 그러나 국내에 기관지 폐포암에 대한 보고가 적고 무엇보다도 이 암의 임상양상이나 방사선학적 소견이 우리 주변의 흔한 다른 폐질환과 유사한 양상을 나타내 감별진단이 어려우므로 적절한 수술시기를 놓칠 수 있어 이에 저자들은 기관지 폐포암 환자의 임상적 양상,

방사선학적 소견, 치료 및 그에 따른 예후등을 분석해 보고자 하였다.

방법 : 5년간 발생한 기관지 폐포암 환자 24예를 대상으로 환자의 성별, 연령분포, 주 증세 발현시기, 흡연력, 선행 폐질환의 유무 등을 조사하였고 내원당시 환자의 자각증상 및 이학적 소견을 분석하고 치료를 받은 환자에 있어 예후를 조사하였으며 각각의 방사선학적 소견에 따른 예후를 후향적으로 분석해 보았다.

결과 :

1) 5년간 진단받은 기관지 폐포암 24예는 동 기간 발생한 원발성 폐암의 1.3%였다.

2) 대상 환자의 남녀비는 1:1.4이었고 50대가 13예(54.1%)로 빈도가 가장 높았다. 대상 환자중 1~3개월전 주 증세가 발현한 경우가 8예(33.3%)로 가장 많았고 주 증세로 기침이 15예(65%), 객담 및 흉통이 각각 7예(29.2%)이었다.

3) 방사선학적소견상 고립성 결절형이 13예(54.2%)로 가장 많은 빈도를 보였고 다발성 결절형 6예(25%), 침윤성 4예(16.7%), 공동을 동반한 결절형 1예(4%)의 순이었다.

4) 기관지 폐포암의 진단은 미세침 폐생검을 통해 14예(58.3%), 객담 세포검사를 통해 11예(45.8%)에서 확진을 얻었으며 경기관지 폐생검으로 7예(29.2%), 개흉 폐생검으로 2예에서 확진을 얻었다.

5) 진단시 환자들의 병기는 stage IIIb 이상이 14예(58.3%)로 수술적 치료를 할 수 없는 경우가 대부분이었다.

6) 대상 환자중 stage IIIa이하인 7예와 stage IV 1예, 총 8예에서 폐절제술, 폐엽절제술, 설절제술등의 수술적 치료를 시행하였다. 이 중 타 질환으로 사망한 1예를 제외하고 4예에서 최고 61개월간 재발의 증거 없이 생존하고 있으며 4예 모두 고립성 결절형이거나 국소적인 병변을 가진 stage I, II의 환자들이었다. 방사선학적 소견에 따른 예후를 비교해 보았을 때 고립성 결절형인 경우 6개월, 12개월 누적 생존율이 각각 66.6%, 58.3%로 66.6%, 1.67%의 다발성 결절형인 경우 보다 뛰어난 예후를 보임을 알 수 있었다.

결론 : 이상의 결과로 미루어 보아 기관지 폐포암의 치료를 위해서는 임상 의사의 적극적인 노력과 환자의 협조로 기관지 폐포암을 조기발견하여 가능한

한 초기에 수술을 시행하여야 한다고 사료되며 특히 병변이 고립성 결절형이거나 국소적일 경우 폐절제술 및 폐엽절제술 등의 수술적 치료를 시행하여야 좋은 예후를 기대할 수 있으리라 사료된다.

REFERENCES

- 1) Schraufuagel D, Peloquin A, Pare JA, Wang NS: Differentiating bronchoalveolar carcinoma from adenocarcinoma. *Am Rev Respi Dis* **125**:74, 1982
- 2) Beaver DL, Shapiro JL: A consideration of chronic pulmonary parenchymal inflammation and alveolar cell carcinoma with regard to a possible etiologic relationship. *Am J Med* **21**:879, 1956
- 3) Hewlett TH, Gomez AC, Aronstam EM, et al: Bronchiolar carcinoma of lung; Review of 39 patients. *J Thorac Cardiovasc Surg* **48**:614, 1964
- 4) Kern WH, Jones JC, Chapman ND: Pathology of bronchogenic carcinoma in long-term survivors. *Cancer* **21**:772, 1968
- 5) Marcq M, Galy P: Bronchioloalveolar carcinoma. *Am Rev Respir Dis* **107**:621, 1973
- 6) Munnell ER, Dilling E, Grantham N, Harkey MR, Mohr JA: Reappraisal of solitary bronchiolar(alveolar) carcinoma of the lung. *Ann Thorac Surg* **52**:289, 1978
- 7) Ludington LG, Verska JJ, Howard T, Kypridakis G, Brewer LA: Bronchiolar carcinoma(alveolar cell), another great imitator: A review of 41 cases. *Chest* **61**:622, 1972
- 8) CW Edwards: Alveolar carcinoma: A review. *Thorax* **39**:166, 1984
- 9) Donaldson JC, Kaminsky DB, Elliot RC: Bronchiolar carcinoma: report of 11 cases and review of the literature. *Cancer* **41**:250, 1978
- 10) Delarue NC, Graham EA: Alveolar cell carcinoma of the lung(pulmonary adenomatosis,

- Jagziekte?). *J Thorac Surg* **18**:237, 1949
- 11) Laipply TC, Fisher CI: Primary alveolar cell tumors of the lung. *Arch Pathol* **48**:107, 1964
 - 12) Storey CF, Knudtson KP, Lawrence BJ: Bronchiolar(alveolar cell) carcinoma of the lung. *J Thorac Surg* **26**:331, 1953
 - 13) James EC, Schuchmann GF, Hall RV: Preferred surgical treatment for alveolar cell carcinoma. *Ann Thorac Surg* **22**:157, 1976
 - 14) Greenberg SD, Smith MN, Spjut HJ: Bronchiolo-alveolar carcinoma-cell of origin. *Am J Clin Pathol* **63**:153, 1975
 - 15) Greco, Steiner, Goldman, et al: Bronchoalveolar cell carcinoma. *Ann Thorac Surg* **41**:652, 1986
 - 16) Case Records of the Massachusetts General Hospital, No.4-1976. *N Eng J Med* **294**:210, 1976
 - 17) Nisbet DI, Mackay JMK, Smith W, Grey EW: Ultrastructure of sheep pulmonary adenomatosis(jaagsiekte). *J Pathol* **103**:157, 1971
 - 18) Nobel TA, Perk K: Bronchoalveolar cell carcinoma, Animal model: Pulmonary adenomatosis of sheep, pulmonary carcinoma of sheep (jaagsiekte). *Am J Pathol* **90**:783, 1978
 - 19) Coalson RE, Nordquist RE, Coalson JJ, Mohr JA, Rhoades ER: Alveolar cell carcinoma: An in vitro study. *Lab Invest* **28**:38, 1973
 - 20) Bennet DE, Sasser WF: Bronchiolar carcinoma: A valid clinicopathologic entity? *Cancer* **24**:876, 1969
 - 21) Mears TW, Kirklin JW, Woolner LB: The fate of patients with alveolar cell tumor of the lungs. *J Thorac Cardiovas Surg* **27**:420, 1954
 - 22) Rotem CE: Alveolar cell carcinoma of the lung. *Br J Clin Prac* **18**:569, 1964
 - 23) Watson WL, Farpour A: Terminal bronchiolar or alveolar cell cancer of the lung: Two hundred sixty-five cases. *Cancer* **18**:776, 1966
 - 24) Tao LC, Delarue NC, Sanders D, Weisbrod G: Bronchioloalveolar carcinoma: A correlative clinical and cytologic study. *Cancer* **42**:2759, 1978