

## 다양한 증상을 호소한 대퇴 절단지통 1예

순천향대학교 의과대학 마취과학교실 및 통증치료실

차영덕 · 김일호 · 김유재 · 김천숙  
안 기 량 · 박 욱 · 김 성 열

= Abstract =

### A Case of Thigh Stump Pain with Unidentified Complaints

Young Deog Cha, M.D., Il Ho Kim, M.D., Yu Jae Kim, M.D., Chun Sook Kim, M.D.  
Ki Rhang Ahn, M.D., Wook Park, M.D. and Sung Yell Kim, M.D.

*Pain Clinic and Department of Anesthesiology, College of Medicine,  
Soonchunhyang University, Cheonan 330-100, Korea*

This is a study of decrease in both stump pain and unidentified complaints after removal of neuroma on an amputated left thigh.

The patient was a 44 year old woman who received an operation after a motorcycle accident 20th of March, 1991. She started a rehabilitation program in early June of the same year. However the patient complained of a squeezing pain on the amputated area. This symptom became more severe after the removal of the nails in September. The pain was perceived as a mental problem and the patient was released from the previous hospital. The pain continued and on the 9th of March, 1992, the patient was introduced to our pain clinic. The patient complained about the cold sensation and pressure pain of the amputated area at the beginning. Later she also expressed various unidentified complaints. No improvement resulted after conducting an epidural block and a lumbar sympathetic ganglion block. MMPI test showed psychological instability. Local injection showed some positive effects, which led to considerations concerning the possibility of neuroma. After confirming the existence of neuroma through CT and MRI, neuromectomy was performed. After the removal of neuroma, the unidentified complaints as well as the stump pain decreased.

**Key Words:** Unidentified complaints, Stump pain, Neuroma

### 서 론

사지의 절단이 환자에게 미치는 정신적 고통은 측정하기 힘든 것이다. 그리고 절단부의 통증은 염증이거나 신경종등의 많은 원인으로 발생된다고 이야기 되고 있다<sup>1)</sup>. 금번 우리들은 대퇴절단부의 통증을 주소로 하는

환자에서 여러가지의 다양한 증상의 호소가 있었지만 통증의 원인검색중 발견된 신경종이 적출된 후에 통증 뿐 아니라 다양한 증상의 호소도 경감된 증례를 경험했다. 이들 다양한 증상의 호소와 절단지통과의 관계를 검토하였기에 문헌고찰과 함께 보고하는 바이다.

## 증 례

환자는 44세의 여자로서 신장 155 cm, 체중 59.5 kg 이었고, 과거력 및 가족력에는 특기할 내용이 없었다.

**주 소:** 좌측 절단지의 냉감 및 절단부의 조여드는 듯한 통증.

**현병력:** 1992년 3월 20일 오토바이 승차중에 교통 사고를 당해 좌측 대퇴골 골절과 좌측 대퇴동맥손상의 진단하에 모병원에서 골접합술과 혈관봉합술을 받았다. 그러나 혈류부전으로 인해 괴사상태로 되어 좌측 대퇴부에서 절단술을 시행받았다. 6월 초순부터 물리 치료를 개시하였는데 차츰 절단지에 조여드는 듯한 통증이 출현하였다. 9월 골접합술을 받은 부위의 금속판 제거후 통증이 증가하여 주치의와 의논하였으나 정신적인 문제로만 이야기하므로 자의퇴원하였다. 그러나 1992년 3월 9일 지속되는 통증때문에 본원 정형외과를 통해 본과로 소개되었다.

**입원시 증세:** 좌측 절단지의 냉감 및 간헐적으로 조여드는 듯한 통증과 절단부위의 창상봉합부위에서 압

통을 호소하였다. 통증이 있을때는 절단지의 근육경련도 보였다.

**입원후 경과:** 3월 16일 입원해서 thermography 를 시행한 결과 환자가 호소하는대로 좌측절단지의 단단부 및 후면에서 피부온도의 저하가 기록되었다. 제 4,5 요추간의 지속적 경막외 블록으로 환지의 온도 상승이 보이고 육신육신거리는 통증과 따끔따끔한 느낌은 소실되었지만 조여드는 듯한 통증은 변함없었다. 그러나 이러한 지속적 경막외블록의 효과도 도관을 삽입해 놓은 당시뿐, 일시적이었기 때문에 절단부의 압통점에 0.5% bupivacaine 7ml에 dexamethasone 5 mg을 추가하여 국소주사한바 이것은 10시간 정도의 효과를 보였다. 환자는 입원전부터 두통, 불면증, 권태감, 시력저하, 경부통, 전흉부 불편감, 우경부와 흉부의 발한, 배부통, 우요부통, 우복부팽만감, 둔부통, 설사 등의 다양한 증상을 강하게 호소하였다. 입원후에도 이러한 호소는 계속 되었고 같은 병실의 환자와 불화를 일으킬 정도였다. 3월 19일에 시행한 MMPI에서는 심기증, 우울증, hysteria 등의 임상척도가 높았고 전환장애 V-pattern을 보였다. 항우울제와 항불

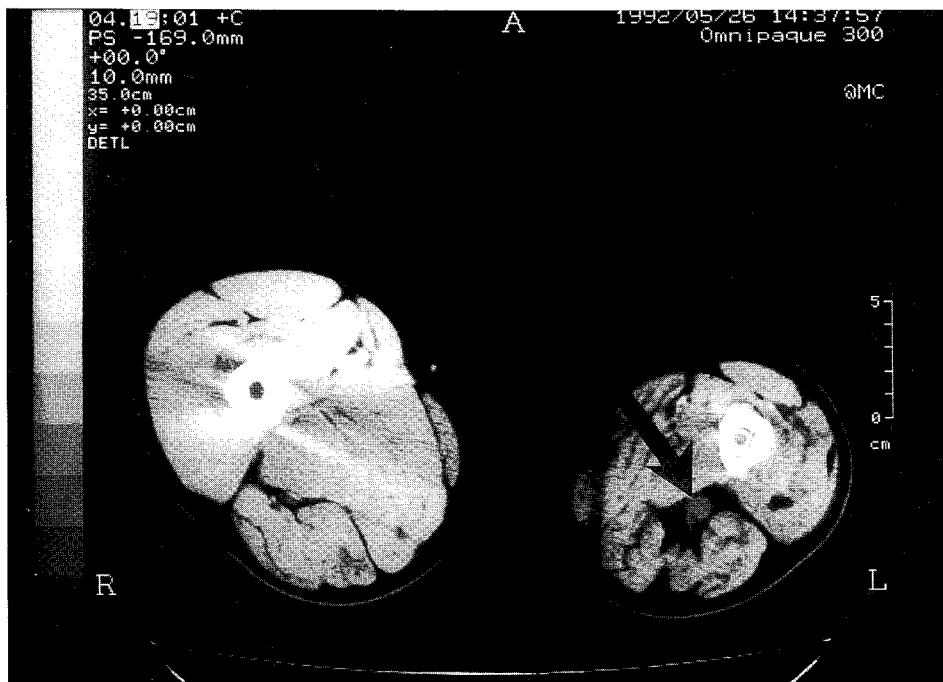


그림 1. CT상의 신경종(화살표).

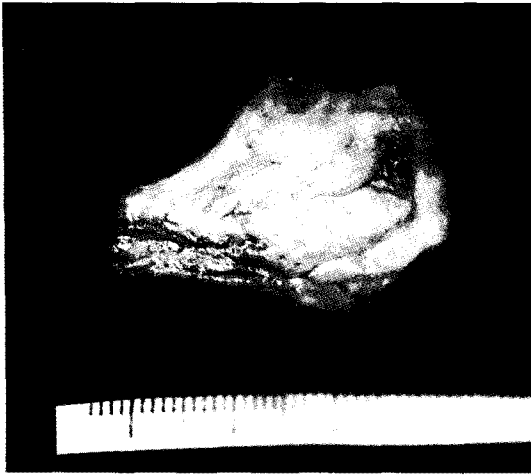
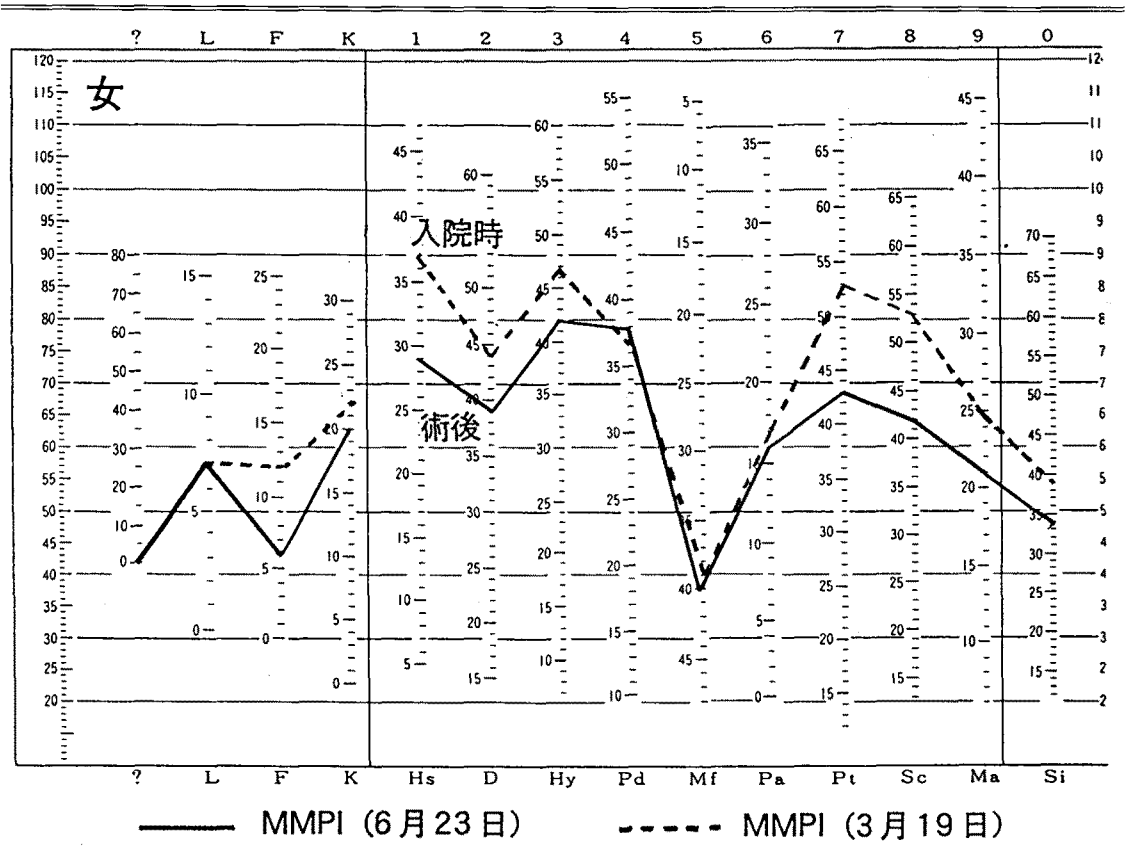


그림 2. 적출된 신경종.

안제로 약물요법을 시행하였지만 증상의 개선은 보이지 않았다. 환자의 다양한 호소를 긍정적으로 받아들이면서 환자의 증상대로 늑간신경 블록과 성상신경절 블록 등을 시행하였지만 다양한 호소의 감소는 보이지 않았다. 또한 CT와 MRI등으로 상반신의 기질적 질환의 검색을 행하였지만 이상은 발견되지 않았다. 전에 치료받던 병원에서 시행하였던 혈관조영술상 이상이 없었고 체열촬영결과 절단지의 피부온도 저하가 기록되어 교감신경의 항진을 의심하여 요부교감신경절 블록을 시행하였지만 절단지의 통증에는 별로 효과가 보이지 않았다. 그러던 중 절단부의 압통점에 대한 국소주사가 장시간의 효과를 보였기 때문에 신경종의 존재를 의심하고<sup>2)</sup> CT(그림 1), MRI로 절단부의 정밀한 검사를 재차 시행한 바 신경종의 존재가 확인되어 정형외과에 수술을 의뢰하여 신경종을 적출했다(그림

표 1. 입원시와 술후 MMPI의 비교.





소하고(표 1), 재시행한 체열촬영에서는 피부온도의 저하도 소실되었다(그림 3).

## 고 안

Loeser<sup>1)</sup>는 절단부통(stump pain)이란 절단된 부위에서 인지되는 만성통증으로 환자통과는 달리 실존하는 부위에서의 통증이라고 정의하고 있다. Hord<sup>2)</sup>는 절단부통의 원인으로 절단부의 혈관형성부전, 의족장착 불량, 신경종의 존재, 발사후 농양, 교감신경 활동의 항진 징후 등을 열거하고 있다. 절단부통에 대한 치료로서는 국소 손상과 감염의 치료등 그 원인들을 제거하는 방법과 통증 유발점 주사, 그리고 교감신경 활동의 항진이 보일 경우는 교감신경절 불록을 추천하고 있다. 본 증례에서도 우리들은 환자가 절단부위의 통증 뿐 아니라 다양한 신체적 증상을 강하게 호소하였기에 단순히 자율신경과의 관계로 생각하고 요부 경막의 불록과 요부 교감신경절 불록을 시행했다. 그러나 이들 치료에도 불구하고 통증은 감소되지 않았고 다양한 증상의 호소도 계속되었기에 치료방향의 변화를 생각하지 않으면 안되었다. 절단부통은 원인이 많고 느끼는 통증의 종류도 많지만 본 환자는 절단부 이외에 전신적, 특히 상반신에 대한 호소가 많았기 때문에 절단부의 신경종과 다양한 증상의 호소를 서로 연관시켜 생각하기가 어려웠다. 아베<sup>3)</sup>는 몸이 나른하다, 다리가 무겁다, 가슴이 두근거린다. 숨이 차다, 머리가 무겁다, 체한 것 같다, 위가 불쾌하다, 수족이 저리다 등의 막연한 신체적 증상을 호소하는 환자에서 거기에 합당한 기질적 질환의 증거가 없는 경우 이러한 호소들을 unidentified complaints(일본 용어는 不定愁訴, 본문에서는 이하 기질적 원인 질환의 증거가 안되었다는 의미의 未證呼訴로 칭함)이라고 부르고 있다. 미증호소(未證呼訴) 증후군의 진단은 크게 나누어 제외 진단과 적극적 진단의 두가지이다. 우선 미증호소 증후군을 진단하기 위해서는 가능한한 정밀한 검사를 시행해서 기질적 병변이 없는 것을 확인하지 않으면 안된다. 그러기 위해서는 제외진단으로서 혈침등 일반검사 및 여러가지의 검사를 충분히 시행해서 기질적 질환을 제외해 나가야만 한다. 또 질병의 경과 중에도 항상 기질적 질환의 발견에 유의할 필요가 있다<sup>4)</sup>. 그리고 미증호소 가운데는 두통, 요통 등 통증이 포함된 것이

많이 보인다. 삼차 신경통, 외상성 경추 증후군 또는 견관절 주위염 등은 기질적 증거가 있는 통증성 질환인데도 식욕부진, 권태감, 수면장애 등 각종의 미증호소가 수반증상으로서 발생하는 경우가 있다<sup>5)</sup>. 본 증례에서도 기질적 질환의 제외 진단으로 일반검사를 행하면서 정신과 진찰 및 미증호소가 심한 부위인 상반신의 CT와 MRI등을 시행했으나 원인 질환은 발견하지 못했다. 즈프이<sup>6,8)</sup>는 미증호소를 ① 우울증형(정신병적), ② 신경증형(정신신경적), ③ 심인성 자율신경실조형(정신신체적), ④ 본태성 자율신경실조형(신체적) 등의 4가지 형으로 분류하고 있는데 본 증례는 ①과 ②의 복합형이라고 생각하여 항우울제 및 항불안제 등으로 약물요법을 시행했지만 미증호소에 대한 효과는 보이지 않았다. 미증호소 증후군은 소위 자율신경실조증과 거의 동의어로서 쓰이고 있지만 정확히 구별하면 미증호소 증후군 가운데 한가지 형이 자율신경실조증이라고 할 수 있다<sup>7)</sup>. 이와 같은 미증호소의 특징을 다양한 증상의 호소와 시간적 공간적 부정성이라고 하지만 더욱 병태를 복잡하게 하고 있는 것은 심신간의 상호 작용인 것이다. 또 환자의 성격과 감수성도 크게 관계되어 있고 여러가지의 심리사회적 반응이 나타나고 있는 것도 있다. 더우기 정신적 요인이 신체적 증상으로 전환되어 나타나는 것도 있다<sup>8-10)</sup>. 본 증례에서도 실제로 신경종의 존재가 확인되고 그것이 적출된 후 미증호소의 감소가 인정되었지만 이 환자의 여러가지 호소의 원인이 단지 신경종 한가지만은 아니라고 생각된다. 본환자의 의존성이 높은 성격과 형제들 중 막내인점, 그리고 이혼 때문에 본인이 직접 일을 하지 않으면 안되는 상황에서 사고를 당한것 등 여러가지 심리 사회적인 문제가 포함되어 미증호소의 발생에 관여했다고 생각된다. 그렇지만 신경종의 적출에 의해 미증호소의 대부분이 감소된 것은 충분히 인정되었다.

신경종에 의한 통증과 교감신경과의 관계에 대하여 Seltzer<sup>11)</sup>은 신경이 절단되면 각 신경섬유간의 전기적 절연이 소실되고, 이소성 활동전위의 전파부인 ephapse가 형성된 후 교감신경의 원심성 활동전위가 지각섬유에 전파되어 통증 감각을 일으킨다고 말하고 있다. Korenman<sup>12)</sup>등은 신경절단후 절단부에  $\alpha$ -adrenergic수용기가 형성되고 교감신경 절단으로 부터 noradrenaline이 방출되어 지각신경 절단부에 활동전위가 발생하여 통증이 일어난다고 한다. 본 증례

에서는 어떤 기전으로 신경종에 의한 절단부통이 일어났는가 확실하지 않지만 신경종의 적출에 의해 활동전위의 발생이 억제되어 악순환을 끊고 몸의 전반적인 자율신경의 기능이 정상화 되었다고 생각된다. 따라서 절단부의 통증 경감과 함께 객관적으로 여러가지의 미증호소의 감소를 보였다고 생각된다. 본 증례와 같은 경우 실존했던 신경종과 미증호소와의 관계에 대해 빠른 시간안에 증명을 하지 못했기 때문에 단시간내에 좋은 치료 성적을 얻을 수가 없었다. 그렇지만 시간이 걸리더라도 충분한 정신적 치료를 행하면서 원인 검색 및 치료를 행하는 것이 중요하다고 생각하는 바이다.

### 요 약

좌측 대퇴 절단부에서의 통증을 주소로 하고 다양한 증상을 강하게 호소하던 환자에서 통증의 원인 검색 중 신경종을 발견하여 그것을 적출한 후에 절단부의 통증 뿐아니라 미증호소도 함께 경감된 증례를 경험했다. 이러한 미증호소는 지속되는 통증 및 정확하지 않은 치료방법에 의해 증가 할 수도 있다고 생각된다. 본 증례에서와 같은 경우 정신적 배려를 충분히 해가면서 통증의 원인 검색 및 치료를 하는 것이 합리적일 것으로 사료된다.

### 참 고 문 헌

- 1) Loeser JD. *Pain after amputation: Phantom limb and stump pain in: Bonica JJ. The management of pain. Philadelphia: Lea & Febiger. 1990; 244-56.*
- 2) Hord AH. *Phantom pain. in: Raj PP. Practical management of pain. St. Louis: Mosby-Year book. 1992; 505-16.*
- 3) 阿部達夫. ビタミンと臨床. 臨床. 日內會誌 1965; 54: 989-1006.
- 4) 阿部達夫. 不定愁訴症候群の心身醫學的考察. 心身醫 1979; 19: 5-13.
- 5) 兵頭正義. ペイン クリニックにおける不定愁訴. ペイン クリニック 1987; 8: 585-8.
- 6) 簡井未春. 不定愁訴. 醫科學大辭典. 42卷, 東京: 講談社. 1983; 10-1.
- 7) 阿部達夫. 自律神經失調症. 自律神經 1976; 13: 84-93.
- 8) 簡井未春. 不定愁訴. 臨床醫 1986; 12(增刊號): 1221-30.
- 9) 阿部達夫, 廣瀬幸男, 安部井徹 等. 自律神經不安定症について. 治療 1958; 40: 877-85.
- 10) 永田勝太郎, 藤田典己, 釜野安昭 等. 不定愁訴とペイン クリニック. ペイン クリニック 1987; 8: 589-96.
- 11) Seltzer Z, Devor M. *Ephaptic transmission in chronically damaged peripheral nerves. Neurology 1979; 29: 1061-4.*
- 12) Korenman EMD, Dever M. *Ectopic adrenergic sensitivity in damaged peripheral nerve axons in the rat. Exp Neurol 1981; 72: 63-81.*