

중양 두개기저부를 광범위하게 침범한 비인강 혈관섬유종의 수술적 접근법 : 상악비골회전술

연세대학교 의과대학 이빈인후과학교실

윤 주 현 · 이 원 상

= Abstract =

A Surgical Approach for Large Nasopharyngeal Angiofibroma Invading the Central Skull Base : Naso-maxillary Swing Approach

Joo-Heon Yoon, M.D., Won-Sang Lee, M.D.,

Department of Otorhinolaryngology, Yonsei University College of Medicine, Seoul, Korea

To provide the wide and satisfactory surgical field is essential requirement for en-bloc resection of nasopharyngeal angiofibroma invading central skull base. The new design of the surgical approach to the skull base lesions was developed and described the details of this technique and its usefulness. We compared the usefulness of naso-maxillary approach to that of infratemporal fossa approach in cases of angiofibroma invading skull base. Our experience indicates that the naso-maxillary swing approach is better than lateral approach for the large nasopharyngeal angiofibroma. A new approach, naso-maxillary swing approach, is described.

KEY WORDS : Angiofibroma · Naso-maxillary swing approach · Infratemporal fossa approach.

서 론

비인강 혈관종은 주로 사춘기 이전의 남아에게 호발하는 드문 질환으로 가장 적합한 치료는 종양의 완전한 수술적 절제로 알려져 있다. 그러므로 적절한 수술시야의 확보는 성공적인 치료를 위한 가장 필요한 과정이라 할 수 있다. 그러나 중두개와 및 해면정맥동까지 침범하는 거대한 비인강 혈관섬유종의 경우는 두개강내로 확장하여 뇌신경 및 내경동맥 주변으로 침윤할 뿐 아니라 비인강을 종양이 가득 차지함으로써 기존의 시술방법으로는 좋은

수술시야를 얻기가 어려워 시술의 어려움을 경험하게 된다. 저자들은 정면접근법으로 중양 두개기저부를 광범위하게 노출시켜 이 부위의 거대 종물에 대하여 적합한 시술을 할 수 있는 상악비골회전술(naso-maxillary swing approach)을 새롭게 고안하였으며 이 접근법으로 중두개와와 해면정맥동을 침범한 거대한 비인강 혈관섬유종에서 시술한 후 그 치료 결과를 외측 두개기저부를 경유한 접근술로 시술하였던 경우와 비교검토하였으며 술식의 경험과 치료결과를 토대로, 본 접근법의 유용성을 고려해 보고자 한다.

상악비골 회전술식

1. 피부절개

안와위에서 전신마취후에 경구강 기관내 삽관한다. 검관봉합술을 시행한 후 변형된 Weber-Ferguson 절개를 하는데 협골궁에서 시작하여 하안검, 비전두골봉합 및 반대쪽 비상악구, 비익연을 따라 인중에서 윗입술을 절개하고 중절치와 측절치 사이를 경유하여 경구개 점막 절개와 연결시킨다. 경구개 점막의 절개는 중절치사이에서부터 중양부를 따라 경구개와 연구개 연결부위까지 진행시킨후 점막성 골막을 박리한 다음, 외측으로 병변부위의 상악골 조면까지 절개한다(Fig. 1).

2. 골절제술

절개한 안면의 연조직과 근육을 박리한 후 골막을 노출시킨다. 골막은 골절제술을 시행하는데 불편이 없을 정도만 골막을 절개 및 박리하여 골을 노출시킨다. 이때 연조직은 상악골 및 비골에 부착된 상태를 유지하도록 한다. 전 시술과정동안 협관과 대부분의 골막은 상악골의 전벽에 부착되어 있게 된다. 협골궁의 일부, 안와하연, 비전두골봉합, 반대쪽 비골, 반대쪽 상악골을 연결하여 Striker saw로 절제한다(Fig. 2a). 상악골 하부를 절제할때 보통 측절치는 손상을 받게되며, 안와하연을 절제할때 안와하신경이 절단되고 반대쪽 비골과 상악골을 절제할 때 비누관의 개방을 필요로 하나 안와저의 손상은 피하여야 한다. 다음 단계로 비전두골봉합 부위의 골절제된 부위에서 경구개 중양의 후연으로 비중격을 절골도로 절제한다(Fig. 2b). 병변 반대쪽 비강으로 gigli saw 철사를 넣어, 미리 경구개와 연구개사이를 박리해 놓았던 부위로 뽑아 반대쪽 경구개를 중양부에서 절제한다(Fig. 2d). 마지막으로 상악골조면과 익상돌기 사이를 절골도로 분리하게 된다(Fig. 2c).

3. 수술시야 확보

협부 연조직과 피부가 붙은 채로 비골, 비중격, 경구개 및 상악을 한덩어리로 동시에, 책을 펼쳐서 열듯이 환부의 외측으로 이동시키면 전두개저, 비인강의 양측벽, 후방 및 경사대의 전방부가 한시야에 노출된다. 이때 내경동맥의 박동을 이관의

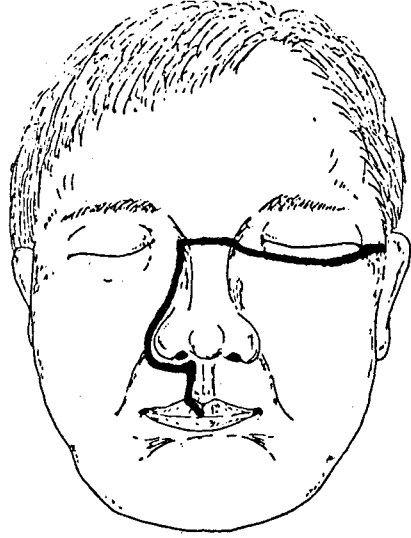


Fig. 1. Schematic draw of skin incision.

후외방에서 쉽게 촉진할 수 있다.

4. 종물의 적출

상악비골 회전술이 시행되면 종양의 내측, 외측 및 상하부경계가 한 시야에 다 노출되는데 종양의 뒤쪽경계는 종양자체 때문에 가려지게 된다. 종물의 박리는 주변경계와 명확한 구분이 있어 비교적 용이하나 측면부터 내경동맥의 경로를 주의하여 손상을 피하면서 상부로 진행하며, 이후 전두개저를 따라 종물을 박리하여 전체 종물을 하방으로 분리한다. 종물의 분리는 뇌경막을 따라 박리되 뇌경막의 손상으로 뇌척수액의 누출이 없도록 각별히 주의를 요하며 대체로 종물과 뇌경막의 유착이 있으나 쉽게 박리가 가능하다. 뇌척수액의 누출이 있을때는 세심한 재건술을 요하게 된다.

5. 재건술

종양의 완전제거후 절단된 비누관을 남아 있는 비점막과 연결하여 조대술을 시행하며 miniplates를 이용하여 절제된 골들을 서로 복원시킨다. 안면부 연조직 및 피부봉합을 하며 특히 경구개점막을 봉합할 때에는 비점막, 연조직, 경구개점막의 세 층으로 잘 봉합해 주어야 한다. 술후 경구개에 비구강 누공이 생기는 것을 막기위해서 술전에 준비하여 둔 구개보호기를 착용시키며 음식물의 경구투여는 술후 바로 시작한다.

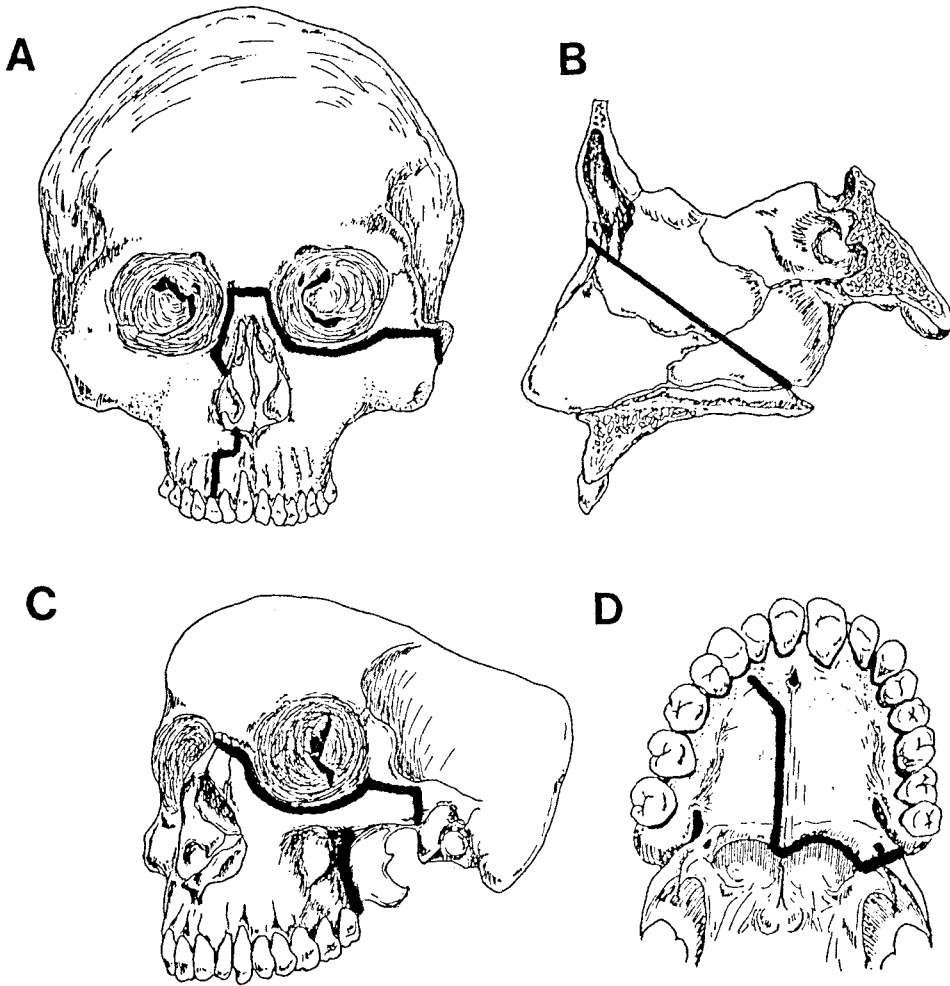


Fig. 2. Schematic view of osteotomy site. Osteotomies were performed at zygomatic arch, infraorbital rim(A), nasofrontal suture, opposite side of nasal bone, opposite side of palate(D), opposite side of maxilla, nasal septum(B) and pterygoid plates(C).

증례

1. 증례 1 : (M/10)

주증상 : 비폐색과 간헐적인 비출혈.

기간 : 2년.

이학적검사 : 비인강을 완전히 막고 있는 창백하며 연하고 표면이 매끄러운 종물이 관찰됨.

술전 MR : 술전 자기공명촬영상 좌측 안구, 측두하와, 중두개와 해면정맥동 및 양쪽 접형동까지 침범하는 거대한 비인강 종물(Fig. 3).

진단 : 비인강 혈관성유종.

술전 검사 : 술전 혈관조영술, 색전 및 경동맥

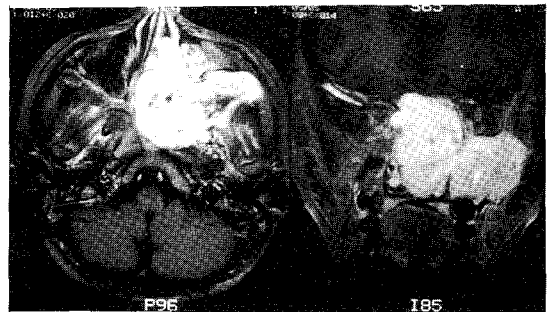


Fig. 3. Preoperative MR of extensive nasopharyngeal angiofibroma which invade sphenoid sinus, infratemporal fossa, middle cranial fossa and cavernous sinus in case 1.

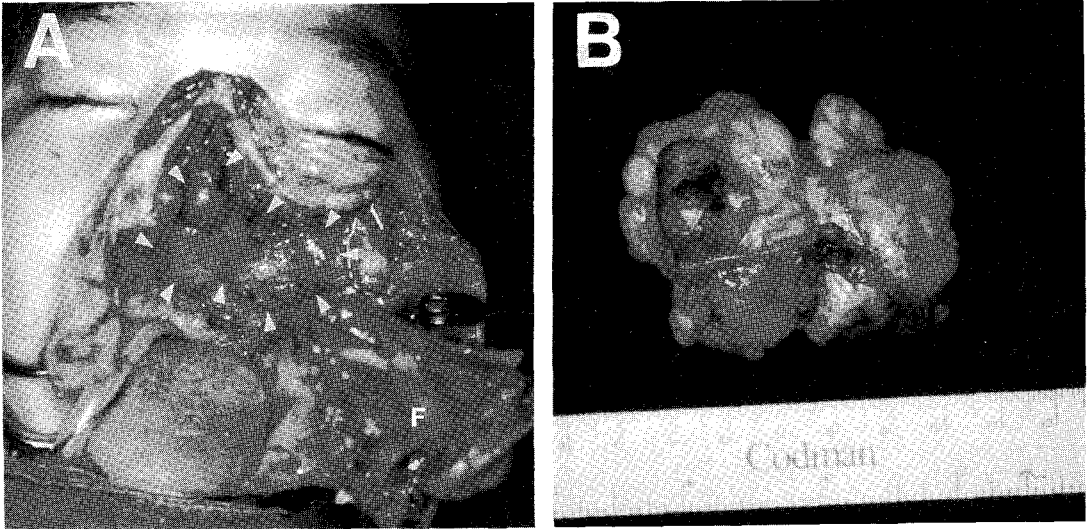


Fig. 4. Surgical photographs after naso-maxillary swing approach.

A. The margin of tumor(arrows) is well noted. The flap(F) containing the whole maxilla, nasal bone, nasal septum, masseter muscle and cheek skin is freed from bony connections and can be swung laterally.

B. Removed tumor mass.

폐색검사를 시행함.

치 료 : 상악비골회전술을 이용한 완전절제.

술 식 : 전술한 술식에 의해 종물을 노출시킨 후 (Fig. 4A, B) 완전절제하였다. 술후 2개월후의 자기공명사진(Fig. 5)에서 완전히 제거된 모습을 보여주고 있으며 술후 사진에서 얼굴에 반흔외의 다른 결손은 관찰되지 않았다(Fig. 6).

증 례 2 : (M/10)

주증상 : 비폐색과 간헐적인 비출혈.

기 간 : 2년.

과거력 : 없음.

이학적 검사 : 비인강을 완전히 막고 있는 창백하고 연하며 표면이 매끈한 종물이 관찰됨.

술전 MR : 술전 자기공명촬영상 양쪽 접형동, 좌측 안구, 좌측 측두하와, 좌측 중두개와 양쪽 해면정맥동 및 사대까지 침범하는 거대한 비인강 혈관섬유종이 의심이 됨(Fig. 7).

진 단 : 비인강 혈관섬유종.

술전 검사 : 술전 혈관조영술, 색전 및 경동맥 폐색검사를 시행함.

치 료 : 측두하와 접근법 제C형 이용한 완전절제.

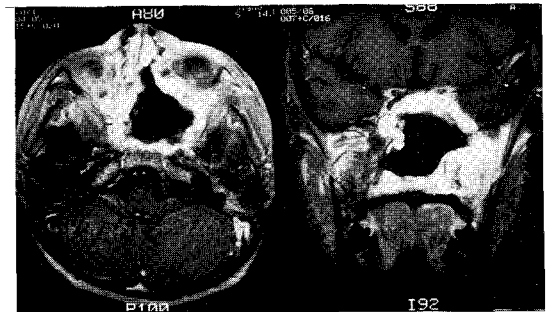


Fig. 5. Postoperative MR incase 1. Complete removal of nasopharyngeal angiofibroma was noted in axial and coronal view.

술 식 : 안구외측에서 이개후방으로 C자형의 피부절개를 가한 후 유양동삭개 술을 시행하였다. 안면신경관을 완전히 노출시키고 경정맥구와 내경동맥의 추체골 부위를 노출시킨다. 전방으로 접근하여 중두개저와 익두돌개 기저부를 제거한 후 비인강으로 접근하여 완전절제하였다¹⁾(Fig. 8). 완전절제로 인해 생긴 결손을 측두근을 이용하여 재건하여 주었으며 술후 시행한 자기공명사진(Fig. 9)에서 종양이 완전제거된 모습을 관찰할 수 있다. 술후 얼굴사진에서 측두골 부위에 약간의 함몰이 관찰된다(Fig. 10).

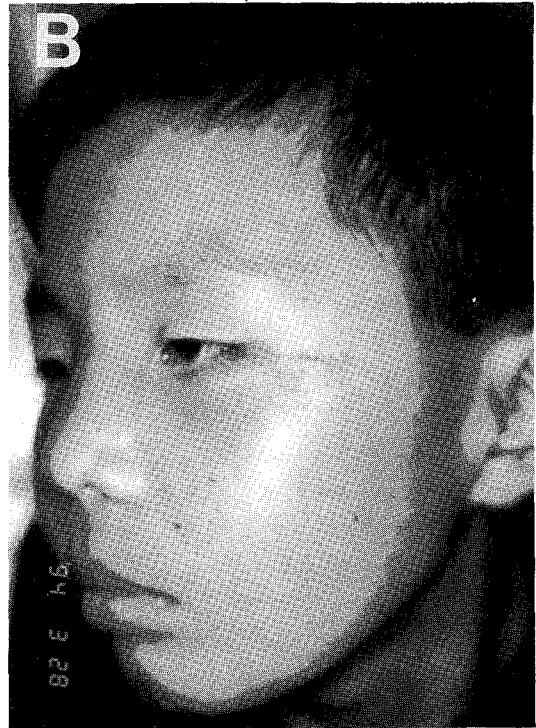
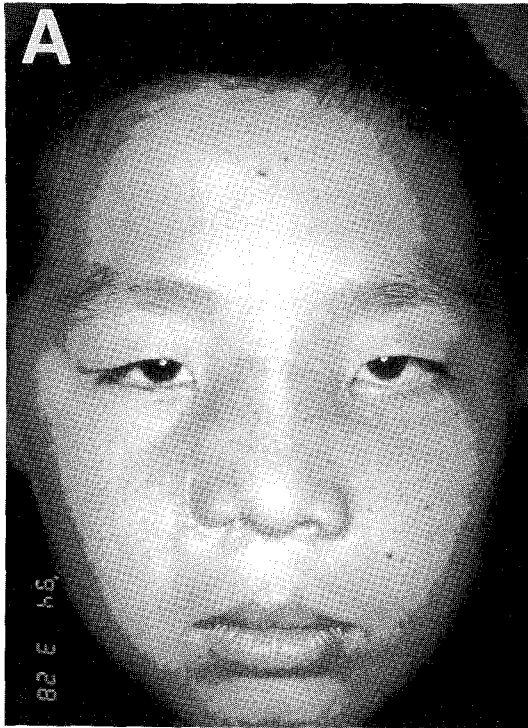


Fig. 6. Postoperative photographs in case 1. Facial scar is noted at the incision site(Frontal view(A). Oblique view(B)).

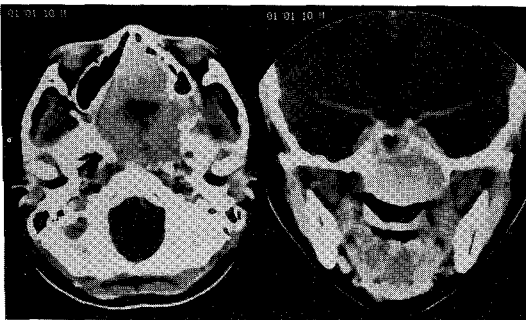

Fig. 7. Preoperative CT scan of extensive nasopharyngeal angiofibroma which invades sphenoid sinus, clivus, infratemporal fossa, middle cranial fossa and cavernous sinus in case 2.

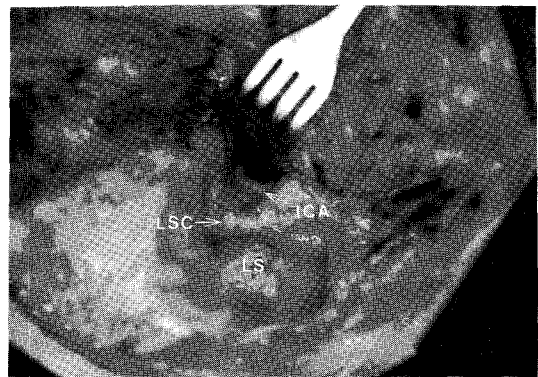


Fig. 8. Intraoperative view of infratemporal fossa approach(type C). Lateral sinus(LS), lateral semicircular canal(LSC), internal carotid artery(ICA) in the petrous portion were noted after complete mastoidectomy. Surgical field was relatively narrow.

고찰

비인강 혈관섬유종의 치료는 수술적 치료와 비수술적 치료로 구분되며 비수술적 치료로는 화학요법, 방사선요법 및 호르몬 요법이 있다. Economou등⁸⁾은 23%에서 방사선 조사량의 부족으로 인한 치료의 실패를 보고하였고 Cummings등⁷⁾은

방사선 요법을 시행하여 약 80%에서 효과를 보았지만 55명중 2명에서 두경부종양이 발생하였다고 보고하였다. Goepfert등¹¹⁾은 화학요법시행후 1~2개월내에 종양크기의 감소가 관찰되었으나 치료효

과가 일시적이고 또한 화학약물의 전신투여로 인한 부작용으로 역시 잘 사용하지 않고 있다. 한때 호르몬 요법으로 에스트로젠 혹은 테스토스테론을 투여하기도 하였으나 역시 효과적이지 못하여 아직까지는 수술을 통한 완전절제가 종양의 가장 좋은 치료방법으로 알려져 있다.

그동안 사용되어 왔던 수술적 접근법으로는 경접형사골 접근법, 경구개 접근법, 경비강 접근법, 측비절개술, 안면중양접근법, 내측 상악골 적출술 등이 있으며¹⁴⁾ 혈관 섬유종이 거대하지 않을 때는 전술한 술식으로 완전 절제가 가능할 수 있다. 그

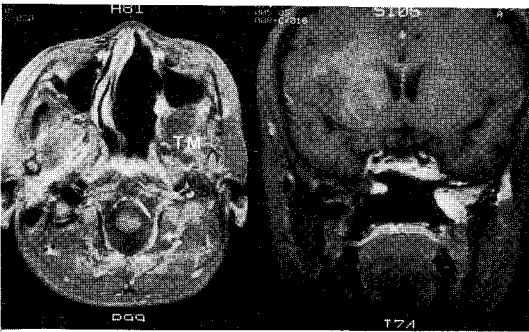


Fig. 9. Postoperative MR in case 2. Complete removal of nasopharyngeal angiofibroma was noted in axial and coronal view. TM indicates reconstructed temporalis muscle(TM).

러나 혈관섬유종의 크기가 매우 커서 중두개와 및 해면정동맥동을 침범하는 혈관섬유종은 한정된 수술시야에서 시술한 경우에는 내경동맥과 해면정맥동에서의 과다 출혈³⁾⁴⁾⁵⁾⁶⁾, 수액 비루를 유발시킬 수 있기 때문에 종양의 완전 적출을 어렵게 한다. 그러므로 Jafek등¹²⁾은 중두개와 외측에 있는 종양만 제거하고 내측은 남긴 후 방사선치료를 하였으며, English등⁹⁾은 두개내 혈관섬유종을 불완전 절제하였으며 혈관조영술을 시행하여 종양의 크기의 감소가 관찰되었다고 보고하였고, Fisch등¹⁰⁾은 혈관 섬유종이 해면정맥동을 침범할 때는 불완전절제를 시행하였다. 결과적으로 두개내 침범하였던 혈관 섬유종의 재발율은 Close등⁴⁾⁵⁾은 17%, Jafek등¹²⁾은 40%로 높게 보고되고 있다.

1989년 Close등⁵⁾은 두개내로 침범한 거대한 혈관섬유종의 완전절제를 위해 두개내 및 두개의 접근법을 동시에 시행하였다. 이 방법은 해면정맥동의 구조가 완전하게 수술시야에 노출되고 한번에 완전적출을 할 수 있기 때문에 좋다고 하였으나 두개골을 개방해야 할 뿐 아니라 수술시 유발될 수 있는 합병증의 빈도가 높은 단점이 있었다.

그러나 대부분의 혈관섬유종은 경막이나 해면정맥동을 침범하는 것이 아니고, 종물의 발현부위에서 주변 조직으로 압박하여 확장하므로 대개는 주변

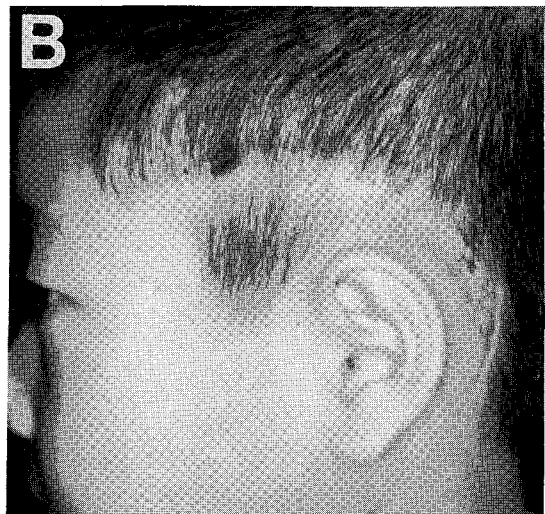
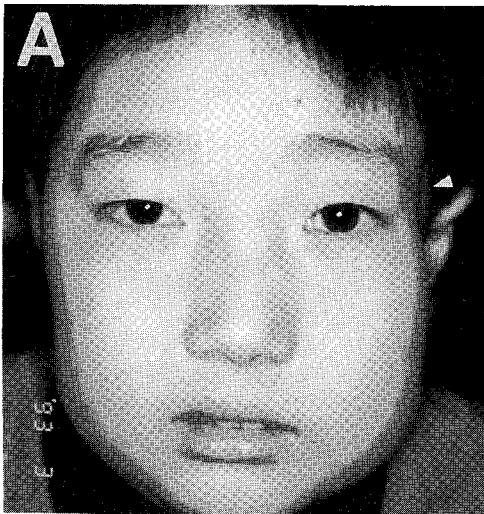

Fig. 10. Postoperative photographs in case 2. Minimal depression(white arrow) on left temporal area is noted because left temporalis muscle was used for reconstruction of the surgical defect(Frontal view(A). Lateral view(B)).

조직이나 두개내로 확장시에도 종물이 직접적인 침윤보다는 단순히 밀고 있는 것으로 주변조직과 경계가 분명하여 수술시야만 잘 확보되면 두개내 접근법을 사용하지 않고도 종물의 완전적출이 가능한 것이 본 종양의 특성이라 하겠다. 따라서 두개내 접근법을 사용하지 않으면서 해면정맥동이나 두개내를 침범하는 혈관섬유종을 완전제거가 가능한, 즉 수술시야가 좋은 접근법의 개발이 본 종양의 치료를 위해 절실히 요구되고 있다. 중앙 두개기저부에 종양을 제거할 때 사용할 수 있는 두개의 접근법으로는 측면 접근법으로 측두하와 접근법 제 C형¹⁰⁾, 정면 접근법으로 subtotal maxillectomy⁶⁾, maxillary swing approach¹⁴⁾, facial translocation²⁾³⁾ 등이 있다. 그러나 이러한 술식들은 그들이 가지는 장점이 있으나 수술시야의 한정으로, 거대하며 혈관공급이 풍부한 종양의 적출에는 보다 광범위한 수술시야를 확보함으로써 시술시 수술 부작용을 줄일 수 있다고 사료된다. 저자들은 여러 형태의 고안된 수술기법을 이용하여 다양한 크기의 비인강 종양을 적출한 경험이 있으나, 보고한 거대한 종양에서는 전술한 수술술식이 부적합하다고 사료되어 선택적으로 측면접근법인 측두하와 접근법 제 C형을 시술하여 성공적으로 치료하였으나(증례 2), 치료결과와는 별개로 시술시 수술시야의 한정과 과도한 출혈로 인한 측면 접근법의 한계를 경험하였다. 측면 접근법으로 측두하와 접근법 제 C형은 종양의 측면 및 뒤쪽 경계를 잘 관찰할 수 있어 해면정맥동을 침범한 종양을 병변을 다루는데 아주 좋은 방법이나, 종양이 거대하여 비인강 전체를 차지하고 두개내로 침윤한 종물에서는 수술시야가 좁은 문제가 있어, 수술시 과도한 출혈이 생길 수 있는 거대한 혈관섬유종의 경우에는 적합하지 않은 술식이며 또한 측두하와 접근술 C형은 술후 측두골 부위에 함몰이 생길 수 있으며 개구장애가 있고, 하악신경 절단에 의한 뺨에 지각이상¹⁵⁾이 있고, 전음성 난청이 생기며 종양노출시 까지 장시간이 소요되는 단점이 있어 거대한 종양의 완전한 제거를 위해서는 새로운 술식의 개발을 필요로 하였다.

저자들이 고안하여 시술한 상악비골 회전술은 정면 접근법으로 Wei¹⁴⁾가 고안한 상악회전술(maxillary swing)을 변형한 것으로 수술시야가 넓은 것이 특징으로 종물의 내측, 외측과 주변경계를

한시야에 노출할 수 있다. 특히 두개기저부를 침범하는 혈관 섬유종이 매우 커서 원발부위 반대쪽 접형동과 해면정맥동을 침범할 경우에는 비골과 비중격 후부에 의해 반대쪽 시야가 가려지기 때문에 내측 상악골적출술 혹은 상악회전술과 같은 기존의 정면 접근법으로는 종양의 경계를 완전히 관찰할 수 없어 blunt dissection해야 한다는 문제점이 있는데 상악비골 회전술은 이러한 문제점을 보완하여 안전하게 종양의 내측 및 외측경계를 수술시야에서 박리할 수 있다. 술후 얼굴에 반흔이 남게되나 개구장애가 없으며, 안와하신경 손상에 의한 뺨에 지각이상¹⁵⁾이 있으나 매우 미미하며, 청력이 보존되고 종양 노출때까지 소요되는 시간이 타 술식에 비해 짧다는 장점이 있다. 또한 협부 연조직을 붙여서 박리하므로 혈액공급이 좋아 술후 골결합이 잘 되고 절개전에 miniplates를 이용하여 재건할 부위를 미리 준비함으로써 복원술이 완전하고 술후 바로 식사가 가능한 장점이 있다. 그러나 이 술식이 가지는 가장 탁월한 장점은 종물 주변의 노출이 용이하여 종물의 경계를 따라 주혈관 공급원은 물론 혈관세지까지 주변구조로부터 종물을 박리하면서 지혈이 가능하여 수술시 출혈을 극소화시킬 수 있다는 점으로, 증례 1에서는 소량의 출혈만이 동반되어 안전하고 용이하게 거대한 비인강 종양의 완전적출이 가능하였다. 단점으로는 얼굴에 반흔이 남게되며 비구강 누공이 발생할 수 있고 상악골을 절단할 때 윗니의 손상이 온다는 점이 있다. 결론적으로 저자들이 고안하여 시도한 중앙 두개기저부를 크게 노출하는 본시술법은 중앙두개 기저부를 침범하는 거대한 혈관 섬유종의 치료에 매우 적절한 접근법으로 사료되었다.

결 론

중앙 두개기저부를 침범하는 거대한 혈관섬유종의 치료를 위해 사용할 수 있는 접근법으로 여러 가지가 있지만 저자들이 고안한 상악비골 회전술은 수술시야가 매우 넓고 술후 이환율도 크지 않은 아주 적합한 수술방법으로 생각되며 특히 거대한 혈관섬유종의 수술에서는 측면 접근법보다 여러가지 장점을 가지는 좋은 술식으로 사료되었다.

Reference

- 1) 이원상 · 이정환 · 문성균 : 측두와하 접근법 제C형. *한이인지* 36 : 1026-1037, 1993
- 2) 이원상 · 전영명 · 윤정선 : 비인강암의 수술치험. *대한두경부학술지* 9 : 200-209
- 3) Arriaga MA, Janecka IP : *Facial tranlocation approach to the cranial base : The anatomical basis. Skull Base Surgery* 1 : 26-33, 1991
- 4) Close LG, Mickey BE, Anderson RG, et al : *Resection of upper aerodigestive tract tumors involving the middle cranial fossa. Laryngoscope* 95 : 908-914, 1985
- 5) Close LG, Schaefer SD, Mickey BE, et al : *Surgical management of nasopharyngeal angiofibroma involving the cavernous sinus. Arch Otolaryngol Head Neck Surg* 115 : 1091-1095, 1989
- 6) Cocke EW, Robertson JH, Robertson JT, et al : *The extended maxillotomy and subtotal maxillectomy for excision of skull base tumors. Arch Otolaryngol Head Neck Surg* 116 : 92-104, 1990
- 7) Cummings BJ, Blend R, Keane T, et al : *Primary radiation therapy for juvenile nasopharyngeal angiofibroma. Laryngoscope* 94 : 1599-1605, 1984
- 8) Economou TS, Abemayor E, Ward PH : *Juvenile nasopharyngeal angiofibroma : an update of the UCLA experience, 1960-1985. Laryngoscope* 98 : 170-175, 1988
- 9) English GM, Hemenway WG, Cundy RL : *Surgical treatment of invasive angiofibroma. Arch Otolaryngol Head Neck Surg* 96 : 312-318, 1972
- 10) Fisch U : *The infratemporal fissa approach for nasopharyngeal tumors. Laryngoscope* 93 : 36-44, 1983
- 11) Goepfert H, Cangir A, Lee Y : *Chemotherapy for aggressive juvenile nasopharyngeal angiofibroma. Arch Otolaryngol Head Neck Surg* 111 : 285-295, 1985
- 12) Jafek BW, Krekorian EA, Kirsh WM, et al : *Juvenile nasopharyngeal angiofibroma : management of intracranial extension. Head Neck Surg* 2 : 119-128, 1979
- 13) Jones GC, De Santo LW, Bremer JW, et al : *Juvenile nasopharyngeal angiofibromas : behavior and treatment of extensive and residual tumors. Arch Otolaryngol Head Neck Surg* 112 : 1191-1193, 1986
- 14) Wei WI, Lam KH, Sham JST : *New approach to the nasopharynx : The maxillary swing approach. Head & Neck* 13 : 200-207, 1991