

## 안면 중양부 외상 후 발생한 유류증 개선을 위한 누낭비강문합술 : 증례보고

조선대학교 치과대학 구강악안면외과학교실

변용래 · 여환호 · 김영균 · 이호빈 · 이철우

### DACRYOCYSTORHINOSTOMY FOR CORRECTION OF EPIPHORA DEVELOPED AFTER MIDFACIAL INJURY : CASE REPORTS

Woong-Rae Byun. D. D. S., Hwan-Ho Yeo. D. D. S., M. S. D. PhD.  
Young-Kyun Kim. D. D. S., M. S. D. PhD., Hyo-Bin Lee. D. D. S., M. S. D.  
Cheol-Woo Lee. D. D. S.

*Dept. of Oral & Maxillofacial Surgery, College of Dentistry, Chosun University.*

*When the midfacial fractures involve the upper maxilla (LeFort I, II, III), there is a chance that the nasolacrimal duct may have been injured. When this suspected, We must observe the presence of epiphora carefully. If the epiphora was not improved following conservative treatment, dacryocystorhinostomy would be the treatment of choice. We performed two cases of DCR and got the favorable results.*

*Key words : Epiphora, dacryocystorhinostomy*

### I. 서 론

누낭비강문합술은 누액배출계의 선천적인 이상 혹은 후천적인 이상에 의해 눈물의 저류 현상이 있게 되는데 이 경우 외과적 술식으로 누낭과 비강을 누공화 시키는 방법이다.

유류증의 원인은 선천적으로 비루관의 저형성, 신경성마비등이 있고 후천적으로는 누관의 열창, 급·만성 누낭염, 안면마비에서 오는 Pumping Mechanism의 마비, 전신적인 질환과 동반되거나 약물, 방사선조사 그리고 중양부 외상등이 있다.

비루관폐쇄의 치료는 선천적인 비루관폐쇄시

탐침을 이용하여 치료하거나, 후천적으로 성인에서 발생시에는 비루관의 실리콘삽입술이나 누낭비강문합술을 주로 사용한다. 특히 누낭비강문합술은 1904년 Toti가 수술적 기초를 마련한 뒤<sup>1,2,3)</sup> 1921년 Dupuy-Dutemps는 성공률이 매우 높은 방법을 고안해 내는등<sup>4)</sup> 현재까지 많은 변형과 개선이 이루어진 수술로서 성공률도 90% 이상 되어 성인의 비루관폐쇄시 가장 많이 사용되는 치료법이다. 본교실에서는 안면중양부 외상 후, 합병증으로 발생한 2증례의 유류증을 누낭비강문합술을 이용하여 개선하였기에 증례와 더불어 보고하는 바이다.

## II. 증례보고

### 〈증례 1〉

1993년 4월 10일 61세의 남자환자가 교통사고로 인해 상악 LeFort I, II골절, 비골골절 그리고 심한 안면열창이 수반되어 본원 응급실로 내원하였다. 내원 당일 안면봉합을 시행하고 4월 14일 전신마취하에 금속판을 이용한 관혈적 정복술을 시행하였고 환자의 안면외상은 잘 치유되었다. 수술후 지속적인 유루증이 있어 관찰적 치료를 2개월간 시행하였으나 좌측안구에 작열감, 약간의 시력저하, 유루증이 있었고 복시는 없었다. 방사선 촬영을 위해 소식자를 이용하여 하부의 canalicula를 확대시킨 후 Cut down tube와 22G medicut을 이용하여 방사선불투과성물질인 조영제(Fluorescent dye)를 주입하고 두부방사선 사진을 촬영하였다. 방사선사진 상에서 조영제가 저류되어 있는 소견이 명확히 관찰되었다(사진1). 전신마취하에 1:10만 Epinephrine이 함유된 2% Lidocaine HCl을 주사하고 내안각에서 10~12mm, 내측과 내검인대의 직하방에서 시작되는 길이 25mm정도의 절개를 가하였다(사진2). 이때 안각정맥이 손상받지 않게 조심하면서 골막까지 피하조직과 근육층을 조심스럽게 박




사진1. 술전 조영제를 이용한 방사선 사진

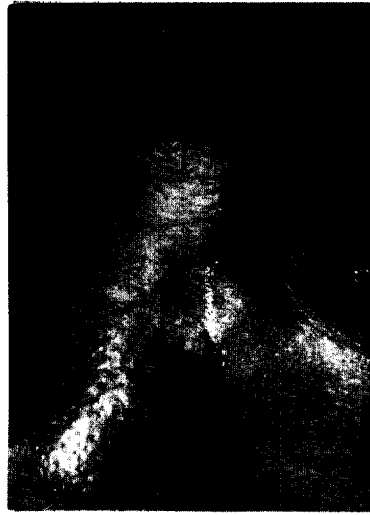

사진2. 누낭비강문합술을 위한 Toti-Rauh씨 절개법



사진3. 누낭과 누낭외를 노출시킨 술중사진

리하였다<sup>5)</sup>. 전누낭능(Anterior lacrimal crest)의 2mm, 비측에서 #15 blade로 골막을 절개한후 골막거상기자로 양측골막을 박리하였다<sup>6)</sup>. 골막을 박리한 후 이전 수술에 사용되었던 microplate를 제거하였다. 상방의 누낭을 노출시킨후, 후누낭능(Posterior lacrimal crest)까지 누낭을 누낭외에서 박리하였다(사진3). 누낭은 누관의 폐쇄에 의한 분비물 축적에 의해 현저히

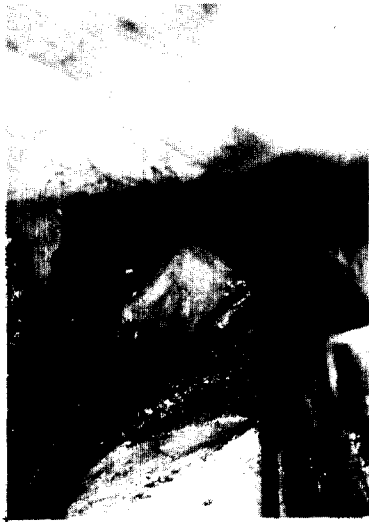

사진4. 전방 누낭피판을 거상하고 있는 모습

부풀어져 있었다. 상악루봉합선의 뒷쪽, 후누낭능의 바로 전방 부위에서 #4 round bur를 이용하여 직경 15mm 크기의 구멍을 형성하였다. 노출된 비점막과 누낭점막에 각각 수직 "I" 절개를 시행하였다. 각각의 후방피판과 전방피판을 흡수성봉합사로 봉합한 후, 생리적 식염수로 세척후에 바셀린거즈를 누낭과 비강의 개통부위에 충전하였다(사진4). 골막을 Vicryl 3-0 봉합사로 봉합하고 안륜근과 피하조직을 vicryl 6-0 봉합사로 봉합하고 nylon 6-0로 피부를 세밀히 봉합하였다. 바셀린 거즈는 3일후에 제거되었고 이후 매일 생리식염수로 누낭비강을 세척하였고 피부봉합사는 5일후에 제거되었다. 환자는 술후 1년까지 유루증의 재발 없이 정상적인 생활을 하고 있다.

#### <증례 2>

1993년 7월 28일 34세의 남자환자가 교통사고로 인한 상악 LeFort I, II골절, 비안와사골절 그리고 심한 안면열창과 하악정중부 복잡분쇄골절로 인해 본원 응급실로 내원하였다. 내원당일 안면열창의 일차봉합을 시행하고 기관절개술을 시행하였다. 전신마취하에 양측관상절개를 통해 관혈적 정복술을 시행하였고 환자의 안면외상은 잘 치유되었다. 수술후 좌

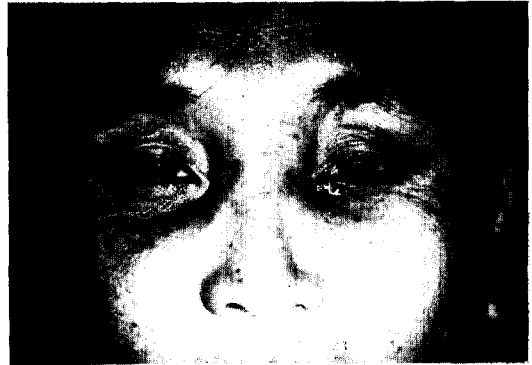

사진5. 술전 유루증의 증상을 보이는 사진

측에 유루증이 있고 telecanthus 및 epicanthal fold가 존재하였으며(사진5), 우측 상악동염의 증상이 있어, 1차수술후 10개월만에 유루증에 대한 처치및 상악동 근치수술등을 계획하였다. 좌측안구의 누낭관에서 농이 배출되고 있음으로 인해 술전에 누낭의 감염증을 해소하기 위해 1주간 누낭세척술과 항생제를 투여한후, 1994년 6월 전신마취하에서 누낭비강문합술을 시행하였다. 본 증례에선 telecanthus및 epicanthal fold의 교정을 위해서 양측 내안각에 double opposing Z-plasty를 시행하여 접근하였으며 골막절개, 거상후 골공을 직경 15mm크기로 만들고 조심스럽게 비점막과 누낭을 절개하였다. 비점막과 누낭의 피판을 형성하였는데 전후피판은 좁은시야와 정확한 봉합의 어려움으로 인해 비점막의 절개선 변연부를 Electrocautery로 넓게 절제하고 누낭의 전방 피판을 비골의 골막과 견고히 봉합하였다. 그후 누소관이나 충누소관 협착을 방지할 목적으로 하 누소관을 통하여 내경 0.0123 inch의 실리콘관을 이용하여 canalicular silicone intubation을 시행<sup>2)</sup> 하였다(사진6).

22G medicut을 좌측 하부누소관에 삽입하여 누낭에 연결한 다음 비강과 비점막을 통해 내경이 22G medicut의 외경과 거의 같은 18G me-

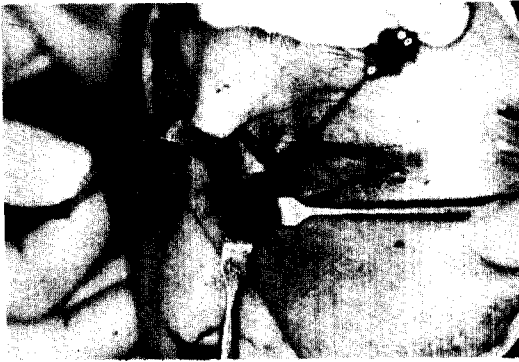


사진6. 직경 15mm크기의 골공을 형성하고 누관에 탐침을 삽입한 모습

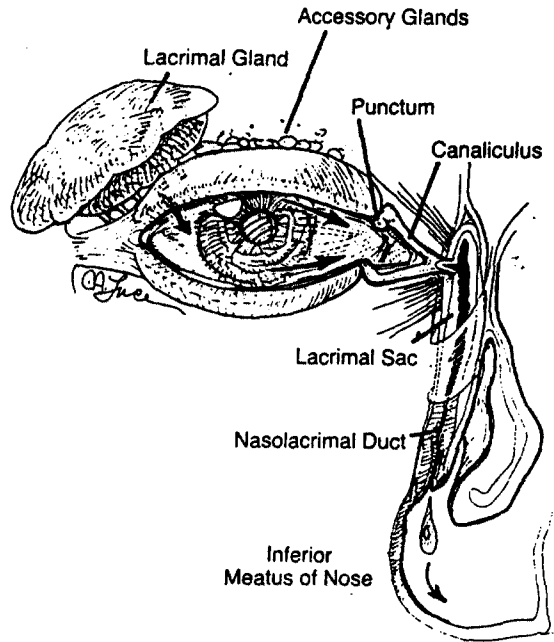
dicut을 서로 연결하여 누소관에서 비강까지 누관을 연결하였다. 그리고 vicryl을 이용하여 피하봉합후 양측 내안각에 double Z-plasty 부위는 6-0 nylon을 이용하여 봉합하였다. 술후 medicut은 3주간 위치시킨 후 제거하였다. 술후 3개월까지 환자는 재발없이 정상적인 생활을 하고 있었다.

### III. 총괄 및 고찰

누기는(Lacrimal apparatus)는 1) 누선으로 구성된 분비계(Secretory system), 2) 안검동에 의한 배분계(Distribution system), 3) 배출계로(Excretory system) 구성되어 있다<sup>2)</sup>.

누선은 levator aponeurosis의 측두면에 의해 Orbital lobe와 Palatal lobe로 나뉜다. 상하소관은 약 2mm의 수직부분, 8mm의 수평부분으로 이루어지며 3~5mm의 기저부, 10mm 정도의 낭의 몸체, 12mm의 골체부분, 그리고 5mm의 도관부분을 통해 하비개로 개통된다(그림1)<sup>7,8)</sup>.

유루증의 원인으로는 누낭의 폐쇄와 무형성 등의 선천적인 원인(5%)과 누소관의 열창, 급성이나 만성 누낭염(72%), 안면마비에서 오는 짜내는 기전(pumping mechanism)의 마비(8%), 상악교정수술 후의 합병증<sup>9)</sup>, 그리고 본증례에서와 같은 중안모외상 후의 합병증(8%)과 그외(7%) 후천적인 원인이 있다<sup>2,10,11)</sup>.



(그림1) Lacrimal drainage system

또한 누액분비량의 증가나 기본누액분비량의 감소와 배출계의 부분적 혹은 완전폐쇄가 주원인이 될 수 있으므로 안검의 해부학적 관찰과 누액분비량 및 배출기능을 검사하면 거의 모든 유루의 원인을 파악할 수가 있다.

하루에 분비되는 누액의 양은 0.5~0.67cc인데 Lacrimal pumping mechanism에 대해 Lester(1961년)등은 내측안검인대의 전, 후부로 이루어진 누격막이 외측으로 움직이면 누낭대에 음압이 생기고 내측으로 움직이면 양압이 생겨 누액이 누낭내로 들어가고 배출된다고 하였으며, 결막낭내에서는 안검의 운동과 순목운동에 의하여 누액이 배출되고 누소관에서는 팽대부와 누소관의 압박과 단축에 의하여 누액이 배출된다고 하였다<sup>12,13,14)</sup>.

누액분비량을 검사하는 방법으로 Fluorescein이나 Rose bengal 등을 이용한 Vital stain Test와 Schirmer test, Lysozyme test, Dye Disappearance Test, Jones I, II Test 등이 있다<sup>8,14,15,16)</sup>.

이들중 Schirmer(1903년)에 의해 고안된

Schirmer test는 5mm×30mm길이의 특수여과지를 이용하여 결막자극에 의해 분비된 누액의 양을 검사하는 방법인데 Duke-Elder(1974년)등은 15mm/5min 이상을 정상으로, Beetham(1935년)등은 10mm/5min 이상을 정상이라 하였다<sup>15)</sup>. Jones(1961년)는 Fluorescein 용액을 이용하여 비자극적이고 간단한 검사방법으로 객관적인 판단을 할수 있는 검사법을 고안했는데, Jones I 검사법은 배출계의 기능적인 면을, Jones II은 구조적인 면을 관찰할 수 있다고 하였다<sup>16)</sup>.

또한 Henderson(1950년)등은 연령이 증가함에 따라 누액분비량이 감소한다고 하였다. 누액배출계를 검사하는 방법에는 세정법(irrigation), 부지법(Probing), 미각검사법, X선 조영술, Dacryoscopy, thermography, chemiluminescence fluorescein 점안법이 있다. 이중에 세정법과 부지법은 누소관의 손상, 상누도의 폐쇄를 조장할 수 있고 혈관화된 막을 형성시킬 수 있다는 문제점이 있다. 미각검사법은 Hornblat(1973년)에 의하면 100명의 연구 대상에서 1% saccharide용액을 투여하여 맛을 느낄때까지 걸린 시간이 평균 210초였으며 이들중 7%에서 부분적 누도폐쇄가 있었다고 보고한 바 있다<sup>15)</sup>.

한편 본 교실에선 외래에서 소식자를 이용하여 하부의 canalicula를 확대시킨후 Cut down tube나 22G medicut을 이용하여 방사선불투과성물질인 Non-viscous contrast media(water soluble or oil based)를 주입하고 즉시 Skull P-A, Skull Lateral view을 촬영을 통해 저류되어 있는 유루증 소견을 명확하게 관찰할 수 있었다.

유루증의 치료는 관찰, 소식자를 이용한 주기적인 탐침술, 누관삽관술, 누낭비강문합술 등이 있으나, 누낭비강문합술은 1904년 Toti에 의해 처음 보고된 이래로 현재까지 성공률이 90% 이상으로 가장 많이 이용되고 있는 술식이다<sup>4,6)</sup>. 외상에 의한 합병증으로 발생한 유루증은 골편 전위, 혈종 혹은 이물에 의한 압박에 의한 일시적인 폐쇄가 원인일 수 있으므로, 일단 관혈적 정복술을 통해 골절을 치료하고 2~3

개월간의 관찰과 탐침 및 세척술을 통한 보존적 치료를 통해 치료하는 것이 일차적인 치료이고, 더이상의 개선이 없는 경우에는 누낭비강문합술이 가장 추천할 만한 치료라고 생각된다. 누낭비강문합술의 적응증에는 누소관의 열창, 급·만성누낭염, 누도의 완전폐쇄에 의한 lacrimal mucocele, 비안와사골골절(N.O.E Fx)등의 외상에 의한 합병증을 들 수 있다.

접근을 위한 피부절개는 여러가지 방법이 있으나, 내안각에서 10~15mm 떨어진 곳에서 시행하는 것이 출혈이 적고 시야가 좋으며, 곡선 절개법이 술후 만흔을 최소화 할 수 있다고 한다<sup>2,5)</sup>. 본 교실에서는 Toti-Rauh씨 절개법과<sup>3)</sup> 유루증, Epicanthal fold, telecanthus가 존재하는 증례에서 Double-opposing Z-plasty 절개법을 이용하여 누낭비강문합술을 시행하였다<sup>3,17)</sup>.

골공을 만드는 방법은 trephine을 이용하는 법, drill을 이용하는법, kerrison punch를 이용하는법이 있다. 골공은 15~20mm정도의 큰 구멍을 만들어야 한다. 저자들은 골공의 위치를 전누낭와를 포함하여 앞쪽(내측)으로 3mm정도를 포함하여 누낭와를 포함하였으며, 하측으로는 비루관이 시작하는 입구까지 하였고 상측으로는 내안각인대 바로 밑까지 하였다<sup>2)</sup>.

누낭비강문합술의 경우, 비점막과 누낭점막을 연결하는 술식이 사실상 어렵고 여러가지 술식이 소개되어 왔다. 저자들은 전점막피판과 후점막피판을 만들어 각각 봉합하는 술식과, 전방누낭점막 피판을 형성하여 비골막에 견고히 봉합하는 술식<sup>5,6)</sup> 2가지를 이용하였다. 사실상 피판 형성 방법들간에는 성공율에 있어서 큰 차이가 없다고 보고되고 있으며<sup>2)</sup>, 성공에 관여하는 중요한 요소는 결국 재형성된 누관의 협착에 의한 재발을 방지 하는데 있다 하겠다. 따라서 누낭과 비강 사이에 공간을 만들어 유착되지 않도록 하는 방법으로 실리콘관, 실리콘스폰지, Rubber catheter, 바셀린 거즈, 폴리 에틸렌과 및 Gelform등이 소개되었으며<sup>6)</sup> 유지 기간에는 학자들간에 논란이 되고 있다. 그러나 최근에는 삽관 재료의 장기간 감염등의 합병증 발생 가능성이 높기 때문에<sup>10)</sup>, 상피화가 이루어 질때까지 약 2~3주간 유지시키고, 주기적인

인 세척술을 통해 유착을 방지하는 방법이 추천되기도 한다.

저자들은 증례 1에선 vaseline gauze를 약 3일간 유지하였고, 증례 2에서는 Medicut tube를 3주간 유지하였으며 두 증례 모두 생리식염수를 이용한 적극적인 세척술을 매일 시행하여 재발을 방지하고자 하였다<sup>6)</sup>.

술후 합병증으로는 2~5%에서 출혈에 의한 혈종, 감염, 반흔조직 혹은 재유착에 의한 재발과 같은 심각한 수술합병증의 위험이 있다고 보고되고 있다<sup>1,2,6,19)</sup>. 피하혈관, 안각정맥, 사골혈관의 분지, 골의 영양혈관 및 비점막의 혈관으로부터 출혈이 있을 수 있으며, 때로 이는 심각한 문제가 될 수 있다. 피부절개와 안륜근의 해부 및 안와 주위 조직에 대한 해부학적 지식을 완전히 이해하고 혈관수축제가 포함된 마취제의 사용과 수술 중, 전기소작 혹은 bone wax를 이용하여 완전한 지혈을 시행하면 합병증을 최소화 할 수 있을것이다. 술후 감염이 발생한 경우 전신적 항생제의 투여, 온찜질 및 배농을 시행하면 양호하게 치유시킬 수 있다. 술후 지속적으로 잔존하는 만성감염은 종종 재발성 누관폐쇄를 시사하며 외과적 탐침을 필요로 한다. 누낭비강문합술시 제거되지 아니한 누석(Dacryolith) 또한 항생제에 저항하는 만성염증을 야기할 수 있다. 대개의 경우 섬유성 육아조직에 의한 누소관의 협착, 혹은 폐쇄는 누낭비강문합술의 대부분 실패를 차지한다<sup>18)</sup>. 소공(Ostium)의 이차적 폐쇄와 유루는 대개 술후 3개월 이내에 발생한다. 따라서 술후 최소 3개월 동안은 주기적인 관찰과 더불어 외과적인 탐침 및 세척술, 실리콘관의 장기간 유지등이 필요하다는 보고가 있다. 본 증례에서는 지속적인 탐침과 세척술을 통해 재발을 최소화하고자 하였다.

#### IV. 결 론

저자들은 안면중안부 외상의 치료 후, 이차적인 합병증으로 발생된 비누관 폐쇄에 의한 유루증을 누낭비강삽관술을 이용하여 양호하게 치유할 수 있었다. 외상 후 즉시 발생하는 유

루증은 비누관의 일시적인 폐쇄나 외상성 염증등에 의해 일시적으로 존재할 수 있기 때문에 가능한한 2~3개월의 관찰과 탐침 및 세척술을 통한 보존적인 치료를 시행하고, 더 이상의 개선이 없는 경우에 누액분비량이나 누액분비 검사, 혹은 방사선 누낭조영술등을 시행하여 확진한 후 누낭비강문합술을 시행하는 것이 좋다고 사료된다.

#### 참고문헌

1. 김종렬, 광병학등 : 누낭비강문합술. 대한 구강악안면학회지 18 : 76-80, 1992.
2. 이태수 : 성공률이 높고 간편한 개선된 누낭비강문합술. 대한안과학회지 29 : 15-20, 1998.
3. Toti : Nuovo metodo conservatore di cura radicale delle suppurazioni croniche del sacco lacrimale(dacriocistorinostomia). Clin Med 10 : 385, 1904.
4. Depuy-Dutemps B : Proceid plastique de dacryocystite ahroniqueet du lammoiement par la dacryorhinotomie plastique. press Med 40 : 833, 1992.
5. 허원실 · 이민정 · 오상윤 : 누낭비강문합술을 이용한 비루관폐쇄 교정술식에 관한 고찰. 대한악안면외과성형학회지 Voll 4 : 322-326, 1992.
6. 김창현, 심운보, 김봉철 : 누낭비강문합술의 임상적고찰. 대한안과학회지, 31 : 1495-1499, 1990.
7. Milder, W : The lacrimal system, Ed 1st, Appleton-century-Corfts, pp 72-78, 1988.
8. Joseph G. McCharthy : Plastic surgery Vol 2. Saunders company, pp 1726-1739, 1990.
9. J. Zapla, A.M. Bartkowski : Lacrimal drainage system obstruction. J. of Maxillo-Facial Surg. 20 : 178-183, 1992.
10. Jones, L. T. and Linn, M. L. : The diagno-

- sis of the causes of epphro, Am, J. Ophthalmol. 67 : 751-754, 1969.
11. Zhi-Hao You. William H. Bell and R. A. Finn : Location of the Nasolacrimal Canal in Relation to the High LeFort I Osteotomy. J. Oral & Maxillofacial Surg. 50 : 1075-1080, 1992.
  12. 정화선, 김태갑 : 하누소관폐쇄시 성누소관 누액배출에 미치는 영향. 대한안과학회지 34 : 273-278, 1993.
  13. Zappia, R. J. and Milder, B : Lacrimaldrainage funtion, Am. J. Ophthalmol. 74 : 154-162, 1972.
  14. Jack J. Kanski : Clinical Ophthalmology(2nd edition). pp 22-59
  15. 유동식, 김홍복, 이상렬 : 한국인 정상안의 누액분비와 배출의 비교관찰. 대한안과학회지 28 : 1, 1978.
  16. Ophthalmc Plastic & Reconstructive Surgery Textbook, Mosby, 1987.
  17. Byron Capleese Smith : Lacrmal Disease & Diagnosis, Posttraumatic Telecanthus Chap 24, 46, 48, 49.
  18. 이봉환, 정화선 : 실리콘관을 이용한 누낭 비강문합술. 대한안과학회지, Vol 30, 343-350, 1989.
  19. Pica G : A modified technique of external dacryocystorhinostomy. Am J Ophthalmol 72 : 679, 1971.