

실험적 돼지 삼출성 표피염에 관한 병리학적 연구 I. 육안적 및 병리조직학적 관찰

오규실 · 이차수
경북대학교 수의과대학
(1994년 8월 4일 접수)

Pathological studies on exudative epidermitis in experimentally infected pigs I. Macroscopical and histopathological observations

Kyu-shil Oh, Cha-soo Lee

College of Veterinary Medicine, Kyungpook National University
(Received Aug 4, 1994)

Abstract : To elucidate morphologic lesion of porcine exudative epidermitis which is occurred sporadically in Korea, *Staphylococcus hyicus* subsp. *hyicus* isolated from the naturally affected pigs was inoculated to suckling pigs. The infected piglets were observed grossly and histopathologically.

Although affected piglets were taking acute, subacute, or chronic course, some piglets suffered from chronic disease showed poor prognosis and marked growth depression. Affected piglets had erythematous skin on the face, ear, and abdomen and these localized lesions appear as brownish spots of exudative epidermitis and formed crust in the early stage. But, after this stage, the skin were covered by viscous greasy exudate and formed blackish brown crust and appeared fissures and hypertrophy.

Grossly, there has been hemorrhage with the removal of crust-like materials of epidermis and edematous subcutis. The superficial lymph nodes were edematous and swollen or congested and hemorrhagic. Some piglets had swollen ureters, cysts in the renal cortex, or polyarthritis. A few cases had mild edematous swelling of kidney, intestinal catarrh and congestion of brain.

Microscopically, skin lesions had detachment of keratinized layer and parakeratosis of epidermis, hydropic degeneration of epidermal cell, and retrogressive degeneration of hair root sheath. Dermis had edema, and infiltration of neutrophils and mononuclear cells. As the disease was proceeded, there was marked perivasculitis with lots of mononuclear inflammatory cells. More chronic lesions formed granuloma-like bodies(nodules) due to more mononuclear, perivascular inflammatory cell infiltration and proliferation of fibroblast. Lots of plasma cells and eosinophils were also present in dermis. Epidermis was hyperplastic by proliferation of basal cells stratum germinativum and epidermal pegs often extended into the dermis. In secondary infection, lots of neutrophils could be seen in epidermis and derms. Kidney had neutrophilic infiltration, necrotic and cystic glomeruli, and dilation of renal tubules and ureters. Purulent arthritis was sometimes observed in joints.

Three days old mice administrated *Staphylococcus hyicus* subsp *hyicus* subcutaneously before had focal conges-

tion and hemorrhage, necrosis, and subcutaneous edema of the skin. This observation was also seen in the study of mice administrated exfoliatin toxin of *Staphylococcus* which evoked human staphylococcal scalded skin syndrome.

Key words : pig, exudative epidermitis, pathological findings, scalded skin syndrome

서 론

돼지의 삼출성 표피염(exudative epidermitis)은 Jones¹에 의하면 1842년 독일의 Spinola에 의해 처음 알려졌으며 피부염을 주요증세로 하고 있는 생후 1개월령 이내의 포유자돈에서 주로 발생하고 있는 질병으로 알려져 있다. 이와같이 이 질병은 오래전부터 세계 각지에서 발생하고 있었으며 명칭도 임상적 조건을 중심으로 다양하게 contagious pyoderma, impetigo contagiosa suis, dermatitis crustosa, seborrhea oleosa, greasy pig disease, exfoliative dermatitis, moist eczema 등으로 기재되어 왔었다².

본 질병의 원인에 대해서는 대사장애, 영양장애, 유전, allergy성 그리고 virus에 의한 것 등으로 여러가지로 보고된 바 있다^{3,5}. 그러나 Hjarre⁶는 자돈의 발병에 피부병변에서 *Staphylococcus*를 분리하여 접종한 바 발병을 재현한 바 있고, 한편 Sompolinsky⁷는 감염자돈으로부터 *Micrococcus hyicus*를 분리하여 보고한 바 있다. 그 후 몇 연구자^{8,10}에 의해 본 질병의 원인체는 세균에 의해 야기됨이 밝혀졌고, Baird-parker¹¹는 *Staphylococcus*라고 동정하였다. 한편 L'Ecuier¹²는 이 균을 *Staphylococcus hyicus*로 명명할 것을 제안했으며, 근년에 와서 Devriese et al¹³에 의해 본 원인체의 생화학적 성상이 조사되고 다시 이 균을 *Staphylococcus hyicus* subsp. *hyicus*라 명명하였다.

본 원인균은 건강한 돼지의 피부에서도 고율로 보균되고 있으며 어린 돼지일수록 보균율이 높다고 한다^{14,15} 따라서 비면역돈은 항상 본 질병에 이환될 가능성이 높으며 동시에 비면역모돈에서 출산된 동복자돈은 본 질병에 70%정도가 감염되어 폐사하게 된다고 한다¹⁶. 또한 이 질병의 감염은 외상에 의하여 일어나나 돈사의 온도가 높아도 본 질병의 발생을 조장시킨다고 하며 외부 기생충에 의해서도 전파의 기회를 높인다고 한다¹⁶. 그리고 본 질병의 임상조건은 갑자기 피부병변이 일어나게 되며 안검이나 이의 주변에서 두부, 경부 및 하복부로 그리고 전신에 만연하게 된다고 한다². 초기피부병소는 적갈색을 띄게되며 지성 삼출물이 출현하나 차차 시일이 경과함에 따라 피부는 흑갈색의 삼출물로 피복되며 만성화된 병돈은 예후가 불량하거나 발육이 지연되어 위

축돈이 된다고 한다^{2,16,18}. 본 질병은 이와같이 피부염을 특징으로 하고 있으며 연간 내내 발병하나 주로 4월에서부터 10월에 걸쳐 비교적 온난한 계절에 다발하는 경향이 있다고 한다. 그리고 본 질병의 감염경로 및 발병요인에 대해서는 불명한 점이 많으나 본 질병으로 인한 직접적인 폐사의 원인은 발열과 동시에 식욕부진과 원기소실을 수반하는 탈수에 기인된다고 한다^{17,18}. Jones¹는 본 질병의 경과에 따라 심급성, 급성 및 아급성형으로 분류했고, 피부병변 이외의 다른 장기의 병리학적소견은 인정되지 않았다고 한다. 그리고 Taylor¹⁶의 보고에 의하면 발병된 자돈은 24시간 이내에 폐사에도 볼 수 있으나 일반적으로 3일 내지 10일사이에 폐사가 일어난다고 하며 급성 피부병변만을 간단히 기술하고 있다. 이와같이 급성경과를 취하는 병돈의 임상조건 및 피부의 병적변화를 주로 관찰하였으며 기타 장기 및 경시적인 피부병변에 대한 체계적인 병리학적 소견은 거의 찾아볼 수 없다.

본 연구에서는 국내에서 산발하고 있는 돼지의 삼출성 표피염의 원인균에 대한 박 및 강^{19,20}의 보고를 근거로 분양받은 균주를 이용하여 포유자돈에 접종한 후 발병된 자돈에 대해서 피부를 비롯한 각종장기를 육안적 및 광학현미경적으로 관찰하고 한편 인간의 Staphylococcal scalded skin syndrome의 소견과 비교 관찰하였던 바 그 결과를 보고하는 바이다.

재료 및 방법

공시동물 : 10일령 내지 22일령의 랜드레이스잡종 포유자돈 21두와 3일령 N:GP(S)mouse 30두 그리고 3일령 Sprague-Dawley rat 30두를 각각 공시하였다. 포유자돈은 모돈과 분리치 않고 그대로 모유를 이용하게끔 하거나(17두) 또는 동물사육실에서 분유로 사육하면서 공시하였다(4두). 그리고 mouse와 rat는 한국 원자력 병원 실험동물실에서 사육번식중인 것을 분양받아 polycarbonate cage를 사용하여 사육하였다. 이들 실험동물에 대해서는 전용 고흡사료(삼양사)와 식수를 자유로이 섭취케 했고 이들로부터 산자 3일령의 것을 사육하였다.

공시균 : 삼출성 표피염의 자연발생자돈 피부병소로 부터 분리동정된 균주 *Staphylococcus hyicus* subsp. *hyicus*(type B)¹⁹를 사용하였으며, 이 공시균을 trypticase soy broth(BBL)에 접종하여 37°C에서 24시간 배양한 균액(87×10⁹CFU/0.1ml)을 일정량씩 공시동물에 피하주사하였다.

임상 및 육안적 관찰 : 포유자돈에 대해서는 공시균을 1.0ml씩 피하주사한 후 임상 및 피부의 발병상태를 관찰하면서 폐사직후 또는 폐사직전 부검하였고 필요에 따라 피부의 생검을 실시하였다. 그리고 mouse와 rat에 대해서는 0.05ml씩 피하주사한 후 피부반응을 경시적으로 관찰하였다.

병리조직학적 관찰 : 상기와 같이 행한 공시동물의 도살해체조직과 생검조직을 10% 중성 formalin액,

Bouin액 및 alcohol 고정제에 각각 고정하여 통상적인 방법에 따라 paraffin포매절편을 만들어 H-E, PAS 및 toluidine blue 등의 염색을 실시하여 광학현미경적으로 관찰하였다.

결 과

임상 및 육안적 관찰 : 본 실험은 본 질병의 자연발생 예를 흔히 볼 수 있는 계절을 참고로 하여 4월에서 부터 7월에 걸쳐 수행되었으며, 경북 모지방에서 돼지 삼출성 표피염의 증세를 나타내고 있는 자연감염돈에서 분리한 공시균 *Staphylococcus hyicus* subsp *hyicus*를 돼지에 접종하였다. Table 1 에서 보는 바와 같이 접종 후

Table 1. The affected piglets after inoculation with *Staph hyicus* subsp *hyicus*

No	Age(day)	Necropsy after inoculation(day)	Gross finding	Remark
1	10	2	Epidermitis	died
2	10	3	Epidermitis	killed
3	10	3	Epidermitis, Ureter dilation, Arthritis	died
4	10	7	Epidermitis	killed
5	14	6	Epidermitis, Ureter dilation, Arthritis, Hydronephrosis(Cystic Kidney)	died
6	14	10	Epidermitis	died
7	17	2	Epidermitis	died
8	17	15	Epidermitis	killed
9	21	3	Epidermitis	died
10	21	7	Epidermitis, Ureter dilation, Hydronephrosis(Cycstic Kidney)	died
11	21	21	Epidermitis	killed
12	21	28	Epidermitis	killed
13	22	9	Epidermitis, Ureter dilation	died
14	22	10	Epidermitis, Ureter dilation, Arthritis	died
15	22	24	Epidermitis	killed
16	22	28	Epidermitis	killed
17	22	31	Epidermitis	killed
18	19	10	Epidermitis, Ureter dilation, Arthritis	died
19	19	14	Epidermitis	died
20	19	14	Epidermitis, Ureter dilation, Arthritis	killed
21	19	28	Epidermitis	killed

24시간 내지 48시간 사이에서 피부의 병변을 보이면서 본 질병의 감염이 인정되었으며 접촉 후 약 1개월간에 걸쳐 조사하였다. 처음에는 안면부, 이의 그리고 복부 피부에서 병변이 나타나기 시작하여 사지와 배부의 피부로 확산되었다. 이들의 소견은 피부의 홍반을 나타내면서 한국성으로 갈적색의 가피를 형성하고 이들 가피의 탈락과 삼출액이 유출되었다. 병변이 경과됨에 따라 점조한 지성 삼출물이 피부를 덮게되고 이들 삼출물에 든사내의 먼지 및 오물등이 달라붙어 병소가 흑갈색으로 변했다(Fig 1). 동시에 체온이 40°C 전후로 상승하면서 식욕감퇴와 원기소실등이 인정되었다. 증세가 더욱 진행됨에 따라 전신의 피모는 서로 달라붙으면서 현저히 거칠어지고 흑갈색의 가피가 피복되면서 처처에 균열이 나타나고 피부의 비후가 인정되었다. 또한 병든은 고도로 쇠약해지고 탈수증상을 나타내면서 폐사하였다(Fig 2, 3). 한편 만성화된 병든은 일반적으로 예후가 불량하였고 발육이 현저히 지연되어 위축돈이 되는 경향이였다.

부검소견으로는 피모 및 표피에 달라붙은 가피양 물질은 질병초기에는 용이하게 박리되었고 이들 박리된 병소는 출혈을 볼 수 있었다. 한편 적색의 습윤한 표피층 및 피하조직이 노출되었다. 그리고 만성화된 병든은 고도의 탈수증과 쇠약이 있었으며 전신의 피부는 비후되고 처처에 균열이 출현하였고 상피병양 소견이 인정되었다. 또한 피하의 수종과 체포 임파절의 수종성 종창 또는 경도의 충출혈이 인정되었다. 기타 장기의 소견으로는 요관의 확장이 발병두수 21두 중 7두에서 인정되었고, 그 중에 2개 내지 3개의 낭포가 형성된 낭포신의 소견이 2두에서 나타났다(Fig 4). 한편 이들 요관의 확장이 인정된 예에서는 신장 피질부의 피막이 용이하게 박리되었고 피막의 분리와 동시에 수양성 액의 유출이 인정되었다. 그리고 관절부의 종창이 21두 중 5두에서 인정되었고 특히 후지의 족근간관절의 종창과 아울러 병든은 견좌자세를 취하였고(Fig 5). 이들 종창부위는 황적색의 삼출물이 저류되어 있었다. 그리고 장관의 경도의 카타르성염이 인정되었으며 뇌의 충혈소견이 있었다.

공시균을 접종한 3일령의 신생자 mouse에서는 주사 부위에 주사 8시간 후 부터 한국성 충출혈과 동시에 피부조직의 괴사를 볼 수 있었으나(Fig 6), 3일령의 신생자 rat에 있어서는 mouse에서 볼 수 있었던 한국성 괴사는 현저히 인정되지 않았고 대조군에 비해 전신 피부조직의 충혈을 볼 수 있었다. 그리고 이들 mouse와 rat에 있어서는 기타 장기의 부검소견은 충혈소견이었으며, 대체로 공시균의 접종 후 3일 이내에 폐사되었다.

병리조직학적 소견 : 피부의 병리조직학적 소견은 일반적으로 급성 삼출성염의 소견이지만 질병이 경과함에 따라 괴사성 염증 소견이 표피층 심부까지 파급되었다. 표피표층에는 균괴와 괴사산물을 함유하는 각질층이 탈락되고, 이들 부위는 부전각화증 소견을 나타내었으며(Fig 7), 병변부위에 따라 표피세포의 공포화와 괴사가 진행되는 것을 볼 수 있었다(Fig 8). 그리고 모낭 내에도 괴사산물과 염증세포의 출현과 아울러 심부 진피내 모근부까지 상피세포의 괴사가 진행되었다. 이와 같은 부위에서는 괴사산물의 탈락과 동시에 삼출액의 유출과 출혈이 쉽게 나타날 수 있었다. 삼출세포로는 표피층하 진피내에 소수의 호중구와 원형세포의 침윤이 있었으며 질병의 경과에 따라 다수의 원형세포가 혈관 주위에 출현하는 것을 볼 수 있었다(Fig 9). 병변이 만성화됨에 따라 진피내 혈관 주위에서는 삼출세포의 증수와 아울러 섬유아세포 증식에 기인된 육아종양 소체의 형성을 볼 수 있었다(Fig 10). 동시에 진피내에서는 다수의 형질세포가 관찰되었다. 그리고 표피층의 기저층에서는 많은 세포분열상을 볼 수 있었으며 표피의 비후와 기저층이 진피내로 유두상 돌출이 다수 인정되었다(Fig 11, 12). 한편 기타 세균에 의한 2차감염을 받았다고 인정되는 병변부에서는 많은 호중구의 출현을 볼 수 있었으며(Fig 13), 이와같은 부위는 삼출세포에 현저한 차이가 있었다. 한편 한선에서는 많은 호중구의 출현이 관찰되기도 하였으며(Fig 14), 또한 원인균의 집락이 괴사산물과 함께 출현하기도 하였다.

신장에서는 신장염이 나타난 예는 소수이지만은 이들 예에서는 실질내에 호중구의 다수의 출현과 사구체의 파괴와 낭포화가 인정되기도 하였으며(Fig 15), 요세관내에 탈락상피세포의 저류와 함께 요세관의 확장 및 낭포화 그리고 신우신염(Fig 16) 및 요관염과 요관의 확장등이 인정되었다. 관절에 있어서는 화농성의 관절염이 관찰되었다(Fig 17). 괴사소견이 인정된 신생자 mouse의 피부에 있어서는 각질층의 탈락과 소수의 호중구 및 임파구의 출현과 동시에 피부 표피세포의 괴사가 인정되었다(Fig 18).

mast cell의 동태에 관해서는 질병의 초기에 있어서는 정상 피부조직에 비해 mast cell의 수적 감소와 탈과립 소견이 인정되었다(Fig 19). 그러나 질병의 경과에 따라 만성화함에 따라 많은 과립으로 충만된 다수의 mast cell이 진피내에 출현하는 것을 볼 수 있었다(Fig 20, 21).

고 찰

돼지의 삼출성 표피염(exudative epidermitis)은 주로 생후 1개월령 이내의 포유자돈에 빈발하는 삼출성, 괴사성 표피염을 특징으로 하는 질병으로 알려져 있으며¹, 원인체는 *Staphylococcus hyicus* subsp *hyicus*라는 세균에 의하여 발생한다는 것이 최근에 밝혀졌다^{13,19}. 본 실험에서도 박 및 강¹⁹이 분리한 *Staphylococcus hyicus* subsp *hyicus*를 생후 10일령 내지 22일령의 포유자돈에 접종하여 접종 후 약 1개월간에 걸쳐 조사하였던 바, 임상 및 피부의 육안적 소견이 타 보고자¹⁹와 거의 일치된 삼출성, 탈락성, 괴사성 피부염을 볼 수 있었으며 전신피부의 병변의 만연과 탈수증상으로 예후가 불량함이 인정되었다.

본 질병은 연간 내내 발생하나 주로 4월에서부터 10월에 걸쳐 비교적 온난한 계절에 다발하는 경향이 있다고 하며^{17,18}, 돈사의 환경과도 본 질병의 발병률에 관계가 있다고 한다¹⁶. 본 실험에서도 2년간에 걸쳐 4월 내지 7월에 원인균을 접종한 자돈을 모돈과 분리사육치 않고 모유를 이용케 하는 등 모든 조건을 자연발생예와 동일하게 유지시키면서 질병의 경과를 관찰하였다. 그 결과, 자연발생예와 거의 일치된 임상적 소견을 관찰할 수 있었다. 그러나 자돈을 처음부터 모돈과 분리하여 실험실내에서 인공유를 급여하면서 원인균을 접종한 예에서는 피부병변이 미약하거나 또는 질병이 원만하게 일어나지 않음이 인정되었다. 따라서 이와같은 예는 본 실험예에서 제외되었으나 인공유내의 첨가된 항생제와 사육실의 환경적 요인에 기인된 것으로 간주되며 구체적인 원인은 알 수 없었다.

Jones¹에 의하면 본 질병의 경과를 심급성, 급성 및 아급성형으로 분류했으며 피부병변 이외의 다른 장기에서는 병적소견이 인정되지 않는다고 하였으며, 또한 Taylor¹⁶도 본 질병으로 인한 폐사는 주로 3일 내지 10일 사이에 일어나며 급성 피부병변만을 기술하고 있다. 이와같이 본 질병의 특징적 소견이 삼출성 피부염이기 때문에 대체로 피부병변만으로 거의 진단이 되며 따라서 기타 장기에 대해서는 중요하게 다루어져 있지 않았다. 그러나 본 실험에서는 급성 및 아급성 이외에도 淸水²가 기술한 바와 같이 만성화된 예를 볼 수 있으며 이들은 대체로 예후가 불량하나 위축돈으로 경과하는 예도 볼 수 있었다. 그리고 피부병변 이외에도 관절염과 신장의 수신증 및 낭포형성 그리고 요관의 확장 등이 소수 예에서 관찰되었다. 관절염의 원인체에 대해서 中林 등²¹은 본 질병의 원인균인 *Staphylococcus hyicus* subsp *hyicus*가 원인이 될 수 있다고 하였으며, Amtsberg²²와 Amtsberg 및 Hanzem²³은 *Staphylococcus hyicus* subsp *hyicus*를 접종한 자돈에서 다발성

관절염을 보고한 바 있다. 그리고 渡部 등¹⁷과 矢口¹⁸도 신장에서 낭포형성과 요관염을 인정한 바 있다. 이와같은 사실로 보아 *Staphylococcus hyicus* subsp *hyicus*는 피부염 이외에 관절과 신장에 대해서 병변을 일으킬 수 있다고 보며 상기한 보고들은 단편적이기는 하지만 본 실험의 결과를 충분히 뒷받침한다고 하겠다.

본 실험에서 관찰된 관절염은 다발성으로 나타났고 호중구가 다량 출현하였으며, 신장에서도 실질내에 호중구의 출현과 사구체의 파괴와 낭포화 및 요세관의 확장과 낭포화 그리고 신우신염과 요관의 확장 및 요관염 등이 인정되었다. 신장에서의 이와같은 낭포화는 신장염에 의한 조직의 파괴산물이 요관염으로 축소된 요관을 폐쇄시켜 요관의 확장과 동시에 수신증 및 신낭포를 형성케 하는 것으로 사료되었다.

가축에 있어서 신장에 형성된 낭포에 관한 보고를 보면, Cohrs²⁴는 단발성 및 다발성의 낭포신으로 구분하였고 신장의 단발성 낭포는 돼지, 소, 말, 양 및 토끼에서 그리고 다발성의 낭포신은 소, 말 및 돼지에서 각각 관찰한 바 있다고 하였다. Jones 및 Hunt²⁵는 단발성 낭포신과 다발성 낭포신이 타 가축보다 돼지 및 개에서 흔히 볼 수 있다고 하였으며, 한편 Jubb et al²⁶과 콕과 이²⁷는 돼지에서 단발성 낭포신과 소에서 다발성 낭포신을 각각 보고한 바 있다. 본 실험에서 관찰된 신장의 낭포는 단발성의 낭포로 신장염에 기인된 세뇨관 및 요관의 폐쇄에 의하여 발생된 것으로 보며 특히 상기한 타 보고자와 같이 돼지에서는 신장에 낭포가 후천적 요인에 의해 잘 형성되는 것으로 사료되었다.

피부의 병적변화로는 우선 표피층에 있어서 각질층의 탈락과 부전각화의 소견을 淸水²와 Taylor¹⁶도 기술한 바 있으며, 본 실험에 있어서도 초기의 병변 소견으로 출현하였다. 본 질병의 원인균에 의한 이와같은 병적변화를 일으키는 기전에 대해서는 아직 언급된 바 없으며 문헌상 찾아볼 수 없다. 그러나 인간에 있어서 *Staphylococcal scalded skin syndrome*을 일으키는 황색포도상구균의 exfoliatin독소를 주입함으로써 일어날 수 있는 소견과 극히 유사하였다³⁵. 이 exfoliatin독소를 주입한 생후 3일령의 mouse에 있어서 주사후 8시간 후부터 피부의 탈락이 일어났다고 한다. 또한 이러한 exfoliatin독소에 감수성 동물은 인간이외에 mouse뿐이었으며 rat, 가토, hamster, guinea pig, 개 및 조류에 대해서 다량의 exfoliatin독소를 주입해도 하등의 피부의 탈락을 볼 수 없었다고 한다²⁸. 본 실험에 있어서도 3일령의 mouse에 본 원인균을 접종함으로써 피부 각질층의 탈락을 볼 수 있었으나 rat에 있어서는 충혈 이외의 소견이 관찰되지 않은 점은 거의 일치된 소견으로 간주되

며, 이와같은 사실로 미루어 볼 때 본 실험 예에서 볼 수 있었던 초기병변으로 표피 각질층의 탈락은 역시 인간에 있어서 황색 포도상 구균성 *exfoliatin*과 유사한 독소에 의하여 일어난 것으로 추측되며 이렇게 된 피부는 2차감염을 더욱 쉽게 받을 것으로 사료되었다.

피부의 임상 및 육안적 소견은 대체로 의견의 일치를 보나 병리조직학적 소견에 있어서는 다소 차이가 있는 것으로 사료된다. 즉 병리조직학적 소견에 있어서 淸水²는 발병초기에는 표피에 국한해서 급성 삼출성염이 관찰되나 병변이 피부 심층부로 파급하게 되며 표피층에 원인균의 집락을 함유하는 각질층의 탈락과 부전각화 현상이 나타나고 표피세포들의 공포화와 동시에 괴사가 일어난다고 하였다. 그리고 진피내에는 혈관의 충혈과 조직구와 호중구등의 침윤을 볼 수 있다고 하였다. 그러나 Taylor⁶는 호중구의 침윤을 동반하는 표피 각질층의 탈락과 표피 배아층이 진피내로 망상으로 돌출한다고 하였다. 본 실험에서는 표피층의 병적변화에 대한 淸水²가 기술한 소견과 대체로 일치된 소견이었다. 그러나 표피에 기타 세균의 2차 감염이 있을 때는 표피층의 괴사가 매우 심하였고 호중구가 다수 출현하였다. 그러나 진피내의 삼출세포로는 호중구와 원형세포가 출현하였고, 질병이 경과함에 따라 원형세포가 다수 출현하였으며 표피 배아층세포의 분열증식에 의한 진피내에 망상 돌출과 혈관 주위에 많은 원형세포의 침윤 그리고 육아종양 소체의 출현과 mast cell, 호중구 및 형질세포 등이 다수 출현하였다. 한편 이와같은 조직학적 소견은 淸水² 그리고 본 실험에 기술한 바와 같이 피부의 비후를 나타내게 할 수 있는 소견이라고 본다.

결 론

국내에 산발하고 있는 돼지의 삼출성 표피염에 대한 형태학적 소견을 명확히 하고자 자연발생예로부터 분리한 *Staphylococcus hyicus* subsp *hyicus*를 포유자돈에 접종한 후 발병된 자돈에 대해서 육안적 및 병리조직학적으로 관찰하였던 바 다음과 같은 결과를 얻었다.

발병된 자돈은 급성, 아급성 및 만성 경과를 취하나 주로 급성으로 폐사하는 예가 많았으며 만성예에서는 예후가 불량하였고 발육이 현저히 지연되어 위축돈이 되는 경향이였다. 이들 발병돈은 발병초기에는 안면부, 이목과 복부 피부에서 홍반을 나타내면서 한국성 적갈색의 삼출성 표피염의 가피가 형성되나 질병이 경과함에 따라 점조한 지성 삼출물이 피복되면서 병소에 흑갈색의 가피가 형성되고 처처에 피부의 균열과 비후가 인정되었다.

병리해부학적 소견으로는 피부의 가피양 물질의 박리와 함께 출혈을 볼 수 있었고 피하의 수종과 체포 임파절의 수종성 종창 또는 충출혈이 인정되었다. 그리고 요관의 확장과 신장 피질부에 낭포가 소수예에서 관찰되었고 또한 다발성 관절염이 소수예에서 나타났다. 그리고 신장의 경도의 수종성 종창과 장의 카타르 및 뇌의 충출혈이 인정되었다.

병리조직학적 소견으로는 피부에서 각질층의 탈락과 부전각화증의 소견에 이어 피부 표피세포의 공포화와 괴사 및 모근부의 퇴행성 변화등이 관찰되었다. 진피내에는 수종과 호중구 및 원형세포의 침윤이 있었으나 병변이 경과함에 따라 다수의 원형세포가 혈관 주위에 출현하였고, 만성화된 병변 소견에 있어서는 혈관 주위에 삼출세포의 증가와 섬유아세포의 증가에 기인된 육아종양 소체의 형성이 인정되었다. 동시에 진피내에서는 다수의 형질세포 및 호중구가 출현하였으며 표피층의 기저층 배아세포의 분열증식에 기인된 표피층의 비후와 기저층의 유두상 돌출이 진피내로 일어났다. 한편 2차감염이 있을시에는 많은 호중구의 집적을 표피층과 진피내에서 볼 수 있었다. 신장에서는 실질내에 호중구의 출현과 사구체의 파괴와 낭포화, 요세관과 요관의 확장등이 관찰되었으며 관절에서는 화농성 관절염이 인정되었다.

공시균을 피하에 접종한 3일령의 신생자 mouse에서는 피부의 한국성 충출혈과 동시에 피부조직의 괴사와 피하수종이 인정되었으며 인간의 *Staphylococcal scalded skin syndrome*을 일으키는 *Staphylococcus*의 *exfoliatin*-독소를 주입한 mouse의 소견과 극히 유사하였다.

Legends for figures

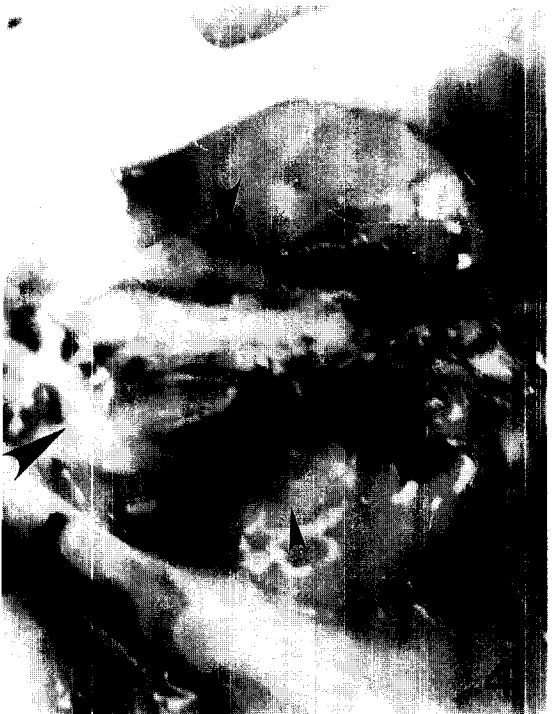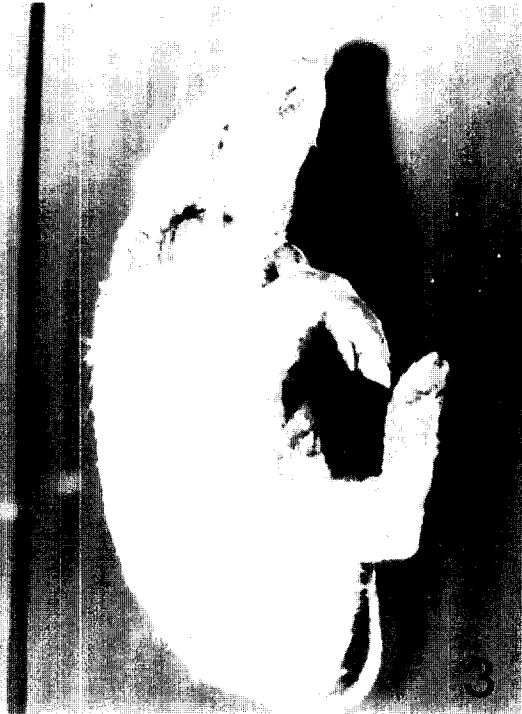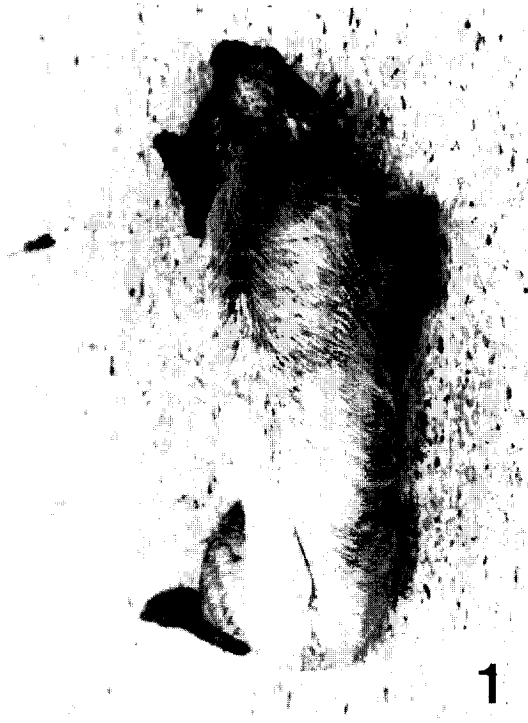Fig 1. Gross lesion of a piglet skin a week later after inoculation. The blackish brown scales of exudate spread to most parts of the body.

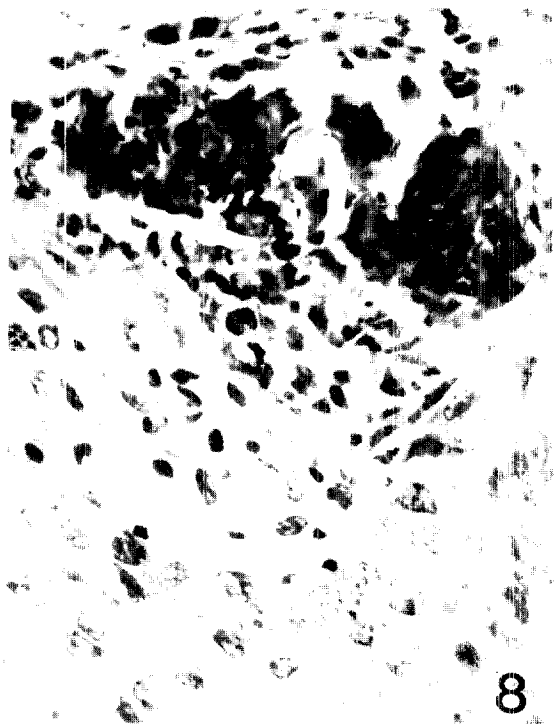
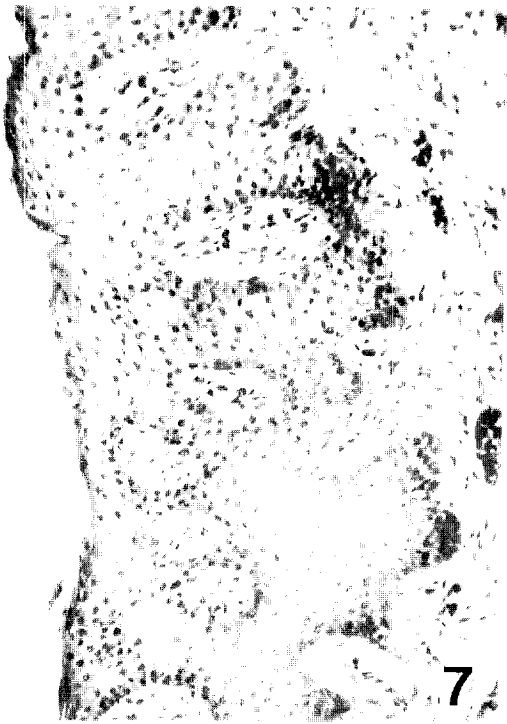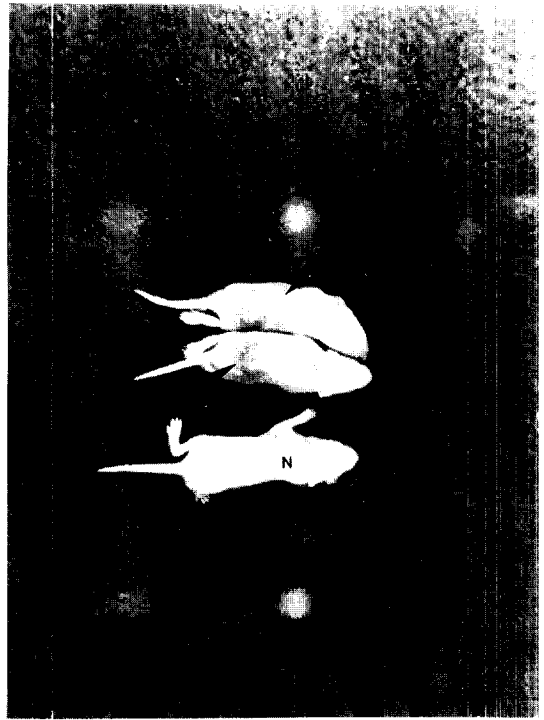
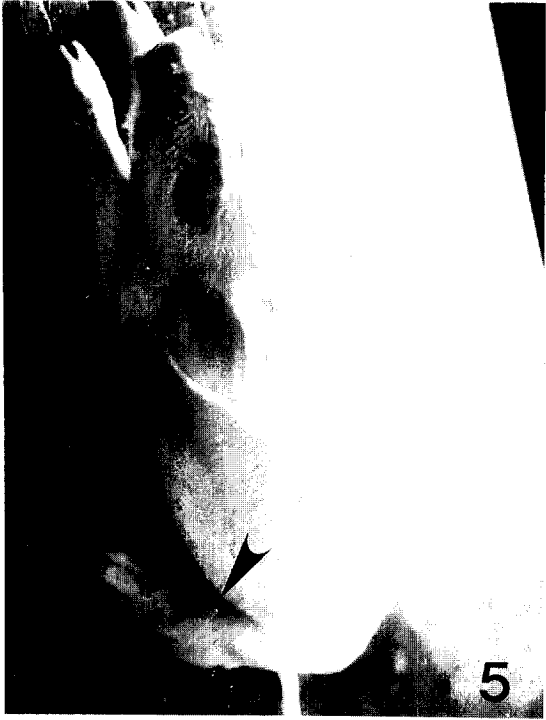Fig 2. Gross lesion of abdominal area in the piglet of Fig 1.

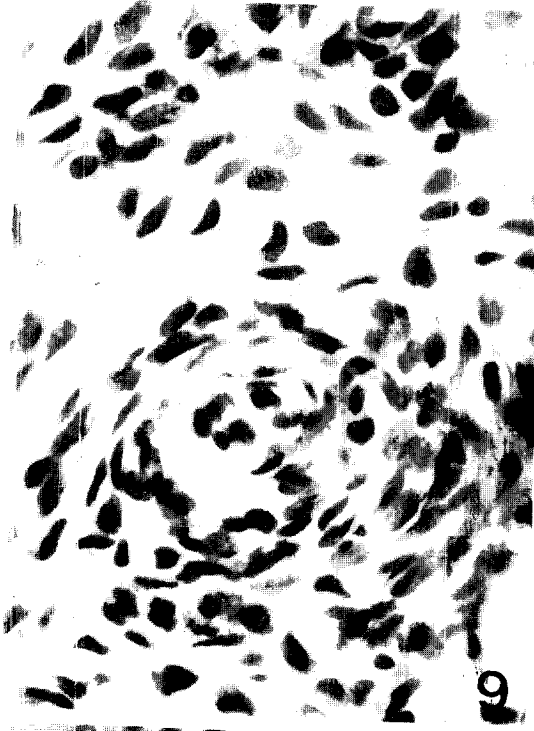- Fig 3. Gross appearance of a piglet at 28 days after inoculation. The severely affected piglet is depressed, dehydrated and emaciated. The lesions are dark in color and skin is thickened with rough hair coat.
- Fig 4. Dilated ureters (large arrows) and a cyst (small arrow) of kidney.
- Fig 5. Swollen joint area (arrow) is seen in the rear leg of a piglet with dog-sitting posture.
- Fig 6. 3 days aged mice at 24 hrs after inoculation. Local hyperemia with necrosis of skin is seen in the inoculated sites of the mice (arrows). N: Normal mouse.
- Fig 7. Parakeratosis of epidermis and edema of dermis are observed in the skin. H & E. X67.
- Fig 8. Necrosis with vacuolization of epidermal cells and infiltration of a few inflammatory cells are seen in the epidermis. H & E. X268.
- Fig 9. Infiltration of round cells and proliferation of fibroblastic cells are marked around blood vessel in the later stage of the disease. H & E. X268.
- Fig 10. Perivascular cell infiltrations appear as granuloma-like nodules (bodies) in the chronic cases. H-E. X67.
- Fig 11. Cell divisions are marked in the basal layer of chronic case. H & E. X268.
- Fig 12. Epidermis shows thickening and epidermal pegs are well developed in chronic case. H & E. X67.
- Fig 13. Many neutrophils and rod-shaped bacteria are observed in the epidermis of secondary infection. PAS. X268.
- Fig 14. Lumen of sweat gland is filled with many neutrophils. H & E. X268.
- Fig 15. Glomerular destruction, dilation of Bowman's spaces and renal tubules (cyst formation), and neutrophil infiltration in interstitial tissue are seen in the kidney. H & E. X67.
- Fig 16. Lumen of renal pelvis is filled with proteinous cast and cell debris (arrow). H & E. X67.
- Fig 17. Suppurative arthritis is observed in the joint. H & E. X67.
- Fig 18. Desquamation of superficial layer and necrosis of keratinocytes is seen in the epidermis of mouse skin, and inflammatory cells appear in the dermis. H & E. X67.
- Fig 19. A few mast cells are seen in the dermis in the early stage of the disease. Toluidine-blue. X268.
- Fig 20. Mast cells in dermis of chronic case are full of granules. Toluidine-blue. X268.
- Fig 21. Many mast cells are observed in the dermis in chronic case. Toluidine-blue. X67.

참 고 문 헌

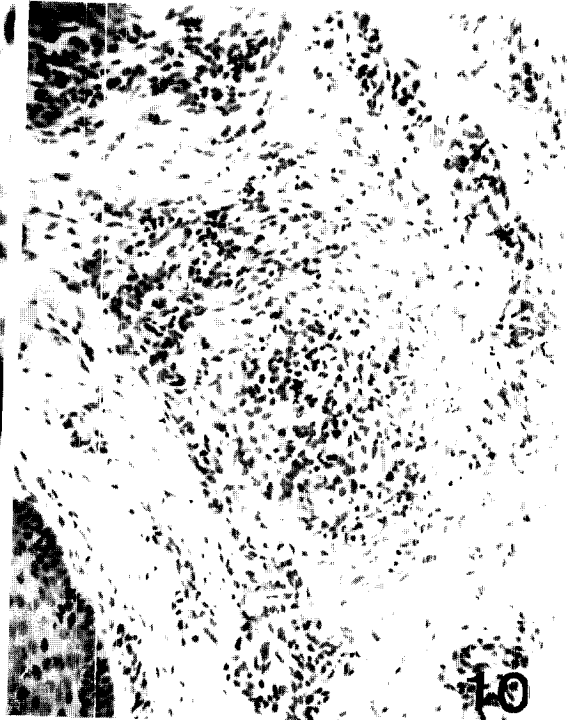1. Jones LD. Exudative epidermitis of pigs. *Am J Vet Res* 1956; 17: 179-193.
2. 清水晃, 參出性 表皮炎. 豚病學(態容哲夫外). 第3版. 東京: 近代出版, 1987; 438-443.
3. Sandbr EH. Impetigo contagiosa. En del unders - Ökelsel over sjukdommens-arsaksforhold. *Nordiska Veterinar motet* 1959; 8: 85-92.
4. Hanson LJ. Studies on parakeratosis and exudative epidermitis in swine. *Thesis Univ. of Minnesota* 1962; 104.
5. Underdahl NR, Grace OD, Young GA. Experimental transmission of exudative epidermitis of pigs. *J Am Vet Med Assoc* 1963; 142: 754-762.
6. Hjarre A. Contagios pyodermi hos svin (Impetigo contagiosa). *Skand Vet Tidskr* 1948; 38: 662-682.
7. Sompolinsky D. Del impetigo contagiosa suis et du *Micrococcus hyicus n. sp.* *Schweiz Arch Tierheilkd* 1953; 95: 302-309.
8. L'Ecuyer C. Exudative epidermitis in pigs; clinical studies and preliminary transmission trials. *Can J Comp Med Vet Sci* 1966; 30: 9-16.
9. L'Ecuyer C, Jericho K. Exudative epidermitis in pigs; Etiological studies and pathology. *Can J Comp Med Vet Sci* 1966; 30: 94-101.
10. Odegard O, Fossum K. Eksperimentelle studier over eksudativ epidermitis hos gris. *Nord Veterin ärmötet Stockholm* 1966; 10: 292-297.
11. Baird-Pauker AC. The classification of *Staphylococci and micrococci* from world-wide sources. *J Gen Microbiol* 1965; 38: 363-387.
12. L'Ecuyer C. Exudative epidermitis in pigs; Bacteriological studies on the causative agent *Staphy-*



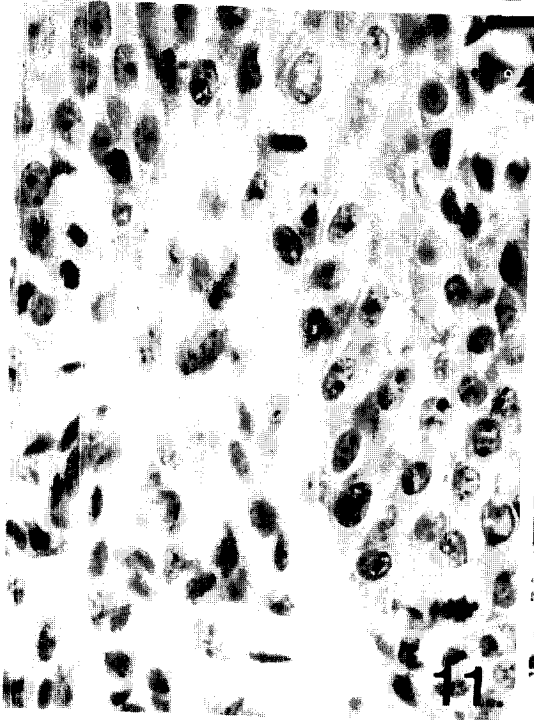




9



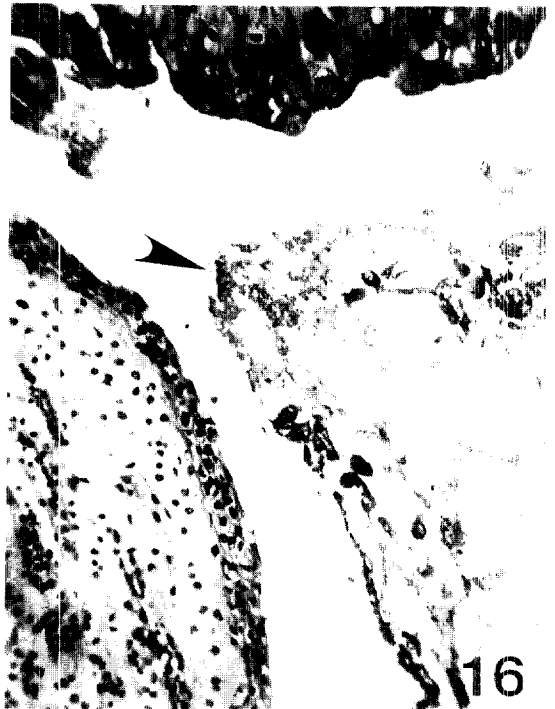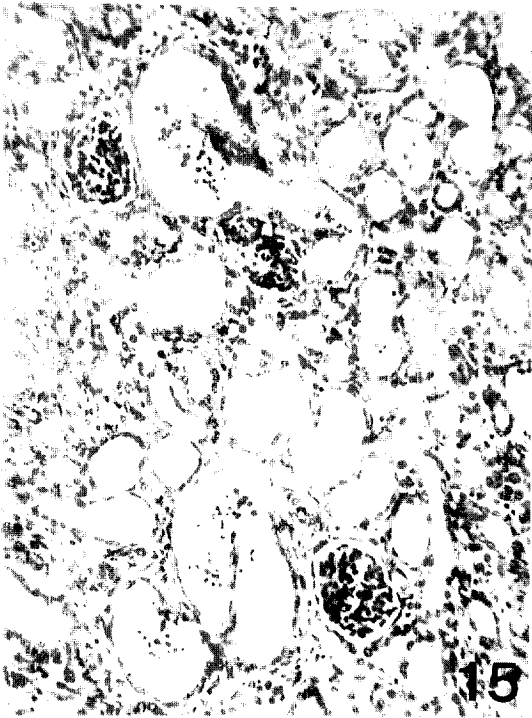
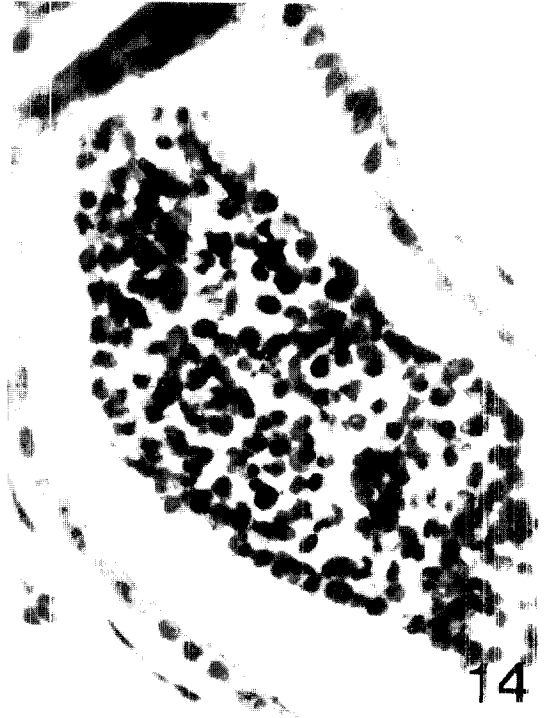10




11

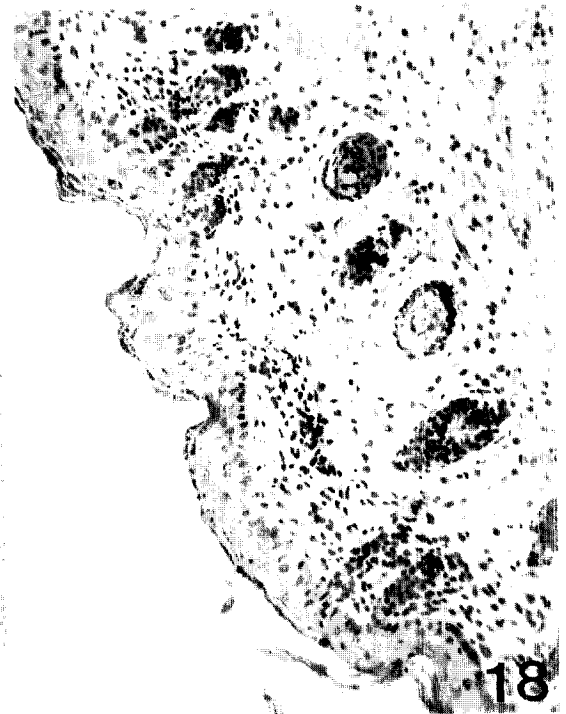

12

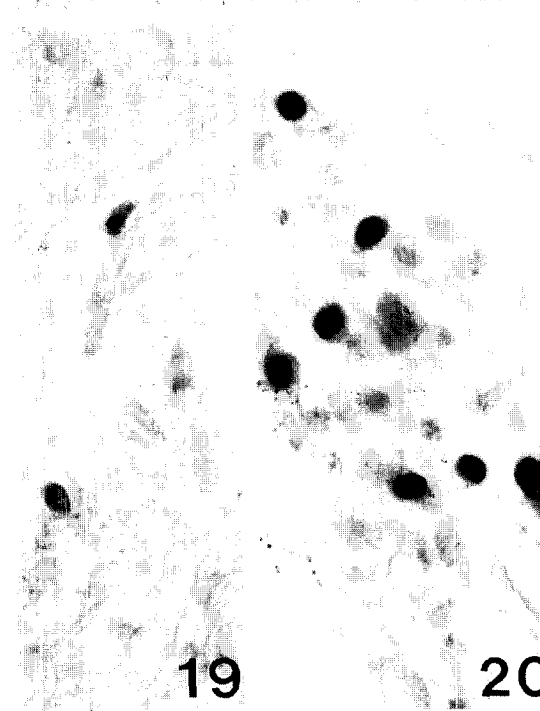




17



18



19



20

21

- lococcus hyicus*. *Can J Comp Med Vet Sci* 1967; 31: 243-247.
13. Devriese LA, Hajek V, Oeding P, et al. *Staphylococcus hyicus*(Sompolinsky 1953) *comb. nov.* and *Staphylococcus hyicus* subsp. *chromogenes* subsp. *nov.* *Int J Syst Bacteriol* 1978; 28: 482-490.
 14. Devriese LA. Isolation and identification of *Staphylococcus hyicus*. *Am J Vet Res* 1977; 38: 787-792.
 15. Takeuchi S, Kobayashi Y, Morozumi T, et al. Isolation and some properties of *Staphylococcus hyicus* subsp. *hyicus* from pigs, chickens and cows. *Jpn J Vet Sci* 1985; 47: 841-843.
 16. Taylor DJ. Exudative epidermitis, In: Diseases of swine edited by Lemam AD, et al. 7th ed. Iowa State Univ Press. Ames, Iowa, 1992; 522-525.
 17. 渡部孝義, 加藤二郎, 野崎卓助 等. 豚渗出性皮膚炎の發生例について. *日獸會誌* 1976; 29: 217-220.
 18. 矢口長彦. *Staphylococcus hyicus* subsp. *hyicus*による豚の渗出性表皮炎. *獸醫畜産新報* 1983; 742: 263-276.
 19. 朴清圭, 康炳奎. 돼지 渗出性表皮炎에 관한 研究. I. 發病豚 및 健康豚으로 부터 *Staphylococcus hyicus* subsp. *hyicus*의 分離 및 그 性狀. *大韓獸醫學會誌* 1986; 26: 251-257.
 20. 朴清圭, 康炳奎. 돼지 渗出性表皮炎에 관한 研究. II. 돼지유래 *Staphylococcus hyicus* subsp. *hyicus*의 血清刑別. *大韓獸醫學會誌* 1987; 27: 47-52.
 21. 中林大, 本間穂積, 石田秀史 等. *Staphylococcus hyicus* subsp. *hyicus*가 分離 された 豚의 關節炎. *臨床獸醫* 1985; 3(11): 45-50.
 22. Amtsberg G. Infektionsversuche mit *Staphylococcus hyicus* an aktiv und passiv immunisierten Schweinen. *Berl Münch Tierärztl Wschr* 1978; 91: 201-206.
 23. Amtsberg G, Hanzem S. Vergleichende experimentelle Untersuchungen zum Nachweis der Pathogenität von *Staphylococcus hyicus* des Schweines bzw. von *Staphylococcus epidermis* Biotyp 2 des an gnotobiotischen Ferkeln und Kaninchen. *Berl Münch Tierärztl Wschr* 1978; 91: 299-301.
 24. Cohrs P. Textbook of the special pathological anatomy of domestic animals. Pergamon Press. Oxford 1966; 662.
 25. Jones TC, Hunt RD. Veterinary pathology. 5th ed. Philadelphia: Lee & Febiger, 1983; 1447-1449.
 26. Jubb KVF, Kennedy DC, Palmer N. Pathology of domestic animals(Vol. 2), 3rd ed. Academic Press, New York: 1985; 353-355.
 27. 郭守東, 李且秀. 韓牛에 發生한 polycystic kidney. *大韓獸醫學會誌* 1979; 19: 27-32.
 28. 近藤勇. 黄色ブドウ球菌エクスポリアチンAならびにB, 蛋白質核酸酵素別冊, 細菌酵素研究(最新のあゆみ). 東京: 共立出版, 1976; 82-95.