

# 치아회분말 및 치과용 연석고 혼합매식술에 관한 실험적 연구

\*조선대학교 치과대학 구강악안면외과학교실

\*\*조선대학교 치과대학 구강병리학교실

김영균\* · 여환호\* · 양인석\* · 서재훈\* · 조재오\*\*

## IMPLANTATION OF TOOTHASH COMBINED WITH PLASTER OF PARIS : EXPERIMENTAL STUDY

Young-Kyun Kim\*, Hwan-Ho Yeo\*, In-Seog Yang\*, Jae-Hoon Seo\*, Jae-O Cho\*\*

\*Dept. of Oral & Maxillofacial Surgery, College of Dentistry, Chosun University.

\*\*Dept. of Oral Pathology, College of Dentistry, Chosun University.

*This study was undertaken to determine whether the addition of calcium sulfate to toothash material (Toothash : plaster of paris = 2 : 1) would improve its stabilizing property without adversely affecting its osteoconduction. The radiographic and histologic examinations of bone response of this composite material was performed after 1-, 3-, 5-, 8-, and 12-week implantation in calvaria of rats. No sign of extensive inflammatory response was detected. No movement could be observed with this composite material. Creeping substitution was observed in the surgical site. The direct union between toothash and growing bone after 12 weeks of implantation was observed in the defect margin. We could observe this composite implant material is resorbing slowly as time is over.*

*Key Words : calcium sulfate, toothash, creeping substitution*

### I. 서 론

골결손부의 재건을 위해 초기 혈관화, 우수한 생착력, 질한 전염으로 부터의 안정성, 그리고 면역 거부반응이 없는 등의 장점으로 자가골이 상용되어 왔다. 그러나 채취량의 제한, 공여부의 문제점, 이식후 흡수등의 단점등이 상존하고 있다<sup>1,2)</sup>. 이에 신 선자가골을 대용하기 위한 재료 개발이 활발히 이루어져 왔고<sup>3,4,5,6)</sup>, 단순냉동골<sup>7)</sup>, 방사선 조사<sup>8)</sup>, 냉동건조골<sup>9)</sup>, 탈회냉동건조골<sup>10)</sup> 등 다양한 동종골에

대한 연구가 진행되었으며 임상에 사용되기도 하였다. 그러나 이러한 것들은 재혈관화가 상당히 늦어서 이식상에 생착되는 속도가 현저히 늦고, 질한전염 등의 위험성이 있는 등의 단점을 내재하고 있다. 따라서 이형성 물질의 연구개발이 한편으로 진행되면서 임상에 사용되고 있다. 특히 외형결손부 수복을 위해서는 이식물의 임상적인 유합이 중요한 것이 아니고, 이식후 장기간 변화없이 유지되는 것이 중요하기 때문에 두부, 관골, 상악골 전방부, 그리고 턱등의 증강술과 같은 심미적 성형술에선 오히려 Hy-

droxyapatite와 같은 합성부원형자 물질들이 골이식에 비해 양호한 결과를 얻을 수도 있다<sup>11)</sup>. 합성부원형자 물질들중 특히 Ceramic 계통이 많이 사용되고 있고, 부단한 개발이 이루어지고 있다. ceramic 계통중에서도 calcium phosphate 계열, 특히 Hydroxyapatite는 많은 연구의 대상이 되어왔고<sup>12, 13)</sup>, 이것은 생체적합성, 생흡수성 혹은 비흡수성, 높은 압축강도등에서 이상적인 매식체로 밝혀졌으나, 가공상의 문제, 가공비, 가공능률이 어려운 문제로 되었고 또한 가격이 비싼것이 단점으로 되어있다<sup>14)</sup>. 이에 윤동이 발거한 치아를 회화하면 유기성분은 제거되고 무기성분인 Hydroxyapatite와 beta-whitlockite가 주성분으로 남게되는데 이것은 매식체로서 사용할 가능성이 있음을 실험적으로 검증한 바있고<sup>15, 16)</sup>, 김등은 성견의 하악골체부에 치아회분말을 매식하여 흡수되면서 서서히 골로 대체되는 골전도성이 있는 물질임을 실험적으로 밝힌 바 있다<sup>17)</sup>. 그러나 치아회분말은 매식 후 유지에 문제점이 있는것이 최대의 단점으로 부각되어 본 교실에선 이를 해결하고자 흡수성이면서 생체 친화성이 있는 재료인 치과용 연석고<sup>18)</sup>를 복합매식하여 유지를 얻고자 하였고, 이를 백서의 두개골 결손부에 매식하여 치유과정을 연구하였다.

## II. 연구재료 및 방법

### 1. 실험동물

실험동물은 동일조건하에서 일정기간 사육된 생후 6주이상, 체중이 200gm이상의 Sprague Dawley계의 백서 15마리를 대상으로 각군당 3마리씩 배정하였다.

### 2. 매식재료

사람에서 발거된 상태가 양호한 치아들을 생리 식염수로 깨끗이 세척한 후 950°C Furnace에서 회화하여 Mortar and pestle을 이용하여 100mesh(0.149mm)의 입자 크기로 분말을 제작하였고 치과용 연석고(plaster of Paris, U. S. Cypsum Co., Calcium sulfate hemihydrate)와 무게비 2:1로 혼합하여 매식하기로 하였다. 모든재료들은 매식전에 ethylene oxide로 소독하여 보관하였고 매식체 혼합은 생리식염수를 이용하였다.

### 3. 실험방법

백서를 ether를 흡입하여 마취시킨 후, 복강에 추가로 Pentobarbital sodium(Entobar, 한림제약) 25mg/kg를 주입하여 완전마취하였다. 술전에 감염방지 목적으로 Gentamicin(삼우제약) 0.05ml/kg를 근육주사하였다. 통법에 따른 두개부 제모 및 소독을 시행하고 지혈목적으로 2% Lidocaine HCl(1:10만 Epinephrine 함유)주사한 후, 두개골 정중양부를 절개하여 골을 노출시켰다. 정중양부의 봉합부를 피하여 편측에 가로, 세로 8mm의 크기로 #1/4 round bur를 이용하여 전층으로 두개골을 제거하였다. 즉시 미리 준비한 치아회분말과 치과용 연석고를 무게비 2:1로 생리 식염수를 이용하여 혼합하여 결손부에 매식하고 골막을 봉합하고 상부조직을 봉합하였다. 술후 감염방지를 위해 gentamicin을 근육주사하였고 1, 3, 5, 8, 12주째 각각 희생시키기로 하였다.

각실험동물은 ether를 과도 흡입시켜 희생시킨 후, 두부를 절달하여 70kvp, 15mA, 0.4sec하에서 치과용 방사선(Yoshida Kaycor X-70S) 사진을 촬영하고 매식부 주위골을 포함하여 표본을 채취한 후 10% 중성 Formalin에 고정하고 Plank-richlo solution을 이용하여 탈회한 후 통법에 따라 파라핀 포매하고 4-6µm 두께로 조직표본을 제작한 후 Hematoxylin-Eosin 이중염색하여 광학현미경으로 관찰하였다.

## III. 연구결과

### 1. 방사선학적 관찰

1주 소견에서 정사각형으로 골전소부에 매식된 방사선 불투과상이 보이고 시간이 경과하면서 점차 각이 둥그스런 형태로 변화되고 있고, 5주 군에서 방사선 투과상의 흡수된 소견이 보인다. 12주군에선 흡수가 상당히 진행되었으며, 기존골에서 신생골의 형성이 수반되면서 매식체의 크기가 현저히 감소된 소견이 보인다(Fig. 1).

### 2. 광학현미경적 관찰

#### 1) 1주 소견

기존골의 변연부에서 골아세포의 활성화 변연에 연결된 혹은 유리된 형태의 골주의 증식을 보이며 골주 변연부 기질에서는 방추상 세포의 활성화 및

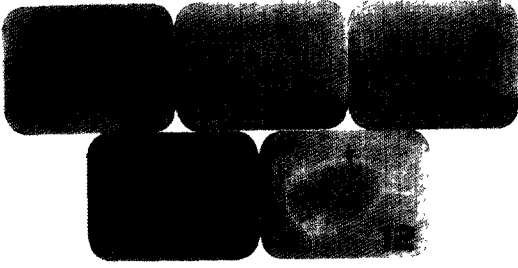

Fig. 1. Radiograph showing the calvarial tissue block 1, 3, 5, 8, and 12 weeks after surgery. The resorbable implant is observed.

모세혈관의 증식상을 보였다. 치아회분말 과 주위에 접촉하는 형태의 방추상세포의 증식 및 만성 염증세포의 침윤상을 보였다. 치과용 연석고는 탈회시 소실된 혹은 잔존 형태의 괴를 보이며 주위 조직반응은 회분말 괴의 경우와 유사하였다(Fig. 2, 3).

### 2) 3주 소견

기존골과의 변연부의 골화 작용은 진행되어 기존골과 유합한 형태의 신생골을 보이나 reversal line을 갖고 있으며 변연부 골아세포의 활성화는 활발하였고 골결손부 내부로의 골형성 소견은 더욱 증가하였다. 매식된 치아회분말 및 치과용 연석고와 유합하는




Fig. 2. Photomicrograph 1 week after surgery. (H-E stain, X40) Implanted ash and plaster particles (Vacuole) are observed.

형태의 결체조직의 침윤적 성장을 보이며 만성 염증세포들은 감소되는 양상을 보였다(Fig. 4, 5).

### 3) 5주 소견

기존골과 신생골주의 유합은 증가양상을 보이며 치밀도는 증가되었고, 골세포도 정상적인 형태를 유지하고 있었으며 변연부의 골아세포의 활성화도는 왕성하였다. 치아회분말은 주위의 결체조직의 침윤성 성장이 활발하여 다양한 소파립의 형태로 유지되었고 파립은 주위의 섬유성 조직에 의한 피막양상을 보였다. 또한 결체조직의 세포 활성화도와 치밀도는 3주에 비해 현저한 증가 양상을 보였으며 신생 모세혈관의 증식상을 보였다. 치과용 연석고도 주위 결체조직의 증식에 의해서 소파립으로 분할되는 양상을 보였고 염증세포의 침윤은 현저히 감소되어 구별하기 어려웠다(Fig. 6, 7).

### 4) 8주 소견

기존골과 신생골주는 완전히 유합하여 단지 reversal line에 의해서만 구별될 수 있었으며 골결손부 내부로의 골침착은 증가되었다. 치아회분말과 치과용 연석고는 주위 조직의 침윤적 성장이 증가되어 소파립으로 분할되었고 주위 결체조직의 피막양상과 치밀도는 증가하였다(Fig. 8, 9).

### 5) 12주 소견

기존골과의 변연부에서 결손부 내부로 신생골의 증식은 증가되었고 기존골과 reversal line에 의해




Fig. 3. Photomicrograph 1 week after surgery. (H-E stain, X100) The osteoblastic activity and new trabecular growth are observed at the periphery of the defected area. There are many chronic inflammatory cell infiltrations.



Fig. 4. Photomicrograph 3 weeks after surgery. (H-E stain, ×20)




Fig. 5. Photomicrograph 3 weeks after surgery. (H-E stain, ×100)

Implants were surrounded by the mature connective tissue.  
Inflammatory cell infiltrations were markedly decreased.



Fig. 6. Photomicrograph 5 weeks after surgery. (H-E stain, ×40)



Fig. 7. Photomicrograph 5 weeks after surgery. (H-E stain, ×100)

The small implant granules encapsulated by the fibrous tissue are observed.

구별되었다. 치아회분말과 치과용 연석고는 소과립으로 분할되었고 일부에서는 골주와 직접 융합되는 소견을 보였으며 매식체 과립 변연부의 결체조직에 의한 피막양상과 소과립으로의 분할은 더욱 증가되었다. 그리고 매식된 재료의 소과립을 탐식한 포식세포들이 관찰되었다(Fig. 10, 11, 12).

#### IV. 총괄 및 고안

경조직 결손을 수복할 때 이용되는 자가골 및 동

종골 이식술의 단점을 보완하기 위해서, 금속, 합성수지, 그리고 ceramic과 같은 다양한 재료들이 개발되어 임상에서 이용되기도 하였고 지속적인 신소재 개발이 진행되고 있는 실정이다. 그러나 이러한 인공매식체들은 개체적합여부, 매식체의 정출, 감염, 이물반응등이 문제가 되어 지속적인 연구가 진행되고 있다. 이러한 여러가지 재료들중 치아나 골조직과 유사한 구조를 갖는 Hydroxyapatite가 여러 학자들에 의해 연구되어 왔고 결국은 생물학적으로 우수한 조직친화성을 갖고, 인접골조직과 융합이



Fig. 8. Photomicrograph 8 weeks after surgery. (H-E stain, ×40)

The size of implanted particles were markedly decreased. The new trabecular growth into the defected area was significantly increased.



Fig. 9. Photomicrograph 8 weeks after surgery. (H-E stain, ×100)

Round shape of particles of implants are observed.




Fig. 10. Photomicrograph 12 weeks after surgery. (H-E stain, ×40)

The direct union between the implant and new-forming bone are observed(Arrow). The trabecular bone ingrowth into the defected area are observed.



Fig. 11. Photomicrograph 12 weeks after surgery. (H-E stain, ×100)

잘되는 우수한 재료로 각광을 받고 있다<sup>18, 19, 20, 21</sup>). 그러나 가공상의 문제, 가격이 비싼것이 단점으로 되어 있어서 Sonis, 윤등에 의해서 화학적 및 물리적으로 치아를 회화하면, 유기성분이 제거되고 무기성분인 hydroxyapatite와 beta-whitlockite가 주성분으로 남게되어 매식체로서의 사용 가능성이 검증되었고<sup>15, 16, 21</sup>), 실험적으로 골전도능력이 있으나 골유도능력은 없는 흡수성 hydroxyapatite제제와 거의

유사한 성질을 갖는다고 밝혀진 바 있다<sup>17, 22</sup>). 지속적인 연구를 통해 치아회분이 골전도 능력이 우수하며 생체 친화성이 있고, 이물반응, 면역거부반응 등의 부작용이 적은것으로 밝혀지면 임상에서 버려지는 치아들을 유용하게 재처리할 수 있고, 또한 제작방법이 간단하여 비용상의 문제도 완전히 해결할 수 있는 좋은 재료라고 사료된다. 그러나 치아회분말 매식시 유지의 어려움이 최대의 단점으로 부각되어 윤등은 도재분말(Porcelain powder)과 복합매식하여 해결하고자 하였고<sup>15, 16</sup>), Talib<sup>23</sup>) 등은 Hydroxyapatite powder를 치과용 연석고(Calcium sulfate hemihyd-



Fig. 12. Photomicrograph 12 weeks after surgery. (H-E stain,  $\times 400$ )

The macrophage that phagocytosed the small granular implant are observed (Arrow).

rte)와 혼합매식하여 유지를 증가시켰고, 치유과정에서 있어서도 복합매식체가 단독 HA와 경조직대체물 (Hard tissue replacement)에 비해서 주변골로부터의 골침투 속도가 훨씬 빠르고, 주변골과 직접적인 유합이 이루어졌다고 보고한 바 있다. 치과용 연석고의 주성분은 Calcium sulfate hemihydrate인데 이것은 흡수성이고 HA 입자들을 지지하는 기질의 역할을 하며, 주변골의 침투가 잘 이루어지고 빈공간을 채우는 역할을 한다. 그리고 이것이 흡수되면서 골형성을 위한 칼슘의 공급원으로서 작용할 수 있고, 흡수속도가 신생골이 결손부로 성장해 들어오는 속도와 비슷하다고 한다. HA 분말과의 혼합비율은 무게비로 HA : 65%, calcium sulfate : 35%로 하였는데 저자등은 치아회분말과 치과용 연석고를 무게비 2 : 1로 혼합하여 매식하였다.

흡수성 및 비흡수성 HA 제제들간의 장단점에는 학자들간에 상당한 논란이 있고 임상에서 적용의 방식도 상이하다<sup>11, 24, 25, 26</sup>). 비흡수성 제제는 형태유지의 측면에선 상당한 장점을 지니지만 주변골침투의 결여, 정출의 위험성, 외력에 의한 파절의 위험성 등의 단점이 내재하고 있어서 사용시 적절한 선택에 유념하여야 한다<sup>24, 26</sup>). 반면 흡수성 제제는 형태유지의 부적절성과 매식후 유지의 결핍등의 단점을 보완할 수만 있다면 상당히 유용한 매식제로서의 기능을 발휘할 수 있으리라 생각된다. Bjorn Klinge<sup>25</sup>) 등은 매식체의 중등도의 흡수성은 주변골의 적응성 재형성 과정(Adaptive remodeling)에 도움을 주는

반면 비흡수성 제제는 인접골의 비생리적인 재형성 과정을 유발한다고 하였다. 저자의 실험에서 시간이 경과하면서 매식된 치아회분말이 소파됨으로 분할되면서 크기가 점차 감소되었고 매식 초기의 각진 모양이 점차적으로 곡선화되는 소견이 관찰되었는데 이것은 치아회분말이 흡수되는 성질을 갖고 있다고 사료되었다. 5주 소견 부터 회분말 주위의 파막양상과 기존골에서 신생골의 형성이 증가되는 것이 관찰되었고 12주 소견에선 변연부 근처의 치아회분말이 신생골과 직접유합되었고 회분말 입자들 사이로 신생골이 침투해 들어가는 것이 관찰되었으며, 회분말을 포식한 대식세포들이 관찰되었다. 따라서 이전 저자등의 실험에서 치아회분말은 흡수성 HA 제제의 일종으로 추정되었는데 본 연구에서도 시간의 경과에 따라 서서히 흡수되면서 주변골의 침투가 이루어지는 골전도 능력(Osteoconduction, creeping substitution)을 확인할 수 있었다. 치과용 연석고는 기존의 연구에서 인체에 무해한 흡수성 제제이지만 골전도 능력은 없는 것으로 언급되어 왔다<sup>9</sup>). 본 연구에서 탈회시 대부분 소실되어 정확한 조직학적 관찰은 어려웠지만, 초기에 비해 시간이 경과하면서 점차 흡수되어 연석고의 존재를 거의 확인할 수 없었다. 실험 3주까진 만성염증세포들이 다소 존재하고 있었지만 5주 소견 부터는 전혀 관찰할 수 없었다. 본 연구에서 사용한 치아회분말은 사람의 치아를 이용하였는데, furnace에서 950°C 이상으로 회화하면서 이종매식체의 면역거부반응이 소실된 것으로 사료되었다. 그러나 추후 면역학적인 연구가 부가적으로 시행되어야 할 것이다.

추후 골유도 능력(Osteoinduction)을 향상시키기 위하여 골형성 단백질의 첨가, 세포배양술을 이용한 골아세포들의 첨가, 혹은 자가골, 탈회동물골과의 복합이식등의 연구도 필요하리라 생각되지만, 저자등의 연구 목적은 가능한 제작이 용이하고 비용이 저렴하면서 쉽게 구할 수 있고 부가적인 공여부를 배제하기 위한 인공매식체를 개발하는데 있기 때문에 상기와 같은 연구를 시행하지 않고 있다. 이전 저자등의 연구에서 사용된 치아회분말의 매식후 유동성에 의한 단점을 보완하기 위해서 치과용 연석고를 혼합하여 매식함으로써 유지능력을 상당히 향상시킬 수 있었고 또한 유지가 잘 됨으로써 골전도 능력이 회분말 단독 매식에 비해 더욱 우수하리라

추정되었다.

그러나 장차 회분말과 연석고의 정확한 혼합비율을 위한 연구와 혼합시 상용되는 액체(생리식염수)의 적절한 양을 측정하는 실험이 필요하리라 생각된다.

## V. 결 론

백서의 두개골에 결손부를 야기시킨 후 이종 치아회분말과 치과용 연석고를 무게비 2:1로 혼합 매식한 실험적 연구를 통해 다음과 같은 결과를 얻었다.

1. 실험 3주까지 만성 염증세포 침윤이 관찰되었지만 시간이 경과하면서 전혀 관찰되지 않았다.
2. 시간이 경과하면서 매식분말 주위의 결체조직에 의한 피파화와 기존골로부터의 신생골주 형성이 상당히 증가되었다.
3. 시간이 경과하면서 매식분말이 소파됨상으로 분할되면서 점차 크기가 감소되는 현상이 관찰되었다.
4. 실험 12주 소견에서 매식된 치아회분말과 신생골주의 직접유합소견과 분말 사이로의 신생골 침투 현상이 관찰되었다.

## 참고문헌

1. Kruger G.O. : Textobbk of oral and maxillofacial surgery. 5th edi. St. Louis, C.V. Mosby Co. p451.
2. Decamplain, R.W. : Mandibular reconstruction. J Oral Surg. 31 : 448, 1973.
3. Irby, W.B. : Current advances in oral surgery. Vol. 2. St. Louis. Mosby Co. 1977.
4. Saul L. Bahn., West Haven, Conn. : Plaster : A bone substitute. Oral Surgery. 21 : 672, 1966.
5. Cutright, D.E., Hunsuck, E.E. : The repair of fracture of the orbital floor using biodegradable polyglactic acid. Oral Surg. 33 : 28, 1972.
6. Bhaskar, S.N., Brady, J.M, Getter, L., Grower, M.P., and Driskell, T.D. : Biodegradable ceramic implant in bone, Electron and light microscopic analysis. Oral Surg. 32 : 336, 1971.
7. David H. Perrott : The use of fresh frozen allogenic bone for maxillary and mandibular reconstruction. Int. J Oral Maxillofac. Surg. 21 : 260, 1992.
8. 이창우, 임창준, 이동근 : 백서 복근에 매식된 동결 건조 및 방사선 멸균처리된 동종 골의 조직 반응에 관한 실험적 연구. 대한악안면성형재건외과학회지. 13(3)265, 1991.
9. 엄인용 : 동결건조한 한국인 상하악골에 대한 실험적 연구. 1. 단순냉동 및 냉동 건조된 동종골의 멸균에 관한 실험적 연구. 대한악안면성형재건외과학회지. 13(4)405, 1991.
10. 엄인용, 민병일 : 냉동건조 및 탈회골의 조직 반응에 관한 실험적 연구. 서울치대논문집. 16(1) 327, 1992.
11. Douglas K. Ousterhout : Aesthetic contouring of the craniofacial skeleton. Little, Brown and Company, 1991.
12. Boyne, P.J., Fremming, B.D., Welsh, R., and Jaraho, M. : Evaluation of a ceramic hydroxyapatite in femoral defects. J Dent Res. 57 : 108, 1978.
13. Rao, W.R., and Boehm, R.F. : A study of sintered apatites. J Dent Res. 53 : 1351, 1974.
14. Finn, R.A., Bell, W.H., and Brammer, J.A. : Interpositional grafting with autogenous bone and coralline hydroxylapatite. J Maxillofac. Surg. 8 : 217, 1980.
15. 윤창근, 호기영 : 치아회분과 도재복합 매식체의 물리적 성질 및 세포배양에 의한 조직친화성에 관한 연구. 대한치과보철학회. 22 : 51, 1984.
16. 윤창근, 조영학 : 치아회분과 도재복합 매식체에 관한 광학현미경 및 주사현미경적 연구. 대한치과보철학회지. 22 : 33, 1984.
17. 김영관, 여환호, 류중희, 이효빈, 변용래, 조재오 : 성견에서 치아회분말의 하악골 체부 매식 시 이유과정에 관한 실험적 연구. 대한악안면성형재건외과학회지. 15(2) : 129, 1993.
18. Jarcho M. : Calcium phosphate ceramics as hard tissue prosthetics. Clin Orthop. 157 : 259, 1981.
19. 박준봉, 이만섭 : Bioceramic 제제의 성견 치조골부 재생에 관한 실험적 연구. 경희치대논문집.

- 7 : 159, 1985.
20. 김학원, 이상철 : 생분해성 ceramic의 조직반응 및 골형성 능력에 관한 연구—조직병리학적, 조직화학적 및 미세방사선학적 연구. 경희치대는 문집. 6 : 47, 1984.
  21. Sonis, S.T., Kaban, L.B., and Glowacki, J. : Clinical trial of demineralized bone powder in the treatment of periodontal defects. J Oral Med. 38 : 117, 1983.
  22. 오덕환, 이상한 : 골회분이 백서의 악골 손상부 치유에 미치는 영향. 대한악안면성형외과학회지. 10(1) : 111, 1988.
  23. Talib A. Najjar., Wipada Lerdrit., and John Russel parsons : Enhanced osseointegration of hydroxyapatite implant materials. Oral surg. 71 : 9, 1991.
  24. 양인석, 김영균, 이철우, 유시봉, 박정열 : Non-porous Hydroxyapatite를 이용한 전두골 함몰개선의 치험례. 대한악안면성형재건외과학회지. 14(3) : 195, 1992.
  25. Bjorn Klinge., Per alberius., Sten Isaksson., and Jorgen Jonsson : Osseous response to implanted natural and synthetic hydroxylapatite ceramic in the repair of experimental skull bone defects. J Oral Maxillofac Surg. 50 : 241, 1992.
  26. Mohamed El Deeb., and Mitthew Roszkowski : Hydroxylapatite granules and blocks as an extractanil augmenting material in rhesus monkeys. J Oral Maxillofac Surg. 46 : 33, 1988.