

Adenosine 부하 ^{99m}Tc -MIBI 심근 관류스캔도중 나타나는 ST절 하강과 관상동맥 질환의 중증도와의 관계

경북대학교 의과대학 핵의학교실

조정아 · 최정일 · 광동석 · 김정균 · 배선근 · 정병천 · 이재태 · 이규보

경북대학교 의과대학 내과학교실

강승완 · 우언조 · 김신우 · 손상균 · 채성철 · 전재은 · 박의현

= Abstract =

Relationship Between Adenosine-Induced ST Segment Depression During ^{99m}Tc -MIBI Scintigraphy and The Severity of Coronary Artery Disease

Jung Ah Cho, M.D., Chung Il Choi, M.D., Dong Suk Kwak, M.D., Jeong Gyun Kim, M.D.,
Sun Kun Bae, M.D., Byung Cheon Chung, M.D., Jae Tae Lee, M.D.
and Kyu Bo Lee, M.D.

*Department of Nuclear Medicine, College of Medicine, Kyungpook National
University Hospital, Taegu, Korea*

Seung Wan Kang, M.D., Eon Jo Woo, M.D., Sin Woo Kim, M.D., Sang Kyun Sohn, M.D.,
Shung Chull Chae, M.D., Jae Eun Jun, M.D. and Wee Hyun Park, M.D.

Department of Internal Medicine, College of Medicine

Pharmacologic coronary vasodilation in conjunction with myocardial perfusion scintigraphy has become an alternative to dynamic exercise test for the diagnosis and risk stratification of coronary artery disease, especially in patients who are unable to perform adequate exercise. Dipyridamole and adenosine have been used for pharmacologic stress testing with myocardial perfusion imaging. Adenosine is a potent coronary vasodilator with rapid onset of action, short half-life, near maximal coronary vasodilation and less serious side effects. ST segment depression has been reported in about 7-15% of patients with coronary artery disease receiving dipyridamole in conjunction with myocardial perfusion imaging. The exact cause and clinical significance are not known.

In order to evaluate the relationship between adenosine-induced ST segment depression during ^{99m}Tc -MIBI myocardial perfusion scintigraphy and the severity of coronary artery disease, we performed ^{99m}Tc -MIBI imaging after intravenous infusion of adenosine in 120 patients with suspected coronary artery disease. Of the 120 patients, 28 also performed coronary angiography. There were 24 patients with ST segment depression during ^{99m}Tc -MIBI scintigraphy and 96 patients without ST segment depression. Adenosine was infused intravenously at a dose of 0.14mg/kg per minute for 6minutes and ^{99m}Tc -MIBI was injected at 3 minute. We then compared the hemodynamic changes, side effects, scintigraphic and angiographic findings.

Heart rate increased 90 ± 19 beats/minute in the group with ST depression compared with

80±16 beats/minute in the group without ST depression(p<0.05). Baseline systolic blood pressure was significantly higher in the group with ST depression(152±27 mmHg) than in the group without ST depression(140±21mmHg, p<0.05). Double product at baseline(10.90±2.77 versus 9.55±2.34beats/minute×mmHg) and during adenosine infusion(12.72±3.89 versus 10.83±2.98 beats/minute×mmHg) were significantly higher in the group with ST depression(p<0.05). The incidence of anginal chest pain was also significantly higher in the group with ST depression(75 versus 29%, p<0.0001). The ^{99m}Tc-MIBI images were abnormal in 23(96%) patients with ST segment depression and 66(69%) patients without ST segment depression(p<0.05). In patients with ST segment depression, there were more reversible perfusion defects than in patients without ST segment depression(83 versus 55%, p<0.05). The number of abnormal segments were significantly higher in the group with ST depression(3.05±2.01 versus 1.51±1.45, p<0.005). In patients with ST segment depression, there were more segments of reversible perfusion defects than in patients without segment depression(2.15±2.11 versus 0.89±1.24, p<0.05). There were no differences in the angiographic severity by vessel(p; NS).

We concluded that ST segment depression during ^{99m}Tc-MIBI myocardial perfusion scintigraphy with intravenous adenosine is related to the severity of coronary artery disease.

Key Words: Adenosine, S-T segment, Coronary artery disease

서 론

운동부하 심근 관류스캔은 관상동맥 질환의 진단 및 예후 판정에 있어서 그 유용성이 널리 알려져 있다¹⁻⁴⁾. 그러나 살제로는 고령, 중추신경계 질환, 관절염, 근골격계 이상, 말초 혈관질환 등으로 운동이 불가능한 경우가 많다. 따라서 비교적 선택적으로 관상동맥을 확장시키는 약물을 투여하는 약물부하법이 운동부하를 대신하여 심근 관류스캔에 사용되어 왔다⁵⁻⁷⁾. Gould 등^{5, 6, 8)}이 dipyridamole 주사후 thallium-201 심근 관류스캔을 시행하여 보고한 이후, 약물부하 심근 관류스캔은 운동이 불가능한 환자에서 관상동맥 질환의 진단과 심근경색증의 예후 판정에 유용하게 사용되고 있다^{1, 9)}.

Adenosine은 dipyridamole에 비하여 작용시간이 빠르고 10초이내의 짧은 반감기를 가지며 심각한 부작용이 적은 강력한 관상동맥 확장제로서¹⁰⁾, 관상동맥 질환의 진단에 있어서 dipyridamole부하 심근 관류스캔과 유사한 진단율을 보이면서, 심각한 부작용이 발생하지 않는다¹¹⁻¹⁵⁾.

관상동맥 질환이 있는 환자의 약 7-15%에서는 관상동맥 확장제인 dipyridamole부하도중 ST절 하강이 생기는데^{8, 19, 29)} 관상동맥 조영술상 세혈관 질환이나 측

부혈관이 형성된 환자에서 주로 관찰된다는 보고들이 있다^{20, 24)}. Dipyridamole이나 adenosine부하도중 생기는 ST절 하강은 심근의 산소 요구량을 반영하는 double product의 증가²⁴⁾와 관상동맥 관류의 감소를 야기하는 동맥혈압의 감소에 기인한다는 보고들도 있다²⁷⁾. 또한 심근의 산소 요구량 증가보다는 “coronary steal”현상이 ST절 하강의 발생과 관계있다는 주장도 있다^{6, 28)}. 그리고 관상동맥 질환이 있는 환자에서 dipyridamole이나 adenosine부하도중 생기는 ST절 하강이 관상동맥 질환의 중증도와 관계있다는 보고들도 있다²²⁻²⁶⁾.

이에 저자들은 관상동맥 질환이 있는 환자에서 adenosine부하도중 생기는 ST절 하강과 관상동맥 질환의 중증도와의 관계를 알아보려고 ST절 하강이 있었던 환자군과 없었던 대조군에서 adenosine부하 ^{99m}Tc-MIBI 심근 관류스캔과 관상동맥 조영술을 시행할 때 나타나는 소견과 혈액학적 변화를 비교 분석하였다.

대상 및 방법

1. 대 상

경북대학교병원 내과에서 관상동맥질환이 있거나 그 의심이되어 핵의학과에서 adenosine 부하 심근 관류스캔을 실시한 환자 378명 중에서 120명을 대상으로

하였다. 이들의 선택은 adenosine부하 심근관류스캔을 실시하는 도중에 ST절 하강이 있었던 24명을 환자군으로 선정하고, ST절 하강이 없었던 354명중 임의로 추출하되 연령 및 성별이 동일한 96명을 대조군으로 하였다. 양군의 평균연령은 58±8.4세로서 동일하였고 성별분포는 환자군이 남자 9명, 여자 15명이었고 대조군이 남자 36명, 여자 60명이었다. 양군의 임상적 특성을 보면, 심근경색증이 있었던 경우는 환자군이 4명, 대조군이 22명이었고, 안정시 심전도 변화가 있었던 경우는 환자군이 14명, 대조군이 38명이었다. 고혈압은 환자군에서 13명, 대조군에서 37명이 있었고, 당뇨병은 환자군이 4명, 대조군이 9명이었다. 심실 박출계수는 환자군이 52±15%, 대조군이 47±17%이었다(Table 1). 검사전에 시행한 투약은 양군간에 유의한 차이가 없었다. 이들 대상은 수축기 혈압이 80mmHg이하의 심한 저혈압, 불안정성 협심증, 최근 1주일 이내에 심근경색증, 1도 이상의 방실전도 장애, 천식 및 만성 폐쇄성 폐질환등이 없는 환자로서, theophylline과 dipyridamole 및 모든 심혈관계 약제는 검사전 24시간 이상 중지하였다. 이들 중 환자군에서 9명, 대조군에서 19명은 adenosine 부하검사 전후 3주 이내에 관상동맥 조영술을 실시하였다.

2. 방 법

1) Adenosine 부하

검사당일 아침에 모든 심혈관계 약물을 중단하고, 커피, 차 혹은 카페인이 함유된 음료를 금한 공복 상태에서 양와위로 시행하였다. 주사용 adenosine은 adenosine powder(Sigma, U.S.A.)를 구입하여 경북대학교병원 약국에서 3mg/ml의 농도로 제조하여 사용하였다. Adenosine은 0.14mg/Kg/min으로 주입펌프(Terumo Co. Japan)를 이용하여 6분간 계속 정맥 주사하였고, 주사시작 3분 후에 ^{99m}Tc-MIBI 20mCi를 정맥 주사하였고, 안정시 및 주사동안과 주사후 4분간 계속하여 1분마다 혈압, 맥박수, 12-lead 심전도를 기록하였고, 주사가 끝난 1시간 후에 촬영을 시작하였다. 그리고 adenosine을 정주하는 동안 흉통의 발생유무를 질문하였고 과거 경험했던 성질의 흉통과 비슷하면 전형적인 흉통으로 간주하였다. 검사하는 동안에는 adenosine의 길항제인 aminophylline을 준비하여 응급상황에 대비하였다.

Table 1. Clinical Characteristics

	ST depression (n=24)	No ST depression (n=96)
Age(Yr)	58 ± 9.4	58 ± 8.4
Gender		
male	9	36
female	15	60
Q-wave MI	4(16)	22(22)
Resting ECG change	14(58)	38(39)
Hypertension	13(54)	37(38)
Diabetes mellitus	4(16)	9(9)
EF(%)	52 ± 15	47 ± 17
Medication		
Nitrates	10(41)	44(45)
Beta-blocker	5(20)	25(26)
Calcium channel blocker	9(37)	31(32)

Numbers in parentheses represent percents.
MI = myocardial infarction, EF = ejection fraction.

2) 심전도 분석

12-lead 심전도에서 J-point에서 80msec되는 지점에서 ST분절이 1mm이상의 하강이 있으면 ST절 하강이 있다고 판정하였다.

3) ^{99m}Tc-MIBI 심근 관류스캔

부하시와 안정시에 각각 20mCi의 ^{99m}Tc-MIBI를 정맥주사하고 30분이 지난 뒤 우유나 계란을 먹게하였고, 1시간이 지나 촬영을 시작하였다(Fig. 1). 안정시의 스캔은 부하영상을 얻은 24시간 뒤에 실시하였다. Planar gamma camera(Basicam[®], Siemens, U.S.A.)로 전위, 전사위 45도, 전사위 75도의 3면영상을 128×128matrix크기의 Microdelta 컴퓨터에 수록하고 smoothing과 배후 방사능치를 제외한 후 판독하였다. 심근관류스캔의 판독은 전위영상에서 전측벽, 심첨부 및 하벽부로 구분하였고, 전사위 45도 영상에서 심첨부, 후측벽 및 중격으로 구분하였고, 전사위 75도 영상에서 전벽, 심첨부 및 후하벽으로 구분하여 도합 9개의 분절로 나누어 분석하였다. 전위영상의 전측벽, 전사위 45도 영상의 중격, 그리고 전사위 75도 영상의 전벽은 좌관동맥의 좌전하행지의 관류영역으로 인정하였고, 전사위 45도 영상의 후측벽은 좌관동맥의 좌회선지 관류영역으로 인정하였으며, 전면영상의 하벽부와 전사위 75도영상의 후하벽은 우관동맥의 관류영역으로 인정하여 판독하였는데, 관류상태의 정도

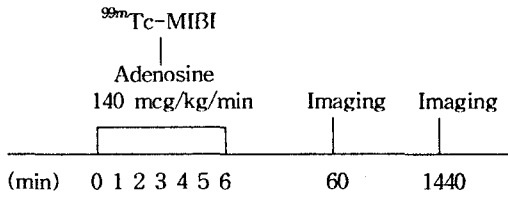


Fig. 1. Schematic representation of the adenosine ^{99m}Tc-MIBI imaging protocol

는 부위별로 정상, 가역적 결손 및 고정 결손의 3단계로 판정하였다.

4) 관상동맥 조영술

경피적 혈관 천자를 이용하여 Judkin씨 방법으로 시행하였으며, 관상동맥의 협착 정도는 여러 방향에서 촬영한 관동맥 조영소견을 심근 관류스캔의 결과를 모르는 심장내과 의사의 합의에 결정하였고, 주관상동맥이나 주간지의 내경이 50% 이상 협착이 있는 경우에 의미있는 관동맥 협착으로 판단하였다.

5) 통계적 분석방법

통계처리는 SPSS-PC⁺를 이용하였으며, 혈액학적 매개변수값은 평균 ± 표준편차로 표시하였고, 유의성 검정은 Student t-test를 이용하였고, p < 0.05를 유 의한 차이가 있다고 판정하였다.

성 적

1. Adenosine 투여에 따른 혈액학적 변화 및 부작용 (Table 2)

ST절 하강이 있었던 군에서 adenosine 주사시의 맥박수의 변화는 안정시에 71 ± 12회/분에서 최대 주사시 90 ± 19회/분으로 증가하였으며, 수축기 혈압은 152 ± 27mmHg에서 141 ± 30mmHg로 감소하였고, 이완기 혈압은 92 ± 13mmHg에서 85 ± 14mmHg로 감소하였다. Double product(심박수 × 수축기혈압)는 10.90 ± 2.77 beats/minute × mmHg에서 12.72 ± 3.89 beats/minute × mmHg으로 증가하였다. 18명(75%)에서 흉통을 호소하였고 4명(16%)에서는 2도 이상의 방실 차단이 있었다. ST절 하강이 없었던 군에서 adenosine 주사시의 맥박수의 변화는 안정시 68 ± 12회/분에서 80 ± 16회/분으로 증가하였으며, 수축기 혈압은 140 ± 21mmHg에서 134 ± 22mmHg로 감소

하였고, 이완기 혈압은 88 ± 12mmHg에서 82 ± 13mmHg 감소하였다. Double product는 9.55 ± 2.34 beats/minute × mmHg에서 10.83 ± 2.98 beats/minute × mmHg으로 증가하였다. 28명(29%)에서 흉통을 호소하였고 19명(19%)에서는 2도 이상의 방실 차단이 있었다.

ST절 하강이 있었던 군은 ST절 하강이 없었던 군에 비해 adenosine 주사시 최대 맥박수 및 안정상태시 수축기 혈압이 유의하게 높았다(p < 0.05). 그리고 안정시와 최대주사시 double product와(p < 0.05) 흉통의 빈도도(p < 0.0001) ST절 하강이 있었던 군에서 유의하게 높았다.

2. Adenosine 부하 심근스캔과 관상동맥 조영술 소견 (Table 3)

ST절 하강이 없었던 환자 96명중 관류결손이 나타난 경우는 66명(69%)이었고 이중 53명(55%)에서 가역결손을 보였다. 이에 비해서 ST절 하강이 있었던 환자 24명중 23명(96%)에서 관류결손이 나타났고 이중 20명(83%)에서 가역결손을 보여서 유의한 차이를 보였다(p < 0.05). 관류스캔 영상에 나타난 좌심

Table 2. Hemodynamic and Side Effects of Adenosine

	ST depression (n=24)	No ST depression (n=96)
Heart rate (beats/min)		
baseline	71 ± 12	68 ± 12
peak	90 ± 19	80 ± 16*
Systolic BP (mmHg)		
baseline	152 ± 27	140 ± 21*
peak	141 ± 30	134 ± 22
Diastolic BP (mmHg)		
baseline	92 ± 13	88 ± 12
peak	85 ± 14	82 ± 13
Double product		
baseline	10.90 ± 2.77	9.55 ± 2.34*
peak	12.72 ± 3.89	10.83 ± 2.98*
Chest pain	18(75)	28(29)**
Heart block	4(16)	19(19)

Numbers in parentheses represent percents.
BP = blood pressure, double product (beats/min × mmHg).
* ; p < 0.05, ** ; p < 0.001.

Table 3. Results of Adenosine ^{99m}Tc-MIBI Scan and Coronary Angiograms

	ST depression (n=24)	No ST depression (n=96)
Scan		
Case abnormality		
normal	1(4)	30(31)
abnormal	23(96)	66(69)*
reversible perfusion defect	20(83)	53(55)*
No. of abnormal segment	3.05 ± 2.01	1.51 ± 1.45*
reversible perfusion defect	2.15 ± 2.11	0.89 ± 1.24*
Coronary angiogram	(n=9)	(n=19)
Normal	3(33)	3(15)
Abnormal	6(66)	16(84)
one-vessel	2(22)	9(47)
two-vessel	1(11)	5(26)
three-vessel	3(33)	2(11)

Numbers in parentheses represent percents.

* ; p<0.05, ** ; p<0.05.

실벽을 9개의 분절로 구분하고 관류결손을 평가하였을 때 ST절 하강이 있었던 군에서는 3.05 ± 2.01분절에서 가역결손을 보였고 ST절 하강이 없었던 군에서는 1.51 ± 1.45분절에서 관류결손이 나타나서 유의한 차이를 보였다(p<0.005). 그리고 가역결손을 나타낸 분절수도 각각 2.15 ± 2.11, 0.89 ± 1.24로서 유의한 차이를 보였다(p<0.05).

관상동맥 조영술은 총 28명에서 시행하였는데 이중 22명에서 유의한 협착이 있었다. ST절 하강이 있었던 환자 9명중 6명(66%), ST절 하강이 없었던 환자 19명중 16명(84%)에서 유의한 협착이 있었다. 양군 사이에 유의한 차이는 없었다. 이들 가운데 단일 혈관 질환은 각각 2, 9예, 두 혈관질환은 1, 5예, 세 혈관 질환이 3, 2예였다.

고 안

운동부하 심근 관류스캔은 관상동맥 질환의 진단 및 예후 판정에 있어서 그 유용성이 널리 알려져 있다¹⁻⁴⁾. 그러나 실제로는 고령, 뇌졸중 등의 중추신경계 질환, 관절염, 하지마비 등의 근골격계 이상, 말초 혈관질환 등으로 운동이 불가능한 경우가 많다. 따라서 비교적 선택적으로 관상동맥을 확장시키는 약물을 투여하는 약물부하법이 운동부하를 대신하여 심근 관류스캔에

사용되어 왔다⁵⁻⁷⁾. Gould등^{5,6,8)}이 dipyridamole 주사 후 thallium-201 심근 관류스캔을 시행하여 보고한 이후, 약물부하 심근 관류스캔은 운동이 불가능한 환자에서 관상동맥 질환의 진단과 심근경색증의 예후 판정에 유용하게 사용되고 있다.^{1,9)} Adenosine은 혈관 평활근의 A₂수용체를 활성화하여 adenylyate cyclase를 활성화시켜서 혈관확장을 일으키고 dipyridamole은 세포막을 통한 내재성 adenosine의 재유입을 억제하여 혈중 adenosine치를 증가시키는 간접적인 효과에 의해서 혈관확장을 일으킨다. 관상동맥 협착이 있는 환자에서 dipyridamole이나 adenosine등을 투여하면, 정상혈관과 협착부위 혈관의 혈류 예비능에 기인하여 정상혈관과 협착부위 혈관의 지배를 받는 심근의 관류 추적제의 섭취가 달라지게 된다.^{5,6,9)} 즉, 정상 혈관의 혈류는 3-5배까지 증가하나 혈관 내경이 50% 이상 감소된 협착부위의 혈류증가는 협착의 정도에 반비례하여 심근 혈류와 관류 추적제의 심근내 분포의 불균형이 발생하게 된다.^{5,16-18)} 이러한 관류 추적제의 성질을 이용하여 운동 부하가 불가능한 환자에서 관상동맥 질환의 진단 및 예후 판정에 이용되고 있다.

관상동맥 질환이 있는 환자의 약 7-15%에서는 관상동맥 확장제인 dipyridamole부하도중 ST절 하강이 생기는데^{8,19,29)} 그 발생기전에 대해서는 아직 정확하게 알려진 것은 없다. 이러한 현상은 관상동맥 조영술상

세혈관 질환이나 측부혈관이 형성된 환자에서 주로 관찰된다는 보고들이 있다^{20, 24}). Dipyridamole이나 adenosine부하도중 생기는 ST절 하강은 심근의 산소 요구량을 반영하는 double product의 증가²⁴)와 관상동맥 관류의 감소를 야기하는 동맥혈압의 감소에 기인한다는 보고들도 있다²⁷). 또한 심근의 산소 요구량 증가보다는 "coronary steal"현상이 ST절 하강의 발생과 관계있다는 주장도 있다^{6, 28}). 즉, dipyridamole이나 adenosine을 부하하여 협착된 혈관이 확장되어 있을 때 측부혈관으로 연결된 정상혈관의 확장은 협착이하 부위의 관류압의 감소를 가져오고 이 결과로 인해서 측부혈관에 의존하는 혈관상로의 혈류감소가 생겨서 허혈을 유발한다는 것이다.

Iskandrian 등¹⁴)과 Leppo 등²¹)은 관상동맥 질환이 있는 환자에서 심근 관류스캔을 시행할때 dipyridamole이나 adenosine부하도중 생기는 ST절 하강과 관상동맥 질환의 중증도와는 관계가 없다고 하였고 심근스캔상 관류결손의 정도와도 무관하다고 주장하였다. 그러나 Abreu 등²²)은 adenosine부하 심근 관류스캔을 시행할때 12.5%에서 ST절 하강이 관찰되고 대부분 심근스캔상 가역 결손과 관계있다고 보고 하였다. Nishimura 등²³)은 관상동맥 조영술상 의의있는 관상동맥 질환이 있으면서 심근스캔상 가역 결손부위가 있었던 환자의 34%에서 adenosine부하 도중 ST절 하강이 관찰되었고 이들중 82%에서 관상동맥 조영술상 측부혈관이 관찰되었다고 보고한 바 있다. 그리고 ST절 하강과 관계있는 인자들로서 측부혈관의 존재, 안정시 수축기 혈압, 그리고 전형적인 흉통등을 들었다. 그래서 이들은 adenosine부하 심근 관류스캔을 시행하는 도중에 나타나는 ST절 하강은 심한 관상동맥 질환이 있음을 나타내는 중요한 지표라고 주장하였다. Chambers 등²⁴)도 dipyridamole부하 직후에 나타나는 ST절 하강은 측부혈관의 존재와 double product의 증가와 관계있으며 심한 관상동맥 질환의 지표라고 보고 하였다. Lattanzi 등²⁵)은 dipyridamole부하 도중 나타나는, 심근허혈의 지표인 국소 심실벽 운동이상과 ST절 하강사이에 밀접한 관계가 있다고 보고하였다. Bolognese 등²⁶)은 dipyridamole부하 중에 ST절 하강이 나타나는 급성 심근경색증 환자의 예후가 ST절 하강이 나타나지 않는 환자보다 더 불량하다고 보고한 바 있다.

측부혈관으로부터 혈류공급을 받는 심근부위는 자동 조절능이 상실되어 있어서 관상동맥 혈류는 대동맥 관류압과 측부혈관의 저항에 의해서 결정된다. 따라서 안정상태의 측부순환 혈류는 수축기 혈압에 비례한다³⁰). 그리고 수축기 혈압이 높으면 심근의 산소 요구량이 증가하고 혈류 예비능의 감소를 초래하여 adenosine 부하시 ST절 하강이 생기는 환경을 초래한다. 저자들의 연구에서도 ST절 하강이 있었던 군은 ST절 하강이 없었던 군에 비해 안정상태시 수축기 혈압이 유의하게 높았다($p < 0.05$). Adenosine주사시 맥박수의 증가도 심근의 산소 요구량의 증가를 초래하므로 ST절 하강의 발생과 관계있는데 저자들의 연구에서도 ST절 하강이 있었던 군은 ST절 하강이 없었던 군에 비해 adenosine주사시 최대 맥박수가 유의하게 높았다($p < 0.05$). Dipyridamole이나 adenosine부하도중 생기는 ST절 하강은 심근의 산소 요구량을 반영하는 double product의 증가와 관계있는데²⁴), 이는 주로 맥박수의 증가와 관계있다. 저자들의 연구에서도 ST절 하강이 있었던 군은 ST절 하강이 없었던 군에 비해 안정시와 adenosine주사시 double product가 유의하게 높았다($p < 0.05$). Pearlman 등³²)은 dipyridamole 부하도중 생기는 흉통은 심근 관류스캔을 시행하는 도중에 나타나는 ST절 하강과 전형적인 흉통은 서로 관계가 있다고 하였다. 저자들의 연구에서는 adenosine 주사시 흉통이 나타나는 빈도가 ST절 하강이 있었던 군에서 유의하게 높았다($p < 0.0001$).

관상동맥 질환이 있는 환자에서 dipyridamole이나 adenosine등을 투여하면 정상혈관과 협착부위 혈관의 혈류 예비능의 차이에 의해서 정상 혈관의 혈류는 3-5배 까지 증가하나 혈관 내경이 50% 이상 감소된 협착부위의 혈류증가는 협착의 정도에 반비례하여 심근 혈류의 심근내 분포의 불균형이 발생하게 된다. 따라서 약물부하 심근 관류스캔을 시행할때 나타나는 관류결손이 반드시 허혈성은 아니라는 주장도 있고⁵), "coronary steal"현상으로 인한 국소혈류의 감소로 생긴다는 주장도 있다¹⁷). Nishimura 등²³)은 adenosine 부하 도중에 나타나는 ST절 하강과 심근 관류스캔상 나타나는 관류결손의 크기 및 thallium의 섭취도는 서로 관계가 없다고 하였다. 저자들의 연구에서는 adenosine주사시 ST절 하강이 있었던 군은 ST절 하강이 없었던 군에 비해서 심근 관류스캔상에서 관류결손 및

가역결손이 나타나는 빈도가 유의하게 높았다 ($p < 0.05$). 그리고 관류결손을 나타낸 분절수와 ($p < 0.005$) 가역결손을 나타낸 분절수도 유의하게 많았다 ($p < 0.05$).

관상동맥 조영술은 총 28명에서 시행하였는데 ST 절 하강이 있었던 군과 ST 절 하강이 없었던 군 사이에 유의한 차이는 없었다. 그러나 저자들의 연구에서는 관상동맥 조영술을 시행한 증례의 수가 적고 측부혈관의 존재유무에 대한 관찰이 없어서 ST 절 하강과의 관계를 규명하는데 미흡했으리라 사료된다.

저자들은 관상동맥 질환이 있는 환자에서 adenosine 부하도중 생기는 ST 절 하강과 관상동맥 질환의 중증도와와의 관계를 알아보고자 ST 절 하강이 있었던 군과 없었던 군에서 adenosine 부하 ^{99m}Tc-MIBI 심근 관류스캔과 관상동맥 조영술을 시행할 때 나타나는 소견과 혈액학적 변화를 비교 분석하였다. 본 연구에서 adenosine 부하 심근 관류스캔을 시행하는 도중에 나타나는 ST 절 하강은 안정상태시 수축기 혈압, adenosine 주사시 맥박수의 증가, 안정시와 adenosine 주사시 double product 증가등의 혈액학적인 변화와 관계있었고, 심근 관류스캔상 나타나는 관류결손 및 가역결손 그리고, 관류결손 및 가역결손을 나타낸 분절수에도 관계있었다. 따라서 adenosine 부하 심근 관류스캔을 시행하는 도중에 나타나는 ST 절 하강은 관상동맥 질환의 중증도를 반영할 수 있을 것으로 사료된다.

결 론

Adenosine은 작용시간이 빠르고 짧은 혈중 반감기를 가지는 강력한 관상동맥 확장제로서 심근 관류스캔에서 부하약제로 이용되어 운동이 불가능한 환자에서 관상동맥 질환의 진단과 심근경색증의 예후 판정에 유용하게 사용되고 있다. 본 연구는 관상동맥 질환이 있거나 의심되는 120명의 환자에서 adenosine 부하도중 생기는 ST 절 하강과 관상동맥 질환의 중증도와와의 관계를 알아보고자 ST 절 하강이 있었던 군 24명과 없었던 군 96명에서 adenosine 부하 ^{99m}Tc-MIBI 심근 관류스캔과 관상동맥 조영술을 시행할 때 나타나는 소견과 혈액학적 변화를 비교 분석하였다. 그 결과 adenosine 부하 심근 관류스캔을 시행하는 도중에 나타나는 ST 절 하강은 안정상태시 수축기 혈압,

adenosine 주사시 맥박수의 증가, 안정시와 adenosine 주사시 double product 증가등의 혈액학적인 변화와 관계있었고, 심근 관류스캔상 나타나는 관류 결손 및 가역결손 그리고, 관류결손 및 가역결손을 나타낸 분절수에도 관계있었다. 관상동맥 조영술은 총 28명에서 시행하였는데 ST 절 하강이 있었던 군과 ST 절 하강이 없었던 군 사이에 유의한 차이는 없었다. 저자들의 연구에서는 관상동맥 조영술을 시행한 증례의 수가 적고 측부혈관의 존재유무에 대한 관찰이 없어서 ST 절 하강과의 관계를 규명하는데 있어서 미흡했다.

이상의 결과로 볼때 adenosine 부하 심근 관류스캔을 시행하는 도중에 나타나는 ST 절 하강은 관상 동맥 질환의 중증도를 반영할 수 있을 것으로 사료된다.

REFERENCES

- 1) Heo J, Iskandrian AS: *Stress thallium imaging. Am J Noninvasive Cardiol* 5:173-184, 1991
- 2) Bodenheimer MM, Banka VS, Fooshee CM, Helfant RH: *Comparative sensitivity of the exercise electrocardiogram, thallium imaging and stress radionuclide angiography to detect the presence and severity of coronary artery disease. Circulation* 60:1270-1278, 1979
- 3) Botvinick EH, Taradash MR, Shames DM, Parmley WW: *Thallium-201 myocardial perfusion scintigraphy for the clinical clarification of normal, abnormal and equivocal electrocardiographic stress tests. Am J Cardiol* 41:43-51, 1978
- 4) Iskandrian AS, Heo J, Askenase A, Segal BL, Helfant RH: *Thallium imaging with single photon emission computed tomography. Am Heart J* 114: 852-865, 1987
- 5) Gould KL: *Noninvasive assessment of coronary stenoses by myocardial perfusion imaging during pharmacologic coronary vasodilation. I. Physiologic basis and experimental validation. Am J Cardiol* 41:267-278, 1987
- 6) Gould KL, Westcott RJ, Albro PC, Hamilton GW: *Noninvasive assessment of coronary stenoses by myocardial imaging during pharmacologic coronary vasodilation. II. Clinical methodology and feasibility. Am J Cardiol* 41:279-287, 1978
- 7) Wilson RF, White CW: *Intracoronary papaver-*

- ine: *An ideal coronary vasodilator for studies of the coronary circulation in conscious humans. Circulation* 73:444-451, 1986
- 8) Albro PC, Gould KL, Westcott RJ, Hamilton GW, Ritchie JL, Williams DL: *Noninvasive assessment of coronary stenoses by myocardial imaging during pharmacologic coronary vasodilation. III. Clinical trial. Am J Cardiol* 42:751-760, 1978
 - 9) Rarhosky A, Kempthorne-Rawson J: *Intravenous Dipyridamole Thallium Imaging Study Group: The safety of intravenous dipyridamole thallium myocardial perfusion imaging. Circulation* 81:1205-1209, 1990
 - 10) Wilson RF, Wyche K, Christensen BV, Zimmer S, Laxson DD: *Effects of adenosine on human coronary arterial circulation. Circulation* 82:1595-1606, 1990
 - 11) Verani MS, Mahmarian JJ, Hixson JB, Boyce TM, Staudacher RA: *Diagnosis of coronary artery disease by controlled coronary vasodilation with adenosine and thallium-201 scintigraphy in patients unable to exercise. Circulation* 82:80-87, 1990
 - 12) Nguyen T, Heo J, Ogilby JD, Iskandrian AS: *Single photon emission computed tomography with thallium-201 during adenosine-induced coronary hyperemia: Correlation with coronary arteriography, exercise thallium imaging and two-dimensional echocardiography. J Am Coll Cardiol* 16:1375-1383, 1990
 - 13) Iskandrian AS, Heo J, Nguyen T, Beer SG, Cave V, Ogilby JD, Untereker W, Segal BL: *Assessment of coronary artery disease using single photon emission computed tomography with thallium-201 during adenosine-induced coronary hyperemia. Am J Cardiol* 67:1190-1194, 1991
 - 14) Verani MS, Mahmarian JJ: *Myocardial perfusion scintigraphy during maximal coronary artery vasodilation with adenosine. Am J Cardiol* 67:12D-17D, 1991
 - 15) Coyne EP, Belvedere DA, VandeStreek PR, Weiland FL, Evans RB, Spaccavento LJ: *Thallium-201 scintigraphy after intravenous infusion of adenosine compared with exercise thallium testing in the diagnosis of coronary artery disease. J Am Coll Cardiol* 17:1289-1294, 1991
 - 16) Gould KL, Schellbert HR, Phelps ME, Hoffman EJ: *Noninvasive assessment of coronary stenoses with myocardial perfusion imaging during pharmacologic coronary vasodilation. V. Detection of 47 percent diameter coronary stenosis with intravenous nitrogen-13 ammonia and emission-computed tomography in intact dogs. Am J Cardiol* 43:200-208, 1979
 - 17) Becker LC: *Conditions for vasodilator-induced coronary steal in experimental myocardial ischemia. Circulation* 57:1103-1110, 1978
 - 18) Iskandrian AS, Heo J, Askenase A, Segal BL, Auerbach N: *Dipyridamole cardiac imaging. Am Heart J* 115:432-443, 1988
 - 19) Gimple LW, Hutter JAM, Guiney TE, Boucher CA: *Prognostic utility of predischARGE dipyridamole thallium-201 imaging compared to predischARGE submaximal exercise electrocardiography and maximal exercise thallium imaging after uncomplicated acute myocardial infarction. Am J Cardiol* 64:1243-1248, 1989
 - 20) Homma S, Callhan RJ, Ameer B, Mckusick KA, Strauss HW, Okada RD, Boucher CA: *Usefulness of oral dipyridamole suspension for stress thallium imaging without exercise in the detection of coronary artery disease. Am J Cardiol* 57:503-508, 1986
 - 21) Leppo J, Boucher CA, Okada RD, Newell JB, Strauss HW, Pohost GM: *Serial thallium-201 myocardial imaging after dipyridamole infusion: diagnostic utility in detecting coronary stenoses and relationship to regional wall motion. Circulation* 66:649-657, 1982
 - 22) Abreu A, Mahmarian JJ, Nishimura S, Boyce TM, Verani MS: *Tolerance and safety of pharmacologic coronary vasodilation with adenosine in association with thallium-201 scintigraphy in patients with suspected coronary artery disease. J Am Coll Cardiol* 18:730-735, 1991
 - 23) Nishimura S, Kimball KT, Mahmarian JJ, Verani MS: *Angiographic and hemodynamic determinants of myocardial ischemia during adenosine thallium-201 scintigraphy in coronary artery disease. Circulation* 87:1211-1219, 1993
 - 24) Chambers CE, Brown KA: *Dipyridamole-induced ST segment depression during thallium-201 imaging in patients with coronary artery disease. Angiographic and hemodynamic determinants. J Am Coll Cardiol* 12:37-41, 1988
 - 25) Lattanzi F, Picano E, Bolognese L, Piccinino C,

- Sarasso G, Orlandini A, L'Abbate A: *Inhibition of dipyridamole-induced ischemia by antianginal therapy in humans: Correlation with exercise electrocardiography.* *Circulation* 83:1256-1262, 1991
- 26) Bolognese L, Rossi L, Sarasso G, Prando MD, Bongo AS, Delavesa P, Rossi P: *Silent versus symptomatic dipyridamole-induced ischemia after myocardial infarction: Clinical and prognostic significance.* *J Am Coll Cardiol* 19:953-959, 1992
- 27) Villanueva FS, Watson DD, Beller GA: *ST segment depression during dipyridamole thallium-201 imaging correlates with the scintigraphic extent of ischemia. (Abstract)* *Circulation* 82(Suppl III): III-733, 1990
- 28) Homma S, Gilliland Y, Guiney TE, Strauss HW, Boucher CA: *Safety of intravenous dipyridamole for stress testing with thallium imaging.* *Am J Cardiol* 59:152-154, 1987
- 29) Boucher CA, Brewster DC, Darling RC, Okada RD, Strauss HW, Pohost GM: *Determination of cardiac risk by dipyridamole-thallium imaging before peripheral vascular surgery.* *NEJM* 312:389-394, 1985
- 30) Schaper W, Wusten B: *Collaterals in chronic coronary occlusion,* in Schaper W(ed): *The pathophysiology of myocardial perfusion.* New York, Elsevier/North-Holland Biomedical Press pp 415-436, 1979
- 31) Braunwald E, Sarnoff SJ, Case RD, Stainsby WN, Welch GHJ: *Hemodynamic determinants of coronary flow: Effect of changes in aortic pressure and cardiac output on the relationship between myocardial oxygen consumption and coronary flow.* *Am J Physiol* 192:157-163, 1958
- 32) Pearlman JD, Boucher CA: *Diagnostic value for coronary artery disease of chest pain during dipyridamole-thallium stress testing.* *Am J Cardiol* 61:43-45, 1988