

악성종양에서 골수면역신티그라피를 이용한 골수전이의 평가 : ^{99m}Tc-MDP 뼈스캔과의 비교

서울대학교 의과대학 내과학교실, 생화학교실*

이경한 · 최창운 · 방영주 · 정준기 · 정홍근*
이명철 · 김병국 · 김노경 · 고창순

= Abstract =

Bone Marrow Immunoscintigraphy for the Detection of Skeletal Metastasis in Malignant Tumors: A Comparison with ^{99m}Tc-MDP Bone Scan

Kyung Han Lee, M.D., Chang Woon Choi, M.D., Yung Jue Bang, M.D., Jun-Key Chung, M.D.

Hong Keun Chung, M.D.*, Myoung Chul Lee, M.D., Byoung Kook Kim, M.D.

Noe Kyeong Kim, M.D. and Chang-Soon Koh, M.D.

Department of Internal Medicine & Department of Biochemistry,
Seoul National University College of Medicine, Seoul, Korea*

Although bone scan is a highly sensitive test for detecting bone metastasis, its findings are often limited in specificity and cannot be used for assessing the bone marrow. Bone marrow scintigraphy may provide useful information but previous experience with radiolabelled colloid has been disappointing. Recently, ^{99m}Tc labeled anti-granulocyte monoclonal antibody (anti-NCA-95 MAb) has been introduced as a new bone marrow imaging agent. To evaluate the usefulness of ^{99m}Tc anti-NCA MAb bone marrow scans for detecting skeletal metastasis, bone marrow scans of 44 malignant tumor patients were evaluated and compared with bone scan findings. Bone scan showed abnormal lesions in 26(59%) cases, and 18 of these patients also had an abnormal bone marrow scan. Seven of the 8 patients who had normal bone marrow scan despite bone scan lesions were confirmed to be free from metastasis. There was one case with a marrow defect despite normal bone scan but the presence of metastasis was not determined due to loss of follow up. Bone scan demonstrated a total of 64 lesions while bone marrow scan showed 38 lesions. Fifty percent (32/64) of the bone scan lesions had matching marrow defects while the remaining 50% did not. Most of these non matched lesions were suggested to be nonspecific lesions such as rib fractures or degenerative change. Meanwhile bone marrow scan was able to detect 6 new lesions not detected by bone scan, but metastasis in each lesion was not confirmed. Bone marrow scan was also helpful in assessing equivocal bone scan lesions to be of metastatic nature in 10 patients by demonstrating a matched marrow defect. Thus ^{99m}Tc anti-NCA MAb bone marrow scan can help exclude metastasis in patients with nonspecific bone scan lesions and may be able to detect metastatic lesions not seen with bone scan. It appears useful as a complementary study to bone scan in evaluating malignant tumor patients.

Key Words: Bone marrow immunoscintigraphy Bone scan, Skeletal Metastasis

*본 논문은 1994년 서울대학교병원 02-94-196번 지정진료연구비의 지원으로 이루어진 연구결과임.

서 론

악성종양에서 뼈전이 여부를 평가하는 방법으로 ^{99m}Tc -MDP (methylene diphosphonate) 뼈스캔이 많이 이용되고 있다. 그러나 뼈스캔은 전이검출에 대한 예민도는 높지만 특이도가 낮아 비특이적인 병변과 구별하기 어려운 경우가 많으며¹⁾ 조기골수전이에서는 정상소견일 수 있다²⁾. 뼈스캔이 진단적이지 못한 경우 X선 검사를 시행하나 예민도가 낮아 보다 정밀한 검사가 요구될 경우가 많다. 전산화단층촬영 (computerized tomography: CT) 또는 자기공명영상 (magnetic resonance imaging: MRI) 으로 보다 높은 예민도와 특이도로 전이 병소를 검출할 수 있으나 비용이 많이 들고 널리 이용가능하지 못하다는 단점이 있다³⁾. 골수스캔은 이러한 병소를 검출하는데 이용될 수 있으며 특히 뼈전이의 대부분은 골수전이에서 시작된다고 알려져 있어 조기진단에 유용하게 쓰일 가능성이 있다. 그러나 종래의 주석교질 골수스캔은 높은 간 및 비장섭취로 정확한 골수의 평가가 어려워⁴⁾ 이용이 적었으며 최근에와서 골수평가를 위한 새로운 종류의 방사성화합물들이 개발됨에 따라 골수스캔에 대한 새로운 관심이 일고 있다⁵⁾.

그 예로 종래의 교질보다 간섭취에 비한 골수섭취가 높은 ^{99m}Tc -나노콜로이드의 이용이 연구되고 있으나⁶⁻⁸⁾, 아직 골수 대 간 섭취비가 과립구 표지 방사성화합물보다 6~10배나 낮아 이상적이지는 못하다⁹⁾. 그 외에 ^{111}In -chloride를 이용한 연구 등¹⁰⁾이 있으나 최근 가장 많은 관심을 받고 있는 것은 본 연구에서 사용한 ^{99m}Tc 표지 항과립구 단일클론항체 (anti nonspecific cross reacting antigen antibody; 이하 항-NCA-95 항체로 약함)로서 우수한 골수영상과¹¹⁾ 냉소로 나타나는 전이 부위의 예민한 검출이 보고되고 있다¹²⁾. 저자들도 국내에서 생산된 항 NCA-95 항체를 이용하여 면역조직화학적 염색 (immunohistochemical staining) 으로 과립구 계통에만 선택적으로 결합함을 확인하였으며 이 항체를 ^{99m}Tc 로 표지하여 사람의 골수영상을 얻는데 성공한 바가 있다¹³⁾.

이에 본 연구에서는 국내에서 생산된 항-NCA-95 항체를 ^{99m}Tc 로 표지하여 여러 종류의 악성 종양에서 이 항체를 이용한 골수스캔을 시행하고 뼈스캔 소견과 비교하여 전이를 검출하는데에 대한 그 유용성을 알아보고자

하였다.

대상 및 방법

1. ^{99m}Tc 항 NCA-95 항체의 표지 및 정제방법

항체용액 (6 mg/ml) 300 μl , 0.03 M EDTA (pH7)와 100 μl 의 0.1 M sodium bicarbonate (pH8.3)를 잘 섞은 다음 질소를 통과시킨 물로 제조된 100 μl 의 0.3 M-mercaptoethanol을 가하여 잘 섞고 섭씨 37도에서 30분간 반응시켜 항원을 환원시켰다. 한편 300 μl 의 0.4 M glucarate (pH 5.6)를 reacti-vial에 담고 질소를 통과시킨 물 8 ml에 1 N HCl 2 ml를 첨가한 다음 15 mg/ml $\text{SnCl}_2 \cdot 2\text{H}_2\text{O}$ 를 가한 후 $^{99m}\text{TcO}_4^-$ 와 37도에서 1시간 반응시켜 ^{99m}Tc 표지 항 NCA-95 항체를 얻었다.

표지된 항체의 분리를 위해 PD-10 컬럼을 감마글로빈으로 포화시키고 PBS를 흘려준 후에 표지항체 용액을 부하시키고 시험관에 모아 각 시험관의 방사능을 측정하였다. ITLC-SG 크로마토그래피에 의한 표지효율은 약 95%이었다.

2. 대상환자 및 검사방법

대상환자는 악성종양 환자 44명으로 평균연령은 52 ± 4 세였으며, 이 중 남자가 25명, 여자가 19명였다. 진단명은 유방암 13명, 방광암 6명, 신장암 6명, 전립선암 4명, 폐암 4명, 자궁경부암 2명, 위암 3명, 그 외 식도암, 직장암, 간암, 흉선암, 갑상선암, 임파종암 각각 1예씩이었다.

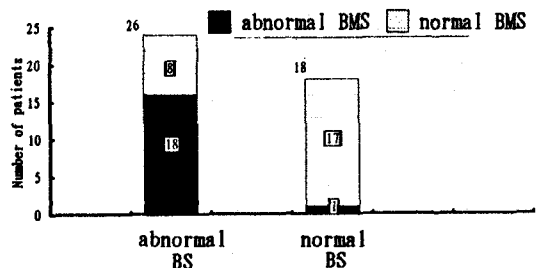


Fig. 1. Bone scan and bone marrow scan findings in 44 patients. Bone marrow scan was abnormal in 18 out of 26 patients with abnormal bone scan while it was normal in 8 patients. Of 18 patients with normal bone scan, 1 had a marrow defect in bone marrow scan.

각 환자에게 370 MBq (10 mCi)의 ^{99m}Tc 항-NCA-95 항체 (0.5 mg)를 정맥주사하고 4시간 후에 저에너지 조준기를 부착한 카메라를 이용하여 부위별로 약 45만 계수의 영상을 획득하였다. 뼈스캔은 통상적인 방법으로 골수스캔을 시행한지 약 1주일 내외에 시행하였다. 두명의 핵의학 의사가 병변의 유무와 부위를 육안평가하게 하였으며, 뼈스캔과 골수스캔 병변이 일치하는 부위인지를 판정하도록 하였다.

결 과

총 44명의 환자중 뼈스캔과 골수스캔이 모두 정상인 환자가 17예, 두검사 모두에 이상소견이 있는 환자가 18예, 골수스캔에만 이상이 있는 환자가 1예, 그리고 뼈스캔에만 이상이 있는 환자 8예였다(Fig. 1), 골수스캔 병변은 국소 방사능 결손부위로 나타났다(Fig. 2). 뼈스캔에서 열소가 관찰된 26예중 골수스캔에서 골수의 국소 결손 소견이 관찰된 환자는 18예 (69%)였으며 8예에서

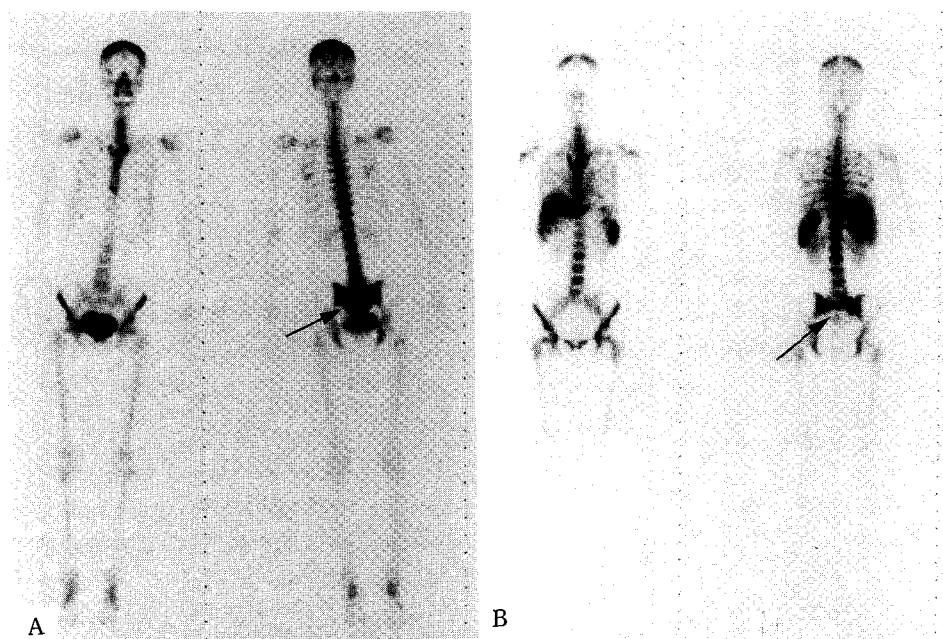


Fig. 2. (a) Bone scan of a lung cancer patient showed increased uptake in the sacrum (arrow), (b) Bone marrow scan showed a matched defect in the corresponding region. The bone scan lesion improved after chemotherapy.

Table 1. Causes of Bone Scan Lesions in Patients with Normal Bone Marrow Scan

No	Age	Cancer	Stage	Bone scan	Confirm	Method
1	62	bladder	T3bG3	ribs	fracture	X ray
2	82	bladder	T2G1	ribs	fracture	X ray
3	72	bladder	T2G3	L spine	DJD	f/u (17 mo)
4	55	bladder	II	L spine	DJD	f/u (14 mo)
5	54	renal	I	L sp & rib	DJD	f/u (16 mo)
6	57	renal	I	T & L spine	DJD	f/u (16 mo)
7	46	lung	II	L spine	DJD	X ray
8	32	lung	IIIa	ribs	—	—

Table 2. Distribution of Bone Scan Lesions and Presence of Matched Bone Marrow Defects

	Matched	No defect
C-spine	1	—
T-spine	4	3
L-spine	9	9
Sacrum	2	1
Ribs	9	16
Clavicle	1	—
Sternum	1	1
Scapula	1	—
Pelvis	2	2
Humerus	1	—
Whole bone	1	—
Total	32	32

Table 3. Causes of Bone Scan Lesions not seen in Bone Marrow Scan

Cause	T-spine	L-spine	Rib	Other
Trauma	—	—	8	—
Degenerative Change	1	5	—	1
Radiation Therapy	—	—	2	1
Overlap with Liver	—	—	3	—
Unidentified	2	4	3	2
Total	3	9	16	4

는 정상골수스캔을 보였다. 이들은 방광, 유방, 신장 및 폐종양 환자로 병력, 방사선학적 검사, 또는 임상추적에 의해 뼈스캔 병변의 원인을 살펴본 결과 이중 2에는 늑골골절, 5에는 요추 또는 흉추의 퇴행성변화에 의한 병변으로 밝혀졌으며 나머지 1에는 늑골병변의 원인이 규명되지 못하였다. 즉 총 8예중 확인된 7예 모두 비특이적인 뼈스캔 병변으로 판명되었다(Table 1).

뼈스캔에 나타난 총 병변의 수는 64개로 이중 50% (32/64)만이 골수스캔에서 냉소로 관찰되었다(Table 2). 골수스캔에는 나타나지 않은 나머지 32개의 병변중

Table 4. Metastatic Lesions Confirmed or Newly Detected by Bone Marrow Scan

	Number of lesions	
	Confirmed	Newly Detected
C-spine	1	—
T-spine	1	3
L-spine	3	1
Sacrum	1	—
Ribs	2	2
Clavicle	1	—
Sternum	2	—
Scapula	1	—
Pelvis	2	—
Total	15	6

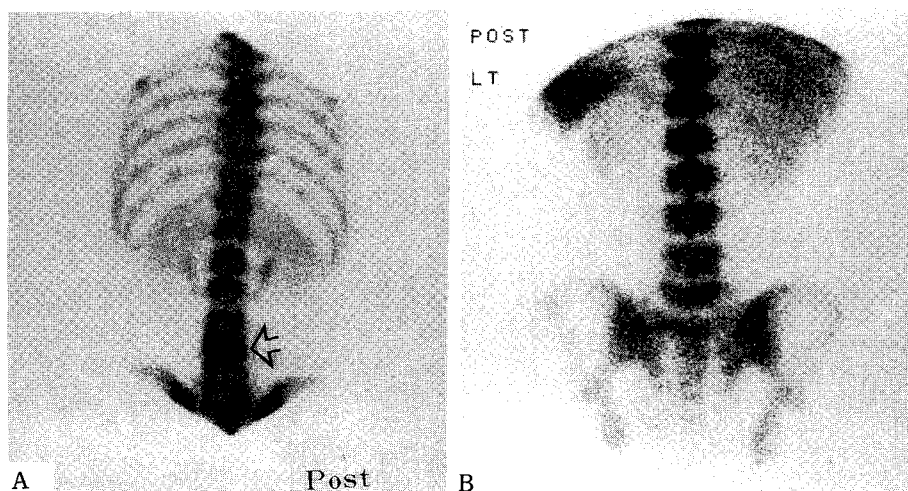


Fig. 3. (a) Bone scan of a lung cancer patient showed increased uptake in the 4th lumbar spine (arrow), (b) while the bone marrow scan was normal. X ray study demonstrated degenerative change in the corresponding spine.

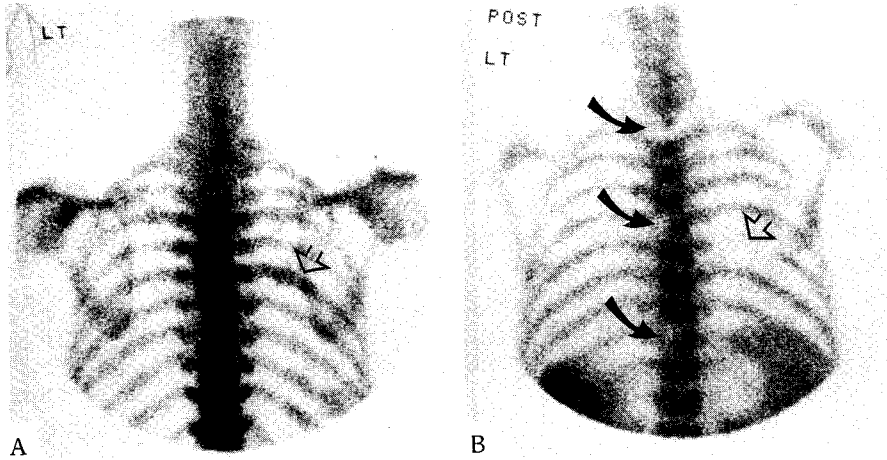


Fig. 4. (a) Bone marrow scan of a hepatoma patient showed a marrow defect in the right rib (empty arrow) matched with the bone scan lesion (empty arrow), (b) as well as new lesions in the thoracic spine not detected by bone scan (dark arrows).

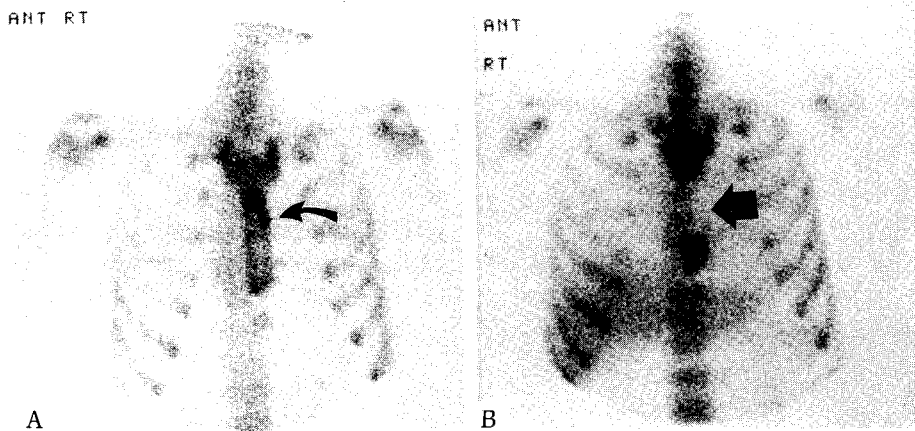


Fig. 5. (a) Bone scan of a breast cancer patient showed only a small focal increased spot in the sternum (arrow). The significance of this lesion was equivocal with bone scan findings alone. (b) Bone marrow scan, however, demonstrated a much larger matched marrow defect (arrow) and metastasis was highly suggested. This was confirmed by a MRI study.

3개는 방사선치료 구역 내에 위치하고 3개는 간 방사능과 겹쳐 골수평가가 불가능한 경우였으며, 비특이적인 병변으로 늑골골절이 8개, 퇴행성변화가 7개였으며, 나머지 11개는 병변의 성질이 규명되지 못하였다(Table 3, Fig. 3).

골수스캔에서는 19예에서 총 37개의 병변이 관찰되었으며 이중 18예에서는 뼈스캔에도 병소가 있었으나 두

검사에서 모든 병소가 일치된 경우는 9예(50%) 뿐이었으며 나머지 9예에서는 1개 이상의 병변의 개수나 위치에 불일치가 있었다. 일예에서는 골수스캔에서 늑골에 골수결손이 관찰되었으나 뼈스캔은 정상이었으며 추적조사가 안되어 전이여부는 확인되지 못하였다. 골수스캔에 나타난 총 37개의 병변중 86%(32/37)가 뼈스캔에서도 관찰되었으나 3예의 환자에서 관찰된 총 6개의

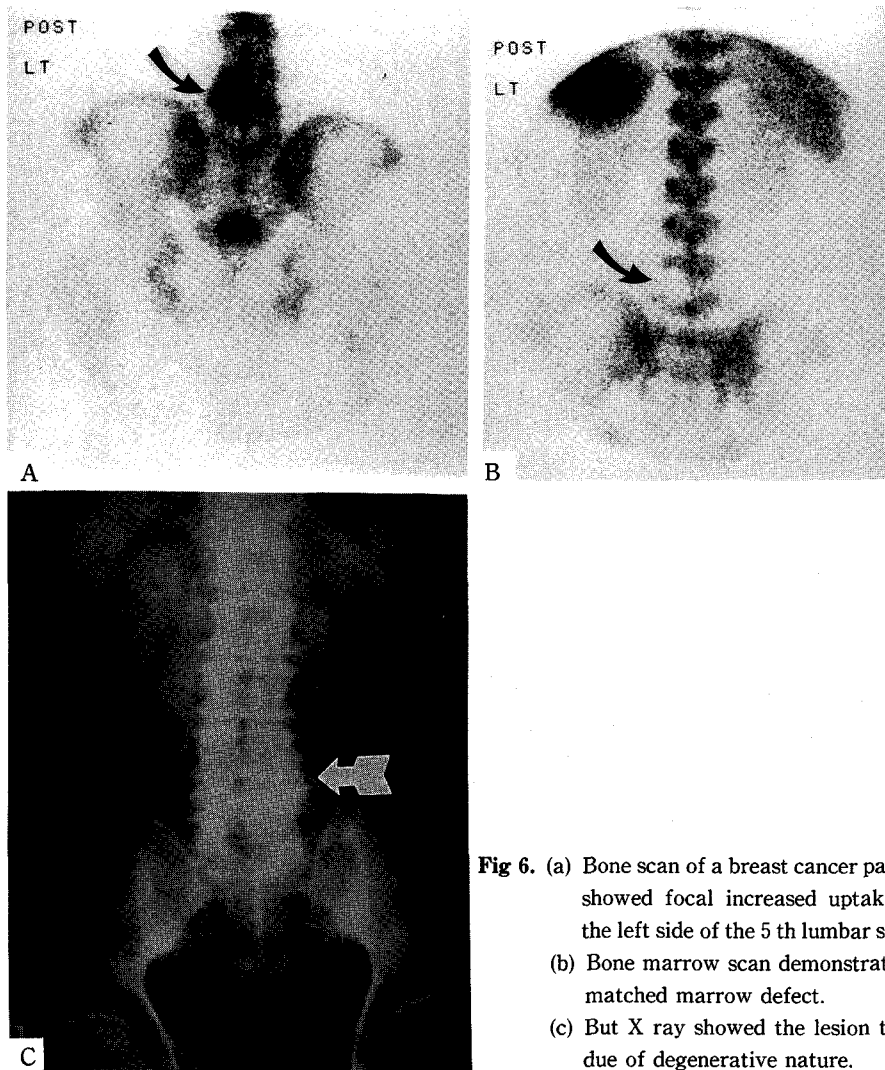


Fig 6. (a) Bone scan of a breast cancer patient showed focal increased uptake on the left side of the 5 th lumbar spine. (b) Bone marrow scan demonstrated a matched marrow defect. (c) But X ray showed the lesion to be due of degenerative nature.

골수결손 소견은 뼈스캔에는 나타나지 않은 새로운 병변이었다(Table 4, Fig. 4). 그러나 추적기간이 충분하지 못하여 골수결손이 나타난 모든 예에서 전이여부를 확인하지는 못하였다.

32개의 골수병변은 뼈스캔에서도 관찰된 병변이었으나 이중 10예에 나타난 15개의 병변은 뼈스캔 단독으로는 전이성 병변인지 비특이적인 소견인지 구별하기 어려웠고 골수결손을 확인함으로써 골전이로 평가하는데 도움을 주었다. 이중 3예에서는 전이가 확인되었다(Fig. 5).

그러나 골수결손가 관찰된 환자가 모두 전이가 있는

것은 아니었으며 비특이적인 질환에 의해 골수결손이 나타나기도 하였다. 유방암 환자 1예에 나타난 제 5요추 골수결손(Fig. 6)은 3년전 뼈스캔에도 있었던 점으로 보아 전이가 아닌 퇴행성 변화에 의한 것으로 판단되었다. 또다른 유방암 환자에서는 뼈스캔에 나타난 늑골병변과 일치하는 골수결손이 관찰되어 전이로 평가하였으나 2년뒤까지 재발의 증거가 없었으며 추적 X-선 검사상 퇴행성 병변으로 확인되었다.

고 안

많은 중앙에서 암세포가 뼈로 전이할 때 그 혈류의 특성으로 인하여 골수에 착상(seeding)이 잘되며 시간이 지나면서 뼈전이로 이행된다고 알려져 있다¹⁴⁻¹⁸⁾. 따라서 골수를 평가하게 되면 비특이적인 병변에 의한 뼈스캔의 위양성 판정을 줄일 수 있으며 전이를 보다 조기에 검출하여 적절한 치료를 적용하는데 도움을 줄 것으로 기대할 수 있다¹⁹⁾. 또 경우에 따라서는 항암제 및 방사선치료 대상을 고려할 때 골수억제에 따른 위험부담이 큰 환자를 선별하는데도 도움이 될 수 있다²⁰⁾.

악성종양에서 골수스캔을 이용한 대부분의 연구에서는 전이를 예민하게 검출하고 뼈스캔에서보다 많은 수의 골수결손을 발견할 수 있다고 보고되고 있으나^{12,21-23)}, 본 연구에서는 뼈스캔 병변수가 골수스캔 병변 수보다 많았으며 이는 대상환자중 골절이나 퇴행성변화 등 비특이적인 병변이 있는 경우가 많았기 때문으로 생각된다. 이러한 병변들 전부에서 전이성 병변인지의 여부를 확인할 수는 없었으나, 뼈스캔에 병변이 있으면서 골수스캔이 정상이었던 8예중 7예의 환자에서는 뼈스캔 병변이 모두 전이가 아닌 골절이나 퇴행성 변화에 의한 것임을 확인할 수 있었다. 나머지 1예는 늑골에 뼈스캔 병변을 보인 환자로 전이여부는 확인되지 못하였다.

본 연구에서 정상 뼈스캔을 보인 환자에서 골수스캔으로 전이를 조기에 발견한 예는 없었는데 이는 대부분이 처음 병기결정 과정이 아니고 이미 진행이 확인된 환자이거나 수술후 재발소견 없이 추적중인 환자를 대상으로 하였기 때문으로 생각된다. 3예의 환자에서 뼈스캔에서는 관찰되지 않은 골수스캔 병변 6개가 검출되었는데 조직학적인 확인은 없었으나 임상적으로 전이부위로 판단되었으며 이러한 소견은 골수스캔이 뼈스캔보다 예민할 가능성을 시사한다고 생각되었다(Fig. 4).

이외에도 골수스캔이 유용한 정보를 주는 경우가 있었는데, 이는 뼈스캔에서 병변이 늑골에 국한되거나 총 병변수가 2~3개 이내로 그 양상만으로는 전이성 병변과 비특이적인 소견과의 감별이 어려웠으나 골수결손을 확인함으로써 골수스캔이 도움을 주었으며 이중 3예에서는 후에 전이가 확인되었다.

본 연구 대상환자중에는 유방암 환자가 가장 많았으며 13예중 6예에서 골수결손이 검출되었다. 유방암에서는

재발때 골수스캔이 유방암 환자에서 중요한 정보를 제공할 수 있다. 유방암에서 ^{99m}Tc 항-NCA-95 항체 골수스캔을 이용한 다른 연구로 Reske 등²²⁾은 15예 전예에서 골수결손을 관찰하고 뼈스캔보다 많은 수의 전이를 검출하였으며, Dunker 등은²⁵⁾ 정상 뼈스캔 15예중 8예에서 골수결손을 관찰하고 이중 6예에서는 전이가 증명되었음을 보고한 바 있다. Cote 등²⁶⁾은 제 I 병기와 제 III 병기 사이의 유방암 환자의 골수생검 결과 35%의 양성율을 보고하였으며, 대상환자의 특성은 다르지만 본 연구에서 45%의 골수스캔 양성율과 유사하였다.

골수스캔으로 전신의 적색골수 분포를 조사하는데에도 이용될 수 있으며 각종 악성종양에서 골수전이때 적색골수의 확장이 관찰된다고 알려져 있으나^{21,29-30)}, 본 연구에서는 적색골수의 확장에 대해서는 검토하지 않았다.

한가지 유의해야할 점은 골수스캔에 나타난 골수결손을 전부 골수전이에 의한 것으로 볼 수는 없으며²⁷⁾, Cooper 등²⁸⁾은 백혈구스캔 및 나노콜로이드 골수스캔에서 요추에 골수결손이 관찰된 환자 1예를 조사하여 디스크의 퇴행성 변화에 따른 골수의 지방침윤에 의한 것임을 밝혔으며, 이어 117개의 백혈구스캔과 33개의 나노콜로이드 골수스캔 소견을 살펴본 결과 8예에 퇴행성 변화 양상의 골수결손을 관찰하였다. 본 연구에서도 유방암 환자 2예에서 퇴행성 변화에 의한 골수결손이 관찰되었다. 따라서 뼈스캔과 일치된 골수결손 소견은 전이에 완전히 특이적인 소견은 아니며 요추 또는 늑골에서 국소 골수결손이 관찰되는 경우에는 악성종양에 의한 골수전이와 퇴행성 변화의 감별에 유의해야할 것으로 생각되었다.

또 한가지 고려할 점은 전이가 있어도 골수스캔으로 평가하기 어려운 위치인 경우로 본 연구에서도 뼈스캔 병변중 2개는 방사선치료 구역 내에 위치하고 3개는 간방사능과 겹쳐 골수의 평가가 곤란하였으며, 따라서 이러한 부위의 골수평가에는 유의해야 한다고 생각된다.

결 론

본 연구에서는 44예의 악성종양 환자에서 뼈스캔과 ^{99m}Tc 항 NCA-95 항체 골수스캔을 시행하여 다음과 같은 결과를 얻었다.

1) 뼈스캔상 병변이 관찰된 26예중 8예에서 정상 골수스

캔을 보였으며 이중 7예에서는 전이가 없음이 확인되어 비특이적인 뼈스캔 병변을 감별하였다.

- 2) 10예에서는 뼈스캔 단독으로는 전이로 평가하기 어려운 병변을 보였으나 골수스캔으로 일치된 골수냉소를 확인함으로써 전이로 평가하는데 도움을 주었으며 이중 3예에서는 전이가 증명되었다.
- 3) 3예의 환자에서는 뼈스캔에 나타나지 않은 총 6개의 병변을 검출하여 전이의 조기검출 가능성을 시사하였다.
- 4) 그러나 골수결손도 뼈전이에 특이하지는 않아 방사선치료 영향 외에도 퇴행성변화에 의한 골수결손이 관찰되는 예가 있었다.

결론적으로 ^{99m}Tc 항 NCA-95 항체 골수스캔은 악성종양 환자의 뼈스캔 소견중 비특이적인 병변을 감별하는데 도움을 주며 새로운 병변을 검출하는 경우가 있으므로 악성종양에서 뼈전이를 평가하는데 뼈스캔에 대한 보조적인 검사로 유용할 것으로 생각되었다.

REFERENCES

- 1) Jacobsson H, Goransson H: *Radiological detection of bone and bone marrow metastases. Med Oncol Tumor Pharmacother* 8(4):253-260, 1991
- 2) Mehta RC, Wilson MA, Perlman SB: *False-negative bone scan in extensive metastatic disease: CT and MR findings. J Comput Assist Tomogr* 13(4):717-719, 1989
- 3) Jacobsson H, Goransson H, Federico M, Magin RL, Swartz HM, Wright RM, Silingardi V: *Detection of bone marrow involvement in patients with cancer. Tumori* 75(2):90-96, 1989
- 4) Kalin B, Axelsson B, Jacobsson H: *Quantitative evaluation of four ^{99m}Tc colloids for bone marrow scintigraphy using single photon emission computed tomography. Nucl Med Commun* 12(2):135-145, 1991
- 5) Reske SN: *Recent advances in bone marrow scanning. Eur J Nucl Med* 18(3):203-221, 1991
- 6) Cartia GL, Ciambellotti E, Coda C: *Bone marrow scintigraphy with ^{99m}Tc nanocolloid. A complement to bone scintigraphy with ^{99m}Tc MDP in oncologic diagnosis. Minerva-Med Nov* 82(11):715-721, 1991
- 7) Widding A, Stilbo I, Hansen SW, Hansen HH, Rossing N: *Scintigraphy with nanocolloid ^{99m}Tc in patients with small cell lung cancer, with special reference to bone marrow and hepatic metastasis. Eur J Nucl Med* 16(8-10):717-719, 1990
- 8) Haddock G, Gray HW, McKillop JH, Bessent RG, Kirk D: *^{99m}Tc -nanocolloid bone marrow scintigraphy in prostatic cancer. Br J Urol* 63(5):497-502, 1989
- 9) Axelsson B, Kalin B, Vo Krusenstierna S, Jacobsson H: *Comparison of ^{111}In granulocytes and ^{99m}Tc albumin colloid for bone marrow scintigraphy by the use of quantitative SPECT imaging. Clin-Nucl-Med* 15(7):473-479, 1990
- 10) Kostadinova I, Apostolov P, Udvarева N: *Scintigraphic imaging of the bone marrow in hematologic diseases. Vutr-Boles* 28(5):49-53, 1989
- 11) Joseph K, Hoffken H, Bosslet K, Schorlemmer HU: *In vivo labelling of granulocytes with ^{99m}Tc anti-NCA monoclonal antibodies for imaging inflammation. Eur J Nucl Med* 14:367-373, 1988
- 12) Reske SN, Karstens JH, Gloeckner W, et al: *Radioimmunoimaging for diagnosis of bone marrow involvement in breast cancer and malignant lymphoma. Lancet* 299-301, 1989
- 13) 최창운, 정준기, 이명철, 김병국, 고창순: ^{99m}Tc 표지 항과립구단일클론항체를 이용한 골수신티그라피의 개발. *대한내과학회지* 46권 1호 100-109, 1994
- 14) Berrtoni BA, Carter JR: *Mechanism of cancer metastasis to bone. J Bone Joint Surg[Am]* 2:308-312, 1986
- 15) Distefano A, Tashima CK, Yag HY, Hortobagyi GN: *Bone Marrow metastases without cortical bone involvement in breast cancer patients. Cancer* 44:196-198, 1979
- 16) Singletary SE, Larry L, Tucker SL, Spitzer G: *Detection of micrometastatic tumor cells in bone marrow of breast carcinoma patients. J-Surg-Oncol* 47(1):32-36, 1991
- 17) Scher HI, Yagoda A: *Bone metastasis: Pathogenesis, treatment, and rationale for the use of resorption inhibitors. Am J Med* 82 (Suppl 2A):6-28, 1987
- 18) Kamby C, Guldhammer B, Vejborg I, et al: *The presence of tumor cells in bone marrow at the time of first recurrence of breast cancer. Cancer* 60:1306-1312, 1987
- 19) Balaban P, Walker Bs, Cox JV, Sein AA, Abrams PG, Salk D, Sheehan RG, Frenkel EP: *Radionuclide imaging of bone marrow metastases with a ^{99m}Tc labeled monoclonal antibody to small cell lung carcinoma. Clin Nucl Med* 16(10):732-6, 1991
- 20) Haddock G, Gray HW, McKillop JH, Bessent RG,

- Kirk D: ^{99m}Tc-nanocolloid bone marrow scintigraphy in prostatic cancer. *Br J Urol* 63(5):497-502, 1989
- 21) Munz DL, Kotter R, Kornemann I, Brandhorst I, Hor G: *Bone Marrow scanning versus bone scanning in the early diagnosis of neoplastic involvement of the skeletal system: A comparative parallel study.* In: Schmidt HAE, Adam WE, eds. *Nuklearmedizin. Schattauer: 664-665, 1984*
- 22) Reske SN, Karstens JH, Glockner WM, Ammon J, Bull U: *Detection of bone marrow involvement in breast cancer and malignant lymphoma using immunoscintigraphy of the hematopoietic bone marrow.* *ROFO Fortschr Geb Rontgenstr Nuklearmed* 152(1):60-66, 1990
- 23) Linden A, Zankovich R, Theissen P, Schaurerte G, Diehl V, Schicha H: *Bone marrow scintigraphy and magnetic resonance tomography in malignant lymphomas: Comparison with histologic results.* *Nuklearmedizin* 28(5):166-171, 1989
- 24) Kamby C, Gulddammer B, Bejborg I, et al: *The presence of tumor cells in bone marrow at the time of first recurrence of breast cancer.* *Cancer* 60: 1306-1312, 1987
- 25) Dunker CM, Carrio I, Berna L, Estorch M, Alonso C, et al: *Radioimmune imaging of bone marrow in patients with suspected bone metastasis from primary breast cancer.* *J Nucl Med* 31(9):1450-1455, 1990
- 26) Cote RJ, Hakes TB, Basinet M, et al: *Monoclonal antibodies detect occult breast carcinoma metastasis in the bone marrow of patients with early stage disease.* *Am J Surg Pathol* 12:333-340, 1988
- 27) Rosenthal L, Lisbona R: *Marrow imaging.* In: *Skeletal imaging. Norwalk, Connecticut: Appleton Century Crofts 75-83, 1984*
- 28) Cooper M, Miles KA, Wraight EP, Dixon AK: *Degenerative disc disease in the lumbar spine: Another cause for focally reduced activity on marrow scintigraphy.* *Skeletal-radiol* 21(4):247-249, 1992
- 29) Rudberg U, Uden R, Ahlback SO: *Colloid scintigraphy showing red bone marrow extension in patients with prostatic carcinoma.* *Acta-Radiol* 33(2):97-102, 1992
- 30) Rubin P, Landman S, Mayer E, et al: *Bone Marrow regeneration and extension after extended field radiation in Hodgkin's disease.* *Cancer* 38 : 1560-1566, 1976