

실험적 모델을 이용한 자기공명영상에서 석회화의 인지

박승진

경상대학교병원 진단방사선과

초 록

연구목적 : 두개내 석회화 병변이 있을때 자기공명영상에서 석회화의 인지는 어렵다고 알려져 있으나 실험적 모델을 통하여 자기공명영상에서 석회화의 신호강도 양상을 알아보고자 하였다.

대상 및 방법 : 탄산칼슘(Calcium carbonate)과 수산화인회석(Hydroxyapatite) 공을 이용하여 일정한 농도(10, 20, 30, 40, 50%) 및 크기(1-10mm)에 따라 Gel형태의 Phantom으로 만들어 전산화단층촬영 및 MRI의 T1 및 T2 강조영상을 얻어 각각 나타나는 소견과 ROI값을 비교분석하고 실제 석회화를 동반한 두개내 병변이 있었던 2예를 비교 관찰하였다.

결과 : 탄산칼슘은 농도가 증가함에 따라 T1과 T2 강조영상에서 저신호강도가 뚜렷하였으며, T1 강조영상에서 수산화인회석의 경우는 10, 20, 30%에서 가장 고신호강도를 나타냈으며 40, 50%로 농도가 증가할 수록 저신호강도로 역전되었다. 가성부갑상선 기능저하증 1예도 기저핵에서 T1강조영상상 고신호강도를 보였다.

결론 : MRI에서 석회화의 신호강도는 석회화의 성분, 농도, 크기에 따라 차이가 있고 특히 고신호강도를 보이는 경우 다른 질환과 감별에 유의하여야 할 것이다.

서 론

두개강내 석회화 병변이 있을때 석회화를 인지하는 것은 방사선학적 감별진단에 매우 중요하다²⁾. 최근 자기공명영상(Magnetic Resonance Imaging, 이하 MRI이라 줄임)은 두개강 병변의 일차적 검진으로서 이용되고 있는데 석회화의 인지는 전산화단층촬영(Computed Tomography, 이하 CT라 줄임)보다 뒤떨어지는 것으로 알려져 있고, MRI에서의 석회화는 다양한 신호강도로 보고되고 있어 하나의 제한점이 되고 있다²⁴⁾.

이에 저자는 실험적 모델을 통하여 석회화의 성분이나 크기에 나타나는 신호강도의 차이를 관찰하고 비교분석하여 MRI에서 석회화의 양상을 알아보고자 하였다.

대상 및 방법

탄산칼슘(calcium carbonate)을 20, 35, 그리고 50%의 농도로 각각 1, 2.5, 3, 4.5, 5.5, 7.5, 10mm 크기의 공모양으로 그 모양을 유지하기 위하여 영상 4°C의 냉실에서 6gm% 젤라틴 모형(Phantom)에 일정한 간격으로 배열 제조하였으며(Fig. 1), 또한 수산화인회석(hydroxyapatite)을 0, 10, 20, 30, 40, 50% 농도로 각각 2.3cm크기로 만들어 폴리스티렌 모형에 넣어(Fig.2) 1.5T 초전도형 장비(GE Signa Advantage, Milwaukee, USA)를 이용하여 Field of view는 20cm, Matrix size 256 x 192, 절편두께 5mm, slice gap은 1mm로 촬영하였으며 T1 강조영상(TR/TE=300msec/11msec)과 T2 강조영상(TR/TE=3000msec/85msec)을 얻었다. 또한 CT를 시행하였으며 농도를 각각 측정하였다. 2명의 방사선과 의사에 의해서 각각의 신호강도를 관찰하고 각각의 ROI(Rgion of Inte-

rest, 이하 ROI라 함) 값을 측정하였으며, 고무 물주머니에 담긴 물을 참고 ROI값으로 하였다. 또한 실례로 두개내 인두종 1예의 석회화 병변을 CT와 MRI에서 비교하고 그 석회화를 정량 분석하였으며 대사성 질환인 가성부갑상선 기능저하증 1예를 비교 관찰하였다.

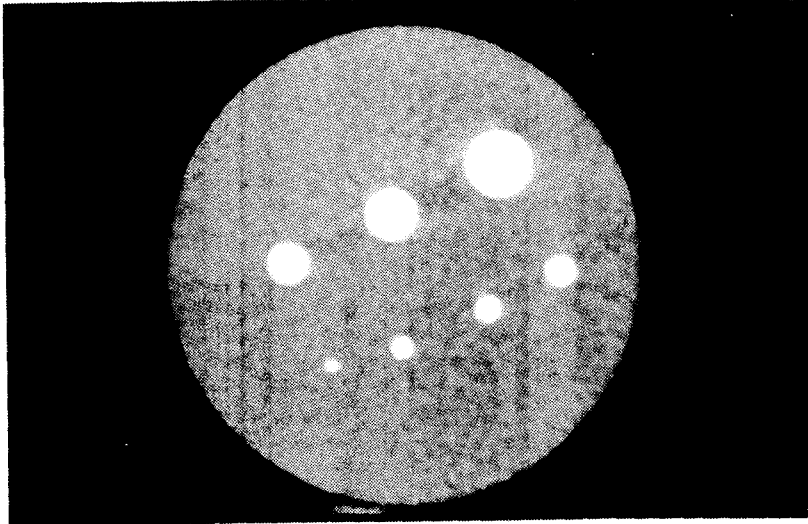
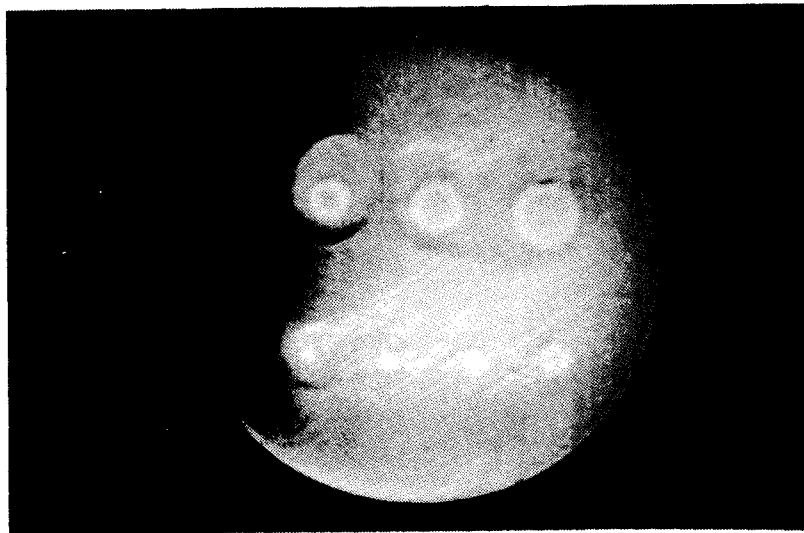


Fig. 1 1. Calcium carbonate phantoms.
A. CT image of 6gm% gelatin phantom.



B. MR image($TR/TE = 300\text{msec}/11\text{msec}$) shows low signal intensity of the phantom, the smallest-diameter calcium sphere can not be identified.

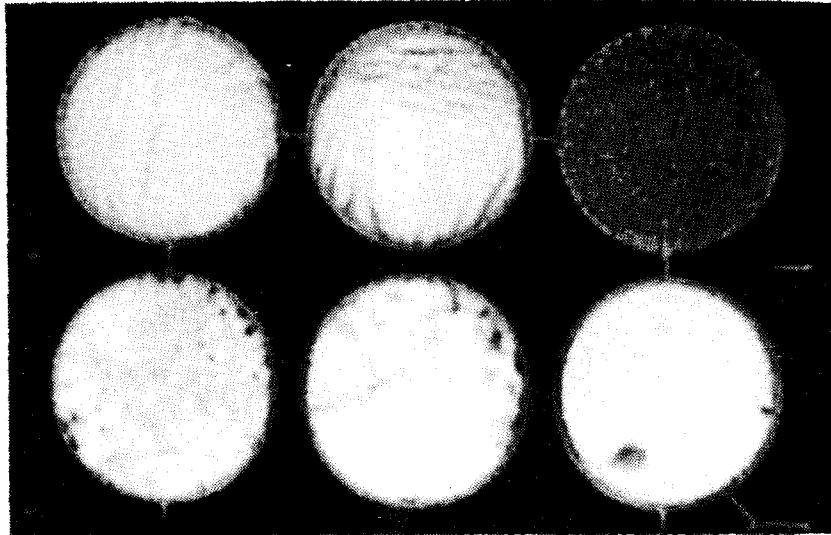
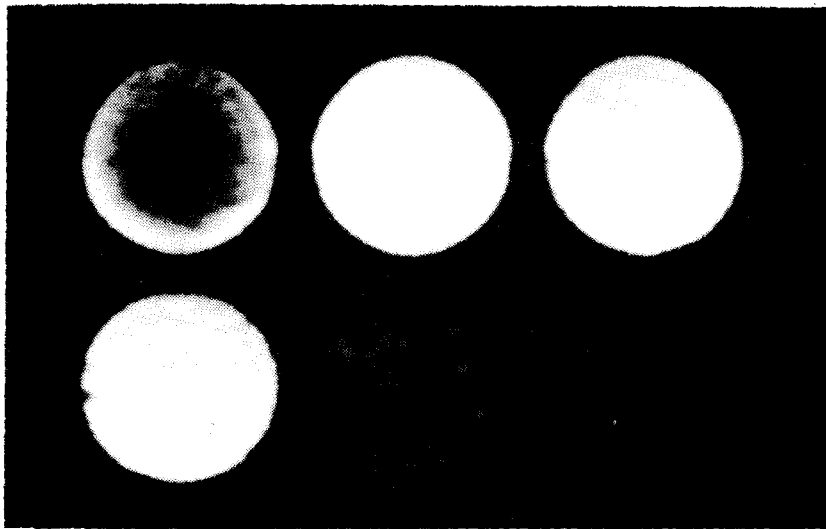


Fig. 2 Hydroxyapatite phantoms.
 A. CT image of polystyrene phantom. The concentration begins at 0% in the upper right and increase across each row to a maximum of 50% in the lower left.



B. MR image (TR/TE=300msec/11msec) shows high signal intensity of the phantom, the brightest at 10-30% of calcium spheres. The concentration begins at 0% in the upper left and increase across each row to a maximum of 50% in the lower right.

결 과

CT상에서는 탄산칼슘이나 수산화인회석은 크기에 관계없이 농도가 증가함에 따라 칼슘의 양상이 뚜렷하게 보였다. MRI에서 탄산칼슘의 경우는 농도가 감소함에 따라 T1 강조영상에서 저신호강도가 뚜렷하게 나타났으며 T2 강조영상에서도 저신호강도가 뚜렷하였다(Fig.3). 1mm크

기에서는 농도와 관계없이 T1 강조영상의 실험공에서는 인지도가 떨어졌으나 나머지 크기의 실험공은 인지도에 차이가 없었다. 인산칼슘의 경우에는 2.3cm 크기로 농도의 변화를 관찰하였는데 T1 강조영상에서 10%, 20%, 30%에서는 고신호강도가 주로 나타났고 40%, 50%로 농도가 증가 할수록 저신호강도로 역전되었다(Fig.4). T2 강조영상에서는 주로 저신호강도를 보여 탄산칼슘과 큰 차이는 없었다. 두개인두종의 석회화 병변은 T1 강조영상에서는 저신호로 그리고 T2 강조영상에서도 저신호로 보였으며 광물의 정성분석(XRD method)을 실시한 결과 수산화 인회석, 인산 마그네슘 암모니움(Ammonium Magnesium phosphate), 탄산칼슘의 순서로 우세하게 관찰되었으며 원자의 정량분석(ICT method)의 결과 인산칼슘의 농도가 50% 이상이 되는 것을 관찰할 수 있었다(Fig.5). 그러나 가상부갑상선 기능저하증 1예에서는 기저핵 부위에서 T1 강조영상은 고신호강도, T2 강조영상에서는 저신호강도가 미만성으로 관찰되었다(Fig.6).

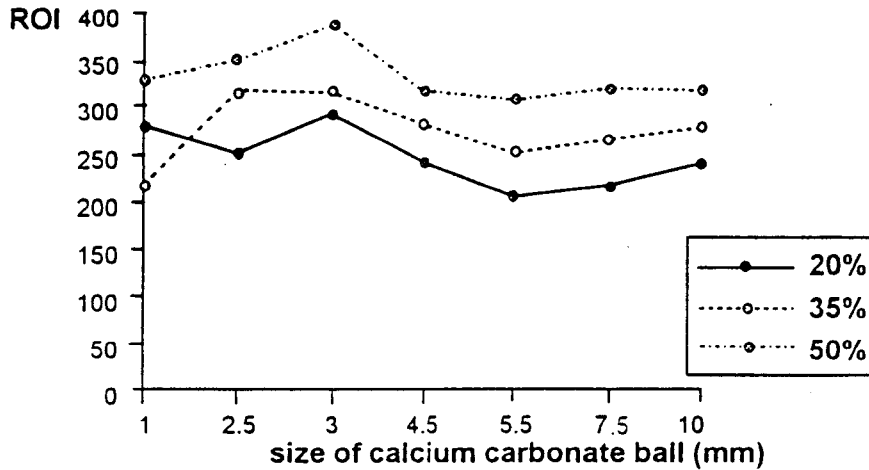
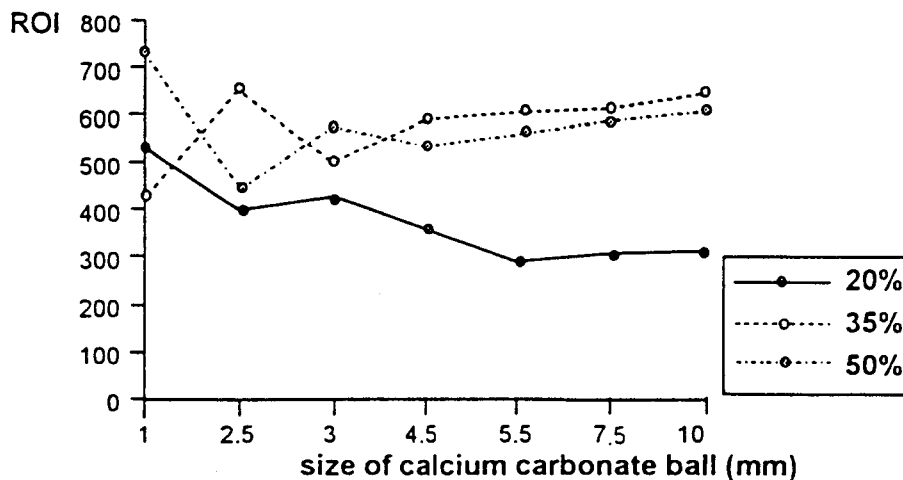


Fig. 3 The ROI value of 3 different densities in calcium carbonate.
A. Value of ROI in T1WI according to the size of calcium carbonate ball.



B. Value of ROI in T2WI according to the size of calcium carbonate ball.

박승진

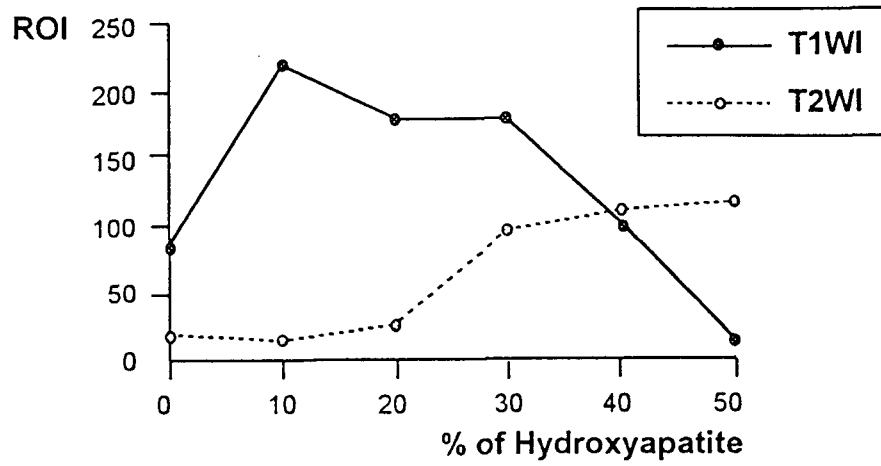


Fig. 4 Value of ROI according to the concentration of hydroxyapatite.

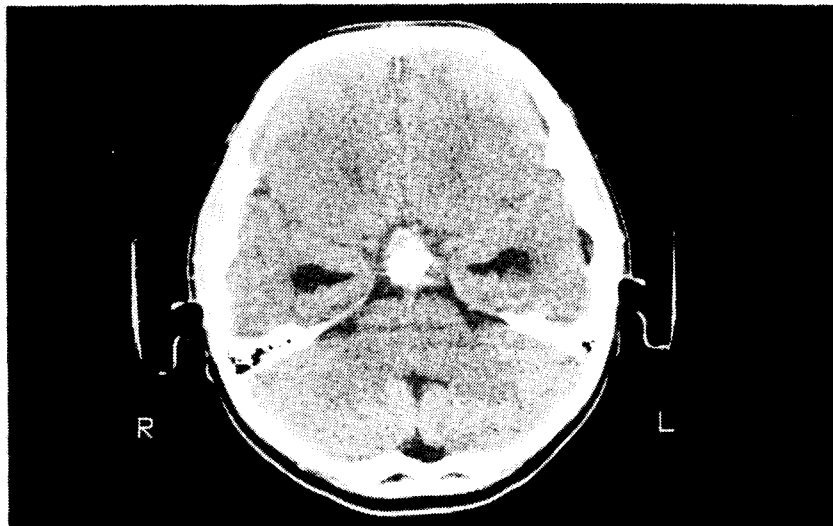
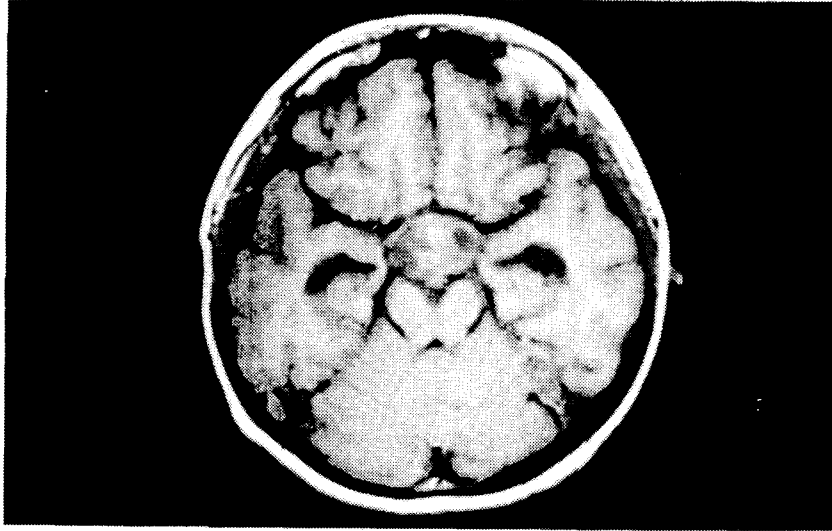
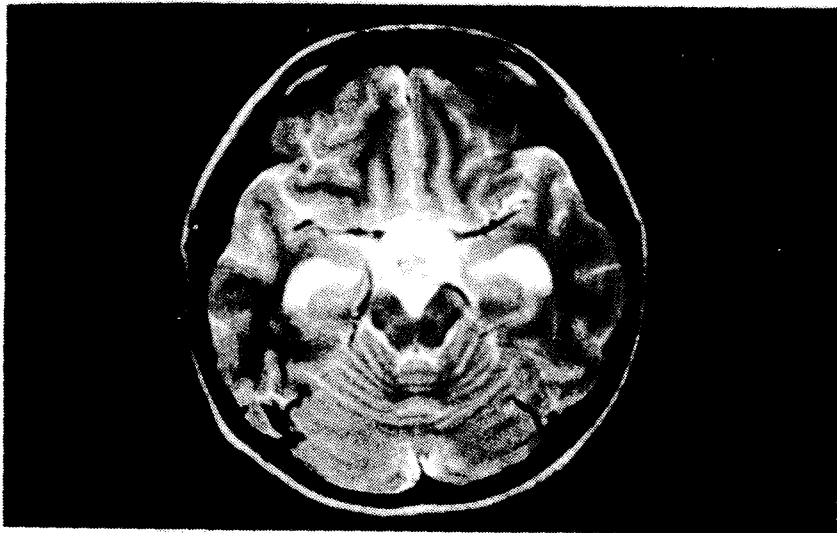


Fig. 5 Craniopharyngioma with eccentric calcification in suprasella area.
A. Axial CT scan shows eccentric calcified suprasellar mass.



B. Axial T1WI(TR/TE=400msec/13msec) shows low signal intensity of calcified lesion.



C. Axial T2WI(TR/TE=3000msec/85msec) delineates low signal intensity of calcified lesion.

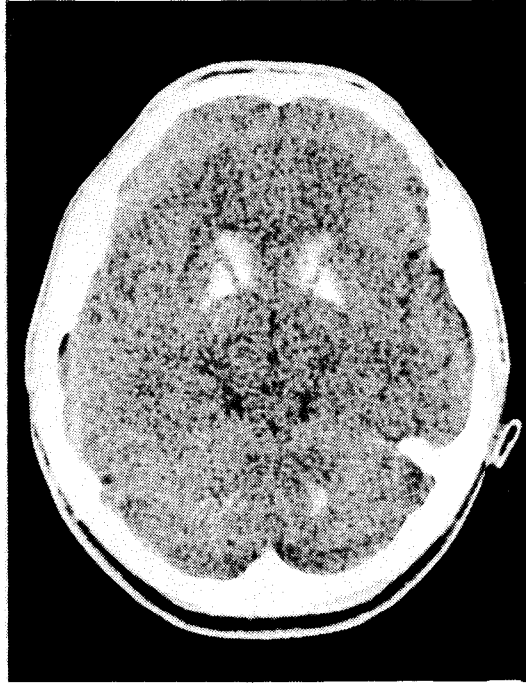
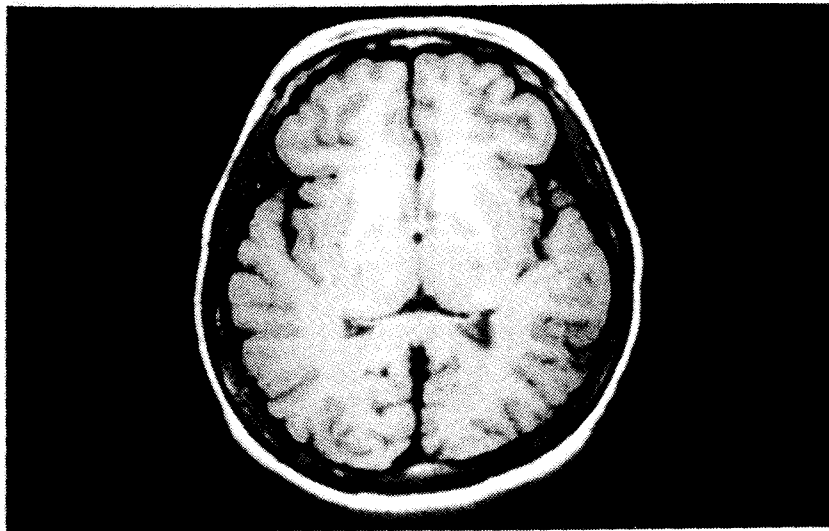


Fig. 6 Pseudohypoparathyroidism.
A. Axial CT scan shows diffuse high density along the both basal ganglias.



B. Axial T1WI(TR/TE=400msec/13msec) shows diffuse high signal intensity of the both basal ganglias.

고 찰

두개내 석회화 병변의 여부는 두개강내 질환의 진단에 매우 중요하다^{2,5)}. 그러나 여러 조건에 따라 MR상 석회화 병변의 소견은 다양하여 큰 단점으로 지적되고 있다²⁾. 통상적으로 석회화는 가동수소의 결핍으로 신호강도의 감소 내지는 소실로 나타나는 것으로 알려져 있다. Holland등은 48명의 실제 두개내석회화 병변을 대상으로 연구하여 석회화 병변이 CT상 충분한 크기와 밀도를 보이는 경우에만 이같은 결과가 나타난다고 하였다. Oot등도 20예중 5예(25%)에서 충분한 신호감소를 보였다고 보고하였다. 저자의 경우에서도 탄산칼슘의 실험공이 1mm 크기에서는 T1 강조영상에서 인지도가 떨어졌으며 그 이상의 크기에서는 T1, T2 강조영상 모두 농도에 관계없이 저신호강도를 보였다. Dell등은 CT에서 기저핵부위에 석회화를 초래하고 그리고 MRI T1 강조영상에서 특이하게 고신호강도를 보이는 대사성 혹은 정상질환이 있을때 석회화가 침착하면서 이완시간이 짧게되어 그러한 것으로 보고하고 있으며 Henkelman등도 이러한 T1 단축이 칼슘 결정의 표면적에 관련이 있다고 보고하고 있다. 또한 T1WI상 석회화 병변이 고신호강도를 가지고 있을 경우 bound water의 회전과 변환주파수가 Lamor주파수에 근접함에 따라 bound water는 칼슘표면으로 부터 멀리 위치한 물양자 보다 빠르게 이완을 한다. 이 가정은 대단백질과 다른 거대분자들의 이완을 증진시키는 것과 같은 기전으로 설명되고 있다. Henkelman의 실험에 의하면 수산화인회석의 농도는 30% 정도에서 가장 고신호강도를 나타내고 그 이상 또는 그 이하인 경우 신호강도가 감소한다고 하였다⁶⁾. Gel 내 수소이온의 T1 이완이 감소함에 따라 신호강도가 증가하였고, T1 감소의 정도는 gel내 칼슘의 표면적과 관계된다. 또한 칼슘은 T2 이완에 변화를 가져오는데 T2 이완이 증가하면 proton density는 감소한다고 한다. 저자의 실험에 의하면 30%의 수산화인회석 농도의 경우 T1 강조영상에서 가장 고신호로 나타나고 그 이상 또는 그 이하의 경우에 있어서는 신호강도의 감소가 관찰되어 거의 유사한 결과를 얻었다. 실제 가성부갑상선 기능저하증의 경우도 기저핵부위에서 T1 강조영상일때 고신호강도로 그리고 T2 강조영상에서는 저신호강도를 보여 저자의 실험결과로 미루어 수산화인회석이 30%정도 함유되었을 것으로 추정할 수 있으며, 두개인두종의 석회화 병변을 분석한 결과 주로 50% 이상이 수산화인회석으로 구성되어서 T1 강조영상에서 저신호강도로 변하는 것으로 생각할 수 있겠다. 지금까지 알려진대로 T1 강조영상에서 고신호로 나타나는 경우는 아급성기의 출혈(methemoglobin), 지방, 고농도의 점액성 단백질, 상자성(paramagnetic) 물질 등이었으나 이러한 석회화의 고신호강도도 유의하여야 하겠다.

결 론

1. 탄산칼슘은 크기에는 큰 영향을 받지 않았고 T1, T2강조영상에서 모두 저신호강도를 보이며 농도가 증가할수록 약간 신호강도가 증가되는 것을 관찰하였다.
2. T1 강조영상에서 수산화 인회석은 크기에 상관없이 10-30%의 농도에서 고신호강도를 보였다.
3. 두개강내 석회화 병변에서 석회화의 신호강도는 다양하게 나타나며 T1 강조영상에서 고신호강도를 보일때 출혈 등 지금까지 알려져 있는 T1 강조영상에서 고신호강도 물질들과의 감별 진단에 주의를 기울여야 한다.

REFERENCES

1. Tsuruda JS, Bradley WG. MR detection of intracranial calcification : a phantom study. *AJNR* 1987 ; 8 : 1049-1055.
2. Holland BA, Kucharczyk ZK, Brant-Zawadzki M, et al. MRI of calcified intracranial lesions. *Radiology* 1985 ; 157 : 353-356.
3. Oot RF, New PF, Pile-Spellman J, et al. The detection of intracranial calcification by MR. *AJNR* 1986 ; 7 : 801-809.
4. Brant-Zawadzki M, Badami JP, Mills CM, et al. Primary intracranial tumor imaging : a comparison of MR and CT. *Radiology* 1984 ; 150 : 435-440.
5. Atlas SW, Grossman RI, Hackney DB, et al. Calcified intracranial lesion : detection with GEA rapid MRI. *AJR* 1988 ; 150 : 1383-1389.
6. Henkelman RM, Watts JF, Kucharczyk. High signal intensity in MR images of calcified brain tissue. *Radiology* 1991 ; 179 : 199-206.
7. 강진화, 장기현, 박정미, 한문희, 한만청, 김주완. 두개강내 석회화 병변의 자기공명영상. *대한방사선의학회지* 1988 ; 24 : 963-973.

The Detection of Intracranial Calcification by MR : Experimental Model

Seung-Jin Park, Ph. D.

Department of Diagnostic Radiology, Gyeongsang National
University Hospital, 92 Chilam-dong, Chinju, 660-702 Korea

Abstract

Purpose : It is known that detection of calcification by MRI is difficulty in intracranial calcified lesions, but author tried to evaluate the signal intensity image of calcification by MR with experimental model.

Subjects & Methods : Author analyzed and compared with values of calcium carbonate and hydroxyapatite phantoms by each concentration(10, 20, 30, 40, 50%) and size(1-10mm), measured ROI attenuating from CT and MRI(T1WI & T2WI).

Results : The high concentration of calcium carbonate is, the lower the signal intensity of calcium carbonate phantom is both T1 & T2WI. For concentration of Hydroxyapatite of up to 30% by weight the signal intensity on standard T1 weighted images increased but subsequently decreased. Hyperintensity does not preclude calcification as a cause of the signal alteration-an observation that all radiologists interpreting MR images need to be aware of.

Conclusion : The signal intensity of intracranial calcification is various on MR imaging in concerning with components, concentration, & size of calcification, and especially high signal intensity of intracranial calcification noted differential diagnosis.