

흉강경을 이용한 전폐절제술

성숙환* · 오용석** · 이해원* · 원태희* · 김주현*

=Abstract=

Thoracoscopic Pneumonectomy

Sookwhan Sung, M.D.*, Yong Seok Oh, M.D.**, Hae Weon Lee, M.D.*,
Tae Hee Won, M.D.*, Joo Hyun Kim, M.D.*

We reported a successful right pneumonectomy using video assisted thoracoscopy for endobronchial tuberculosis. Thoracoscopic surgery has many advantages in spite of its technical difficulties. These advantages include good cosmetic effects, short hospital stay, decreased postoperative morbidity, and good postoperative pulmonary function. The patient was a young unmarried female, and her right lung was nearly total obstructed by endobronchial tuberculous dissemination and secondary pulmonary infection. The procedure was a little complicated by inadequate placements of the thoracoscopic ports and 5cm length utility thoracotomy incision. Limited pain killer was needed only two days after the operation and scarring of the operation wound was very minimal. Postoperative course was unusual and the patient was discharged 7 days after operation.

(Korean J Thoracic Cardiovas Surg 1994;27:808-11)

Key words : 1. Thoracoscopy
2. Pneumonectomy

증 례

환자는 27세 여자로서 1년전부터 기침, 가래 등의 증상이 있어서 가까운 병원에서 약물치료 받아 오다가 93년 3월 종합병원에서 결핵으로 진단되어 항결핵제 약물치료를 받았다. 외래에서 경과 관찰 도중 결핵균은 음전 되었으나 기침과 가래가 호전되지않고 호흡곤란이 발생하여 93년 10월 입원하여 기관지 내시경 시행, 결핵에 의한 우측 주 기관지의 협착이 진단되어 스테로이드의 추가치료를 받고 호전되었다. 퇴원 이후 계속 약물치료를 받는 중에 호흡곤

란이 다시 심해져서 93년 11월 20일 응급실 경유하여 내과로 입원하였다. 과거력상 89년 신장염으로 치료받고 완치된 적이 있었으며 92년 8월경 호흡곤란, 기침, 가래 등의 감기증상 때문에 한방 치료받은 적 있다. 환자는 흡연이나 음주는 하지 않았으며 가족력에서도 특이소견은 없었다.

이학적 검사에서 빈맥이 있었으며, 폐 청진소견에서도 우하부의 호흡음은 들리지 않았으며 우상부에서 흡기 및 호기성 천음이 들렸고 좌측폐의 호흡음도 약간 거칠게 들렸다. 기타 다른 이학적 특이소견이 없었다. 입원당시

* 서울대학교병원 흉부외과, 서울대학교 의과대학 흉부외과학교실

* Department of Thoracic and Cardiovascular Surgery, Seoul National University Hospital, Seoul National University College of Medicine, Seoul, Korea

** 서울대학교병원 마취과

** Department of Anesthesiology, Seoul National University Hospital

통신저자: 성숙환, (110-744) 서울시 종로구 연건동 28, Tel. (02) 760-3637, Fax. (02) 764-3664

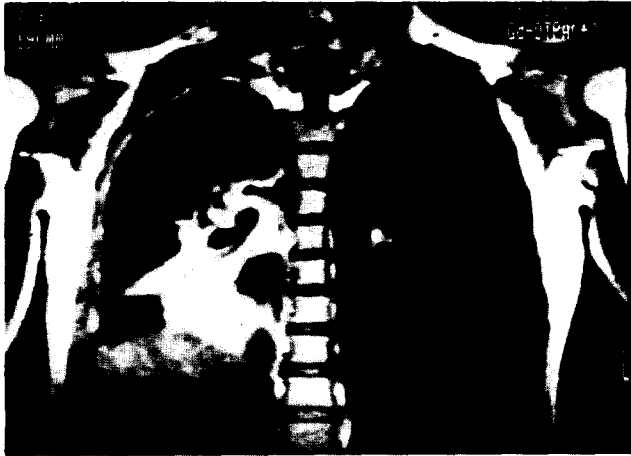


그림 1. CT를 이용한 횡단면과 3차원으로 구성된 병변의 양상을 보여준다. 우중엽 및 우하엽의 경변이 관찰된다.



그림 2. 우측 주기관지의 굴곡변형과 우상엽기관지의 심한 협착이 관찰된다.

동맥혈 가스 검사는 pH 7.37, pCO₂ 30mmHg, pO₂ 58 mmHg로 저산소증이 있었으며, 수술전 폐활량은 FEV₁ 1.32, FVC 1.62였다. 폐 환류 스캔검사에서 (lung perfusion scan) 우측폐의 혈류량은 18%로 우측전폐적출술을 시행할 경우 FEV₁은 1.08로 예상되었다. 기관지 내시경 소견과 흉부 3차원 단층촬영(그림 1, 2)에서 기도의 우측편이 있었고, 우중엽 및 우하엽 기관지의 완전폐쇄로 인한 우중엽-우하엽 무기폐 및 경화된 소견이 있었으며 우상엽 기관지도 직경 1mm 내외로 좁아져 있었다. 이에 항결핵제와 스테로이드를 사용하여 호흡곤란 등의 증상이 조금 좋아지고, 우상엽도 X-선 소견에서(그림 3) 환기가 조금되는 양상을 보이게 되었으나, 폐염증세가 자꾸 반복되고 우측폐 거의 전부가 완전 기능소실 및 파괴된 형태를 보여 우측전폐절제술이 예정되었다.

마 취: 흉강경수술시에는 일측폐마취가 원칙으로 이중관기도튜브나 기관지폐쇄풍선을 사용하는 것이 바람직한데, 이 환자는 매우 심한 우측주기관지의 협착과 기도의 이차적 변형굴곡으로 이중관기도튜브 삽관이 어려우며 필요하지 않을 것으로 생각되어 단일관기도튜브를 삽관하였다. 환자는 수술대에 완전좌측횡와위로 취하게 하였고 엉덩이 부분에서 침대를 아래쪽으로 꺾어 하지부분이 상체와 각이 지게 만들어 흉강경이 엉덩이에 부딪히지 않도록 하였다.

수술소견: 흉막유착이 없었고, 깨끗한 연노랑 삼출액이 소량 있었다. 우하엽과 우중엽은 완전 위축되었고, 경변화되었다. 우상엽은 1/3가량 위축과 경변이 동반되었으며 나머지는 팽창되고 있었다. 단일관기도튜브로 양측폐 인

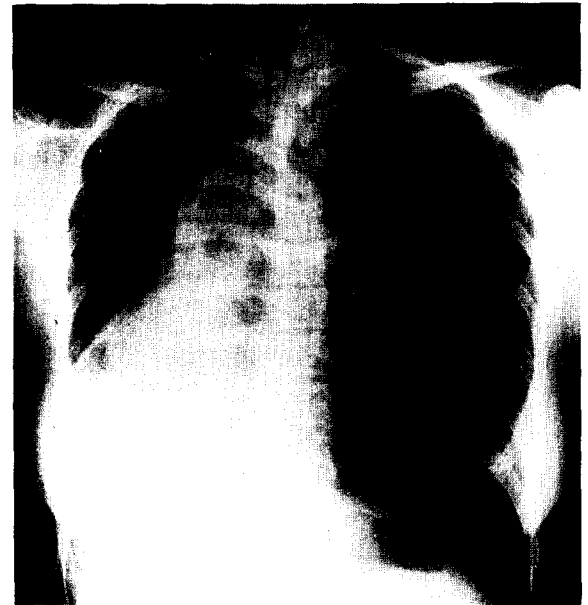


그림 3. 수술직전의 환자의 흉부 X-선 촬영. 우중엽, 우하엽이 경변된 소견을 보이고 있다.

공호흡마취중임에도 상엽이 거의 환기가 되지 않았던 것으로 미루어 우측 주기관지가 거의 막혀있었던 상태임을 짐작할 수 있었다.

수술방법: 중액와선 제 8늑간에 트로카를 넣고 흉강경을 삽입하여 내부를 관찰하였다. 유착이 없었으며 하엽 및 중엽 전체의 경변과 상엽 일부분도 경변화되어 우측전폐절제술이 불가피함을 파악하고 endoGIA 구멍을 제 7늑간 전액와선에, 또 다른 구멍을 제 6늑간 후액와선보다 조금 뒤쪽으로 만들어 폐를 제치거나 박리하는데 이용할 수 있

도록 하였다. 전액와선보다 앞쪽으로 제 5늑간에 5cm 크기의 피부 절개로 작업창(working or utility or access thoracotomy)을 만들었고 이 작업창을 통해 보통의 수술기구를 집어넣고 수술하였다. 작업개흉창은 self-retractor를 사용하지 않았다.

뒤쪽 구멍을 통해 넣은 폐감자로 폐를 상부방향으로 당겨 하부폐인대를 노출 절단시키고, 하부폐정맥을 바리, 노출시킨 다음 혈관자동절단봉합기인 endoGIA로 절단하였다. 폐를 후상방으로 당겨서 상부폐정맥을 바리, 노출시킨 다음 endoGIA로 절단하였다. 다음에 우측 주폐동맥을 바리하고 마찬가지로 endoGIA로 절단하였다.

우측주기관지는 전기소작기, 클립 등을 사용하여 바리시키고, 기관지 자동봉합기 TA30으로 봉합 절단하였다. 보통 흉강경 폐절제술에 사용되는 rotulator TA (Autosuture Co.)를 적용하기 위해 흉강내로 넣어 시도하였으나 주기관지를 좋은 위치에 잡아넣을 수가 없어서, 보통의 개흉술을 할 때 사용되는 일반적인 TA를 사용하여 기관지를 자동봉합 절단 하였다. 폐문구조들을 자동봉합기를 이용하여 모두 절단하고, 출혈이나 공기누출이 없는 것을 확인하였다. 수술도중 출혈은 없었으며 활력징후에 이상 없었다. 단지 작업창이 폐문부보다 조금 낮았고, endoGIA 구멍이 조금 앞쪽에 만들어서 기구조작이 어려움이 따랐으며, 수술시간은 4시간이었다.

폐내용물의 누출을 방지하고 외부로 폐를 빼내는데 용이하게 하기 위해서 절제된 폐를 흉강내로 집어넣은 비닐주머니에 담았다. 열린진 한쪽 비닐주머니 끝을 작업개흉창 밖으로 꺼내어 창상부위가 절제표본에 닿지 않도록 하고, 비닐주머니 속에 있는 우측폐를 조금씩 밖으로 끄집어내기 시작하여 작업개흉창의 더 이상 확장을 하지 않고 또한 self-retractor를 사용하지 않고도 우측폐 모두를 끄집어낼 수 있었다.

흉강내를 따뜻한 생리 식염수로 세척하고 나서 다시 한번 출혈과 공기 누출이 없음을 확인하고 수술부위를 닫았다. 고무 카테타로 흉강내 압력을 적당한 음압으로 만든 다음 피부봉합직진 카테타를 뽑아서 아무런 관도 가슴에 남기지 않은 채 수술을 종료시켰다.

술후경과: 수술직후 흉부 X선 촬영에서(그림 4) 종격동의 우측편이가 있어서 공기필터를 통해 공기를 넣어주어 우측흉강내 음압을 감소시켜 주었다. 수술후 2일째 산소를 투여하지 않은 상태에서 시행한 동맥혈가스 검사에서 pH 7.42, pCO₂ 40 mmHg, pO₂ 101 mmHg로 환자는 술전에 비하여 호흡곤란 및 가래 등의 증상이 호전되었다. 정주 항생제는 술후 5일째까지 사용하였고, 디곡신은 입원

기간중 계속 사용하였으며 퇴원 2주후 첫번째 외래관찰때까지 사용하였다. 환자가 느끼는 환부 통증은 술후 2일째부터는 현저히 감소하여 진통제가 필요 없었다. 퇴원은 수술후 7일째 하였으며 수술외상의 감염은 없었다. 술후 병리 검사에서 우측 주기관지점막의 섬유화, 우측폐 전체의 속립성 결핵, 폐렴 등의 소견이 있었다. 수술후 약 1년간의 항결핵제의 추가치료를 예정하였다. 수술후 3주후의 창상(그림 5)은 별다른 문제없이 회복된 상태이고, 동통감소 및 미용효과도 환자가 만족스럽게 느낄 수준이었으며, 흉부방사선 촬영소견에서 특별한 문제는 발견되지 않았다.

고 찰

기관지절핵은 전염성이 크고 진단이 쉽지 않아 다른 질환으로 오인되기 쉽다. 또한 조기진단과 적절한 치료를 하지 않으면 기도협착과 호흡곤란이라는 후유증을 유발하므로 임상적으로 중요하다. 내과적 치료방법으로는 항결핵제와 스테로이드 요법 등이 있고¹⁾, 외과적으로는 기관지성형술 또는 폐엽절제 등의 방법이 있다. 본 증례에서 환자는 심한 기관지협착에 의한 폐렴을 동반한 상태여서 전폐절제가 불가피하였다.

비디오 흉강경은 1910년 Jacobaeus가 처음 보고한²⁾ 이후 한동안 늑막질환의 진단 및 치료의 시술로서만 이용되어 왔다. 그러나 최근 내시경 기구 및 수술기구의 발달로 흉부질환의 치료방법중의 한가지로서의 자리를 잡게 되었으며, 흉강경의 치료적 적응증에 있어서도 폐엽절제, 종격동종양절제, 전이성 폐암절제, 교감신경절제, 식도 아칼라시아수술, 식도 평활근종 절제 등으로 다양하며³⁾ 입원기간의 단축, 술후 유병율의 감소, 폐기능 저하가 적은 점, 미용효과가 우수한 점, 동통의 감소 등의 장점이 있는 것으로 알려져 있다^{4, 5)}. 이러한 장점 때문에 본 증례에서 저자들은 환자가 미혼여성임을 감안하여 흉강경을 이용한 전폐적출을 시도하게 되었다. 수술시 환자의 체위는 측와위로 하였으며 늑간으로의 접근이 용이하도록 수술대를 최대한 구부리게 하였다. 전액와선에 만든 작업개흉창을 통하여 일반 수술기구를 흉강내로 집어넣고 폐문부 바리를 실시하였으며 또한 자동문합봉합기인 endoGIA와 TA를 넣는 통로도도 이용하였으며, 절제된 폐가 빠져 나올 수 있도록 하였다. 저자들은 전액와선 제 5늑간에 작업개흉창을 만들어 폐문혈관, 기관지 등의 바리에 어려움이 있었는데 대개 이러한 작업개흉창은 폐열의 위치 즉 전액와선 제 4늑간으로 하는 것이 권장된다⁶⁾. 또한 작업개흉창은

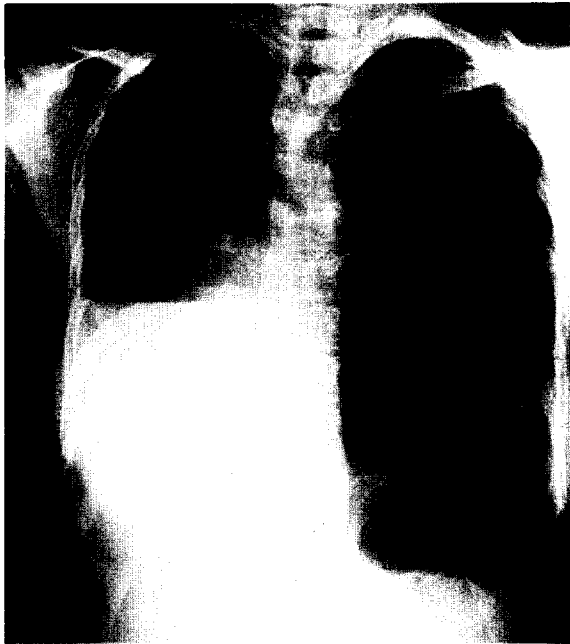

그림 4. 수술직후의 흉부 방사선 촬영소견

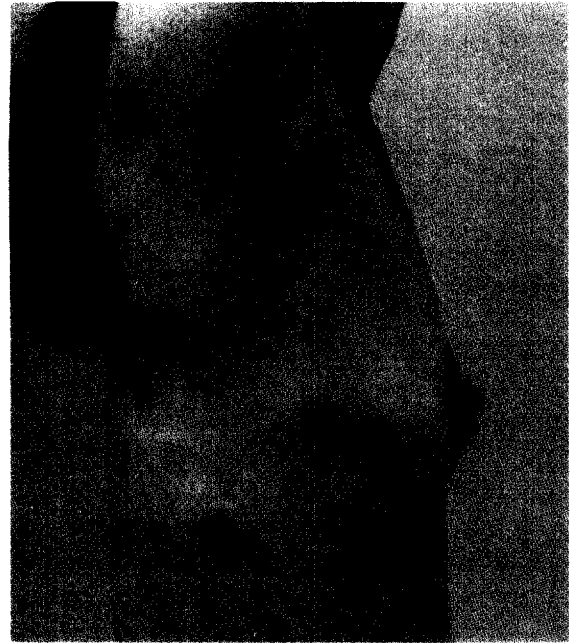


그림 5. 수술부위 창상. 작업개흉창 1개(5cm 크기)와 트로카 자리 3개가 보인다.

self retractor를 사용하지 않는 것이 수술후 통증완화에 많은 도움이 된다. 그러나 개구부가 적기때문에 이를 통하여 일반 수술기구는 폐문부를 박리하는데는 기술적 세기가 필요하다⁹⁾.

혈관의 절제에는 2.5 mm endoGIA 30(white)을 사용하였는데 적절한 각도를 만들지 못하여 적용하는데 어려움이 따랐다. 작업개흉창의 위치가 잘 설정되고 endoGIA의 head가 원하는 각도로 굴절되는 기구 등이 개발된다면 수술적 조작이 더 용이해지리라고 생각한다. 흉강경을 통한 폐절제를 시행한 Roviario 등에 의하면 폐엽절제시의 가장 큰 문제는 불완전 폐열, 광범위한 늑막유착, 부적절한 내시경도구의 사용 등이라고 보고하였다⁷⁾. 따라서 이러한 비디오 흉강경 폐절제술은 모든 환자에 적용되지는 못하고 수술적 해부구조가 용이한 환자에게 선택적으로 적용시킬 수 있는 좋은 수술방법이라고 생각된다.

References

1. 한성구, 한용철. 기관지절핵 : 한용철. 臨床呼吸器學. 2판. 서울 :

- 일조각. 1993;170-5
2. Jacobaeus HC. Possibility of the use of cystoscope for the investigation of the serous cavities. Munch Med Wochenschr 1910;57 :2090-2
3. Mack MJ, Aronoff RJ, Acuff TE, et al. Present Role of Thoracoscopy in the Diagnosis and Treatment of Diseases of the Chest. Ann Thorac Surg 1992;54:403-9
4. Landreneau RJ, Hazelrigg SR, Ferson PF, et al. Thoracoscopic Resection of 85 Pulmonary Lesions. Ann Thorac Surg 1992;54:415-20
5. Landreneau RJ, Hazelrigg SR, Mack MJ, et al. Postoperative pain-related morbidity: Video-Assisted Thoracic Surgery versus Thoracotomy. Ann Thorac Surg 1994;56:1285-9
6. Acuff TE. Newer Applications of Thoracoscopy. In: Krasna MJ, Mack MJ. Atlas of Thoracoscopic Surgery. St. Louis: Quality Medical Publishing Co. 1994:198
7. Roviario GC, Varoli F, Rebuffat C, Maciocco M, et al. Major pulmonary resections: Pneumonectomies & Lobectomies. Ann Thorac Surg 1993;56:779-83
8. Mckenna RJ. Lobectomy by video-assisted thoracoscopic surgery with mediastinal node sampling for lung cancer. J Thorac Cardiovasc Surg 1994;107:879-82