

악관절 폐구성 과두결림의 보존적 치료에 대한 장기적 평가

경북대학교 치과대학 구강내과학교실

서미숙·최재갑

목 차

- I. 서 론
- II. 재료 및 방법
- III. 성 적
- IV. 고 찰
- V. 요 약
- 참고문헌

I. 서 론

악관절의 폐구성 과두결림은 악관절 내장의 한 증상으로서 관절원판이 하악과두에 대해 전방으로 위치하여 과두의 정상 활주운동을 방해하므로 개구량이 30mm이하로 제한되고 개구 및 전방운동시 이환측으로 편위되며 이전의 악관절 잡음이 없어지고 때로는 관절부위와 저작근부위의 동통을 유발하기도 한다¹⁻⁶⁾. 이러한 폐구성 과두결림에서 변위된 관절원판은 과두의 전방부위에서 두꺼워지고 변형되므로 과두의 운동을 기계적으로 방해하며^{7, 8)}, 이때 상관절강의 활막염 및 유착과 같은 병변이 동반되어 관절원판의 기능적인 운동이 제한되기도 한다^{9, 10)}. 이러한 상태가 만성화 되면 관절원판의 심한 전방변위로 과두의 운동범위는 증가하지만 늘어난 원관후조직의 탄력성이 소실되어 비가역적인 변화가 일어나고 원관후조직의 천공과 골돌기 형성 등으로 염발음을 수반하는 골관절증으로 진행된다고 보고되어 왔다^{3, 11)}.

폐구성 과두결림에 대한 치료법들중 일차적으로 시행되는 술식은 관절원판의 정복을 위한 수조작 가동술이며¹²⁾ 관절원판의 정복이 불가능할 경우, 원관후조직의 적응을 유도하는 보

존적인 치료법으로서 환자교육 및 자가요법, 물리치료, 약물치료, 관절신전 및 운동요법, 교합안정장치장착 등을 시행해야 한다. 또한 이러한 보존적 치료를 통해 증상이나 병적진행이 적절히 해결되지 않을 경우에는 관절천자, 관절도약술, 관절경수술, 관절절개술과 같은 외과적 치료법을 고려한다. 그러나 외과적 수술 후에는 하악운동을 제한하는 반흔 또는 유착을 초래할 수 있는 혈관절증, 안면신경의 손상 등과 같은 후유증이 나타날 수 있으므로 신중한 고려후 시행되어야 한다¹²⁾.

그러나 성공적인 외과적 수술이나 수조작 정복술 후에도 대부분의 관절원판이 해부학적으로 완전히 정복되지 못하며¹⁰⁾, 전방재위치장치 사용시 비가역적 교합변화인 구치부 개교합을 유발할 위험성^{3, 13)}이 있으므로 동통을 조절하고 기능을 개선시키기 위해 물리치료나 운동요법 등의 보조치료를 동반한 교합안정장치 사용^{12, 14-16)}이 적절한 치료법으로 추천되어 왔다.

최근 악관절 내장의 병적 진행과정에 관한 의문이 제기되고 있으며, 특히 모든 폐구성 과두결림이 골관절증으로 진행되는 지의 여부에 대해 논란^{17, 18)}이 있으므로, 악관절 질환의 진행과정과 예후의 평가, 그리고 최적의 치료법을 개발하기 위해서는 장기적인 추적연구가 필요하다. 그러나 이에 관한 연구가 드문 실정이며, 특히 장기적인 치료결과를 객관적인 평가 방법으로 분석한 연구가 희유하므로, 이에 저자는 보존적 치료법을 시행한 폐구성 과두결림에 대한 장기적인 예후를 주관적 및 객관적으로 평가하고 치료효과를 분석하기 위하여 본 연구를 시행하였다.

II. 재료 및 방법

1. 연구재료

1986년 1월부터 1991년 7월까지 악관절장애를 주소로 경북대학교병원 구강내과에 내원하여 임상검사 및 경두개방사선사진상에서 급성 및 만성 폐구성 과두결림으로 진단되어 보존적 치료를 받은 여자환자 32명을 대상으로 하여 치료시작후 2년에서 7년(평균 4.6년)이 경과한 후의 상태에 관한 추적검사를 시행하였다. 환자의 연령분포는 20세에서 58세로 평균연령은 29.6세였다.

2. 연구방법

1) 설문지를 이용한 주관적 평가

환자에게 치료전, 치료종결시, 추적검사시의 안면(뺨과 관자놀이)이나 악관절부위의 동통의 정도를 VAS(Visual Analogue Scale)상에 표시하도록 하였으며, 하악운동시의 동통 및 악관절 잡음, 두통 그리고 치료효과와 향후 치료에 대한 필요성 여부에 대해 문진하였다. 치료효과에 대한 평가에 대해서는 Magnusson과 Carlsson¹⁹⁾이 사용한 기준을 참고로 하였으며, 추적검사시의 주관적 증상의 평가에 대해서는 Helkimo²⁰⁾의 기왕증장애지수(anamnestic index)를 이용하였다.

2) 임상검사

하악운동범위, 하악운동시 관절잡음 및 동통, 악관절 및 저작근의 촉진을 시행하였고 치료전, 치료종결시, 추적검사시의 자발적인 최대개구량을 상하악 절치간 거리로 측정하여 서로 비교하였으며, 치료전과 추적검사에 나타난 Friction²¹⁾의 두개하악장애지수(cranio-mandibular index)를 비교하였다.

3) 경두개방사선사진을 이용한 검사

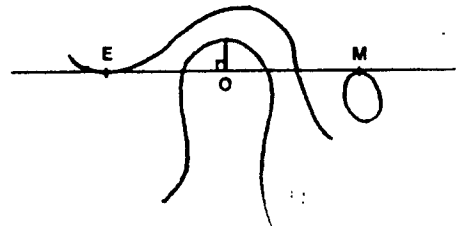
(1) 방사선사진 촬영

중심방사선의 조사각도가 수직각 25도, 수평각 0도의 조건으로 표준화된 경두개방사선촬영술을 이용하여, 환자의 안이평면이 바닥과 평행되도록 앉은 상태에서 중심교합위와 최대개구위를 유도하여 악관절 방사선사진을 촬영한

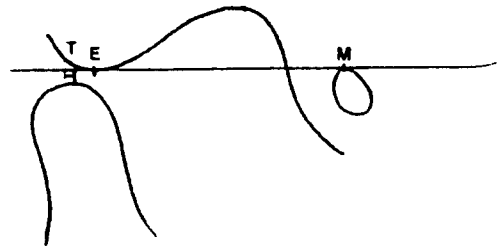
후 자동현상기에서 현상하였다.

(2) 측정

방사선사진을 관독대 위에서 관절돌기, 관절와, 외이공, 하악과두 등의 해부구조를 반투명 묘사지에 그린 후, 환자의 중심교합위상태에서 외이도의 상연과 관절용기의 정점을 이은 선을 기준선으로 하고 과두의 정점에서 수직선을 그어서 만난 점을 기준점으로 하였으며, 최대개구시의 과두정점에서 이 기준선에 수직선을 그어 만난 점을 T로 하였다. 측정치 MT간 거리에서 MO간 거리를 뺀 OT간 거리를 과두활주운동거리¹⁶⁾로 하였으며 최대개구시 관절용기 정점의 전후방 1mm를 기준으로 하여 과두의 정점이 관절용기 후방에 있는 경우를 운동제한으로 간주하였다(Fig. 1). 이때 과두결림이 일어난 측을 이환측으로, 반대측을 비이환측으로 나누어 분석하였다.



condylar position at centric occlusion



condylar position at maximum mouth opening

Fig. 1. Analysis of condylar translation on transcranial radiograph

4) 하악운동계적 분석

Mandibular Kinesiograph(Myotronic Research Inc., Seattle, Wash, U.S.A.)를 이용하여 하악절치부에서의 하악운동을 기록하고 하악운동상태와 최대개구시의 개구로가 중심선에서 측방으로 2mm이상 편위되는 지의 여부를 관찰하였다.

5) 통계처리

언어진 모든 자료는 IBM PC를 사용하여 SPSS-PC+ 프로그램으로 통계처리하였다. 치료전과 추적검사시의 두개하악장애지수와 하악과두활주운동거리의 paired t-test를 이용하였고, 최대개구량과 동통의 정도는 one-way ANOVA를 이용하였으며, 개구제한정도는 Chi-Square test를 이용하여 검정하여 치료전 증상이 지속된 기간과 치료기간사이의 상관관계를 분석하였다.

III. 성 적

1. 설문지로 평가한 주관적 소견

1) 안면이나 악관절 부위의 동통의 정도(VAS)

치료전, 치료종결시, 추적검사시의 VAS는 각각 7.43 ± 2.01 , 2.03 ± 1.54 , 1.2 ± 1.30 으로서 치료전에 비하여 치료종결시와 추적검사시에 동통이 크게 감소하였으나($p < 0.01$), 치료종결시와 추적검사시는 유의한 차이가 없었다. 치료전, 치료종결시, 추적검사시 VAS에 대한 환자의 분포는 Fig.2와 같다.

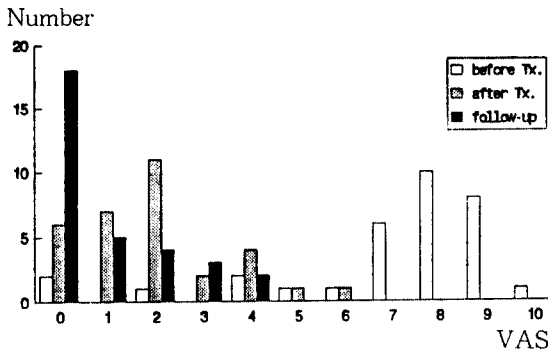


Fig.2. Patient distribution of VAS about facial or TMJ pain

2) 치료효과에 대한 주관적 평가

7명(21.9%)에서 “완전히 나왔다”, 18명(56.3%)에서 “상당히 좋아졌다”, 3명(9.4%)에서 “다소 좋아졌다”, 3명(9.4%)에서 “재발되었다”고 대답하였고, 1명(3.0%)에서 “전혀 차이가 없었다”라고 대답하였다.(Table 1).

Table 1. Patient's evaluation for the treatment results at follow-up

| | No. of patients(%) |
|------------------|--------------------|
| Completely cured | 7 (21.9) |
| Much improved | 18 (56.3) |
| Some improved | 3 (9.4) |
| Relapse | 3 (9.4) |
| No effect | 1 (3.0) |

3) 악관절 잡음

악관절 잡음의 병력이 있었던 29명 중 대부분은 치료종결시와 추적검사시에 악관절 잡음이 없어졌거나 감소되었다. 비이환측의 악관절 잡음은 치료전, 치료종결시, 추적검사시에 별 차이가 없었다(Table 2).

Table 2. Change of TMJ sound severity

| TMJ sound | Affected side | | | Unaffected side | | |
|-----------|---------------|----|----|-----------------|----|----|
| | B | A | F | B | A | F |
| None | 3 | 17 | 19 | 24 | 23 | 23 |
| Mild | 6 | 11 | 9 | 2 | 7 | 4 |
| Moderate | 8 | 4 | 3 | 3 | 2 | 4 |
| Severe | 15 | 0 | 1 | 3 | 0 | 1 |

B : before closed lock A : after treatment

F : at follow-up

4) 두통

치료전에 두통을 호소한 환자는 18명이었으며 치료전에 비해 치료종결시와 추적검사시에 두통의 빈도와 정도가 감소되었거나 두통이 없어진 경우는 각각 13명(77.2%), 14명(77.8%)로 나타났다.

5) 추적검사시의 Helkimo²⁰⁾의 기왕증장애지수(Ai)

기왕증장애지수는 16명(50%)에서 Ai0, 13명(40.6%)에서 AiI, 3명(9.4%)에서 AiII로 나타났다.

2. 임상적 소견

추적검사시의 Helkimo²⁰⁾의 임상기능장애지수는 5명(15.6%)에서 Di0, 20명(62.5%)에서 DiI, 5명(15.6%)에서 DiII, 2명(6.3%)에서 DiIII로 나타났으며 임상적 징후 중 가장 흔하게 나타난 소견은 기능장애증상으로 12명(37.5%)이었다(Table 3).

환자의 자발적인 최대개구량은 치료전, 치료후, 추적검사에 각각 $27.26 \pm 4.68\text{mm}$, $41.33 \pm 4.21\text{mm}$, $44.13 \pm 4.12\text{mm}$ 로서 치료전에 비해

치료종결시에서 증가하였으며($p < 0.01$), 추적검사에서 치료종결시에 비해 증가하였다($p < 0.01$) (Table 4).

주증상에 대한 치료기간이 6개월에서 1년 미만인 경우가 10명(31.3%)이었고, 1년이상인 경우가 3명(9.4%)이었으며 평균 치료기간은 4개월이었다. 치료전 증상이 지속된 기간과 치료기간사이의 유의한 관계는 없었다(Table 5). Friction²¹⁾의 기능장애지수(DI), 촉진지수(PI), 두개하악장애지수(CMI)의 평균은 치료전에는 각각 0.22 ± 0.04 , 0.08 ± 0.08 , 0.16 ± 0.04 였고 추적검사에에는 각각 0.07 ± 0.07 , 0.06 ± 0.06 , 0.07 ± 0.07 로서 추적검사의 기능장애지수 및 두개하악장애지수가 치료전에 비해 감소하였다($p < 0.01$)(Table 6).

Table 3. Patient distribution according to the variables of clinical dysfunction index, Di, at follow-up

| | Number of patients(%) | | |
|------------------------------|-----------------------|----------|---------|
| | None | Mild | Severe |
| Impaired mandibular mobility | 27(84.4) | 5(15.6) | |
| Impaired TMJ function | 19(59.4) | 12(37.5) | 1(3.1) |
| Muscle pain | 22(68.8) | 6(18.8) | 4(12.4) |
| TMJ pain | 27(84.4) | 3(9.4) | 2(6.2) |
| Pain on movement | 24(75.0) | 7(21.9) | 1(3.1) |

Table 4. Maximum mouth opening(mm)

| Before treatment | After treatment | At follow-up |
|------------------|--------------------|-----------------------|
| 27.26 ± 4.68 | $41.33 \pm 4.21^*$ | $44.13 \pm 4.12^{**}$ |

Values are mean \pm S.D.

* : $p < 0.01$: significant difference from before treatment

+ : $p < 0.01$: significant difference from after treatment

Table 5. Relationship between duration of opening limitation before treatment and duration of treatment in patients

| Duration of closed lock Total(%) (months) | Duration of treatment(months) | | | | | |
|---|-------------------------------|---------|----------|---------|---------|---------------|
| | 0-2 | 3-5 | 6-9 | 10-12 | 13-24 | 24< |
| 0-1 | 18(56.3) | 5 | 5 | 4 | 4 | |
| 2-4 | 6(18.8) | | 4 | 1 | 1 | |
| 5-6 | 2.(6.3) | 1 | 1 | | | |
| 7-9 | 1(3.0) | | 1 | | | |
| 10-12 | 5(15.6) | | 2 | | 2 | 1 |
| Total(%) | 32(100) | 6(16.8) | 13(40.6) | 5(15.6) | 5(15.6) | 2(6.3) 1(3.1) |

Table 6. Friction's craniomandibular index

| | Before treatment | At follow-up |
|-----|------------------|--------------|
| DI | 0.22 ± 0.04 | 0.07 ± 0.07* |
| PI | 0.08 ± 0.08 | 0.06 ± 0.06 |
| CMI | 0.16 ± 0.04 | 0.07 ± 0.07* |

Values are mean ± S.D.

DI : dysfunction index PI : palpation index

CMI : craniomandibular index

* : p<0.01 : significant difference between before treatment and at follow-up

3. 경두개방사선사진상에서의 하악과두활주운동의 평가

1) 하악과두활주운동거리

치료전의 이환측과 비이환측의 하악과두활주

운동거리는 각각 4.89 ± 3.20mm와 9.09 ± 3.73mm였으며 추적검사시에는 각각 14.98 ± 4.77mm와 17.05 ± 4.35mm로 나타나서 이환측과 비이환측 모두에서 치료전에 비해 추적검사시에 증가하였다(p<0.01).

2) 최대개구시 하악과두의 위치

최대개구시 과두의 정점이 관절용기 후방에 있는 경우를 운동제한으로 간주할 때 이환측 관절에서는 치료전 27개(93.1%), 추적검사시 4개(13.8%), 비이환측 관절에서는 각각 16개(55.2%)와 3개(10.3%)에서 하악과두의 운동제한이 나타났으며, 이환측과 비이환측 모두 치료전보다 추적검사시에 하악과두활주운동거리가 증가하였다.(p<0.01)(Table 7).

Table 7. Condylar position at maximum mouth opening in transcranial radiographs

| | Before treatment(%) | | | At follow-up(%) | | |
|-----------------|---------------------|----------|---------|-----------------|---------|----------|
| | B | T | F | B | T | F |
| Affected side | 27*(93.1) | 2(6.9) | | 4*(13.8) | 7(24.0) | 18(50.0) |
| Unaffected side | 16(55.2) | 10(34.5) | 3(10.3) | 3*(10.3) | 2(6.9) | 4(82.8) |

* : comparison between before treatment and at follow-up(X²-test, p<0.01)

+ : comparison between affected side and unaffected side(X²-test, p<0.01)

B : behind articular eminence T : top articular eminence

F : front of articular eminence

4. 하악운동계적의 평가

하악운동시의 개폐구로의 좌우대칭성은 최대개구시 중심선에서 2mm이상의 측방편위를 보이는 경우는 16명으로 나타났고 이 중 8명(50%)은 이환측으로, 8명(50%)은 비이환측으로 편위되는 양상을 보였다.

IV. 고 찰

일반적으로 악관절 내장의 치료목표는 전방변위된 관절원판을 해부학적으로 정복시키는 것만이 아니라 동통 완화, 개구운동을 포함하는 정상적인 기능의 회복, 정상적인 생활의 회

복^{22, 23)}등이므로 이를 위해 외과적 치료보다는 보존적인 치료가 우선적으로 시행된다. 실제로 관절경술과 자기공명영상술을 이용한 최근 연구결과^{24~26)}는 동통이 완화되고 유착된 관절원판의 운동성이 회복되며 관절낭의 운동제한은 해소되었으나 관절원판이 해부학적으로 정복되지는 않았다고 보고되었으며, Okeson¹²⁾도 악관절 내장의 치료목표가 관절원판의 재위치가 아니라 관절낭내 동통을 완화시키는 것이며 관절원판이 재위치 된다는데 대해 증명된 바 없다고 하였다.

또한 악관절 내장에 있어 단순관절음의 병력 없이 관절활액이 감소되거나 활액의 점도가 커져 폐구성 과두결림이 야기되기도 하고, 골관

절증도 단순관절염이나 과두결림의 병력 없이 유발되기도 한다는 보고^{17, 18)}가 있어 그간 알려져 온 악관절 내장의 병력과 진행과정이 어느 정도 정확하고 유효한지에 대해 의문이 제기되고 있다.

지금까지의 보존적 치료에 대한 장기적인 예후를 평가한 연구들^{19, 27-29)}에서는 대부분 측두하악장애를 진단적으로 세분하지 않고 포괄적으로 시행되었으며 치료효과에 대해서도 주로 주관적 평가방법을 이용하여 76%에서 84%의 다양한 성공률을 보고하였으나 본 연구에서는 비교적 비슷한 동통 및 기능장애 증상을 가진 환자군인 폐구성 과두결림 환자들을 대상으로 주관적 및 객관적 평가방법을 이용하여 추적검사를 시행하였다.

VAS를 이용하여 치료전, 치료종결시, 추적검사의 악관절이나 안면부위의 동통의 정도를 비교하였던 바, 모든 환자에 있어서 치료후와 추적검사에 낮은 수치를 보였는데 이러한 결과는 이등³⁰⁾의 연구에서 폐구성 과두결림 환자의 보존적 치료후 VAS가 감소된 정도와 유사하였다. 또한 추적검사시 VAS가 2이하를 나타내는 환자가 84.4%로 나타나 대부분의 경우 성공적으로 치료된 것으로 간주할 수 있었다. 폐구성 과두결림에 대한 치료효과는 78.2%의 환자에서 “완전히 나왔다”이거나 “상당히 좋아졌다”라고 평가하였으며, 이는 Okeson과 Hayes²⁸⁾가 측두하악장애 환자를 대상으로 보존적 치료를 받은 2년에서 8년후의 추적검사를 시행한 뒤 보고한 79.1%의 성공률과 유사하였다.

전화를 통한 문진시 연구에 참가하기를 거부한 환자들의 대부분이 현재 생활에 별 불편이 없거나 전혀 증상이 없기 때문에 검사 및 치료에 대한 필요성이 없었던 것으로 생각하였으며, 이들 환자를 연구결과에 포함시킨다면 치료효과와 VAS로 표시되는 동통의 정도로 결정되는 치료의 성공률은 더 높게 나타날 수 있으리라 생각된다.

치료전 두통이 있었던 56.3%의 환자를 치료종결시와 추적검사시에 두통의 변화를 관찰해 본 결과 각각 72.2%와 77.8%의 환자에서 두통이 없어지거나 감소된 양상을 보였으며 이는 두통이 있었던 하악기능장애 환자의 치료후 2.

5년이 경과한 후의 두통의 변화 양상을 조사하고 75%라고 보고한 Magnussson과 Carlsson¹⁹⁾의 연구결과와 유사하였다. 이러한 결과는 Magnussson과 Carlsson²⁹⁾이 두통은 두개하악장애증의 흔한 증상 중의 하나로 간주되며 하악기능장애가 있으면서 재발성 두통이 있는 경우에 하악기능장애에 대한 보존적 치료가 추천된다는 이전의 연구결과²⁹⁾를 뒷받침해 주고 있다.

본 연구의 3명에서 이환측 악관절 잡음의 병력없이 과두결림이 나타났는데 이들 중에서 한명은 외상이 주원인이었고 한명은 원인모르게 시작되었으며 다른 한명은 단단한 음식을 먹은 후 갑자기 과두결림이 나타났다. 이는 폐구성 과두결림이 악관절 잡음의 병력 없이 유발되기도 하며 악관절 내장이 반드시 일련의 단계를 거쳐 진행되는 것이 아닐 수 있음을 나타내며, 과두결림이 나타나기 전에 단순관절염이 있었고 추적검사시에 염발음을 나타낸 2명의 환자에서도 염발음이 수반된 골절관증이 나이증가 등의 다른 요인에 의한 것으로 생각할 수 있다. 또한 폐구성 과두결림이 나타나면서 악관절 잡음이 소실되었다가 치료종결시와 추적검사시에 각각 46.9%와 40.6%의 환자에서 이환측 악관절잡음이 나타났는데, 이는 정상적인 과두-관절원관 복합체 관계가 아니더라도 원관후조직의 적응때문에 동통이 없거나 정상적인 기능이 가능하며 이때 관절원관은 여전히 변위되어 있어 악관절 잡음이 존재할 수 있으므로 최적의 기능적 관계를 유지할 수 없는 상태라도 그 상태에서 원관후조직의 적응을 유도하는 것이 보존적 치료의 중요한 목표^{12, 26, 31)}라는 사실을 뒷받침해주고 있다.

비교적 표준화된 임상검사 방법인 Friction²¹⁾의 두개하악장애지수에 대한 평가에서 기능장애지수와 두개하악장애지수는 치료전에 비해 감소되었지만 촉진지수는 통계학적으로 유의한 변화가 없었는데, 이는 폐구성 과두결림의 원인이 악관절 내장으로서 저작근 부위의 동통이 동반될 수 있지만 주된 증상은 악관절부위와 관련됨을 시사하고 있다.

폐구성 과두결림의 증상인 개구제한의 변화를 객관적으로 평가할 수 있는 자발적인 최대개구량은 치료전에 비해 치료종결시에 증가하

였으며, 추적검사시도 치료종결시보다 증가하였는데 이는 관절원판이 완전히 정복되지 않더라도 치료후에 지속적으로 기여요인을 조절하고 자가치료를 시행함으로써 원판후조직의 지속적인 적응이 일어나고 동통이 유발되지 않으며, 과두 및 관절원판의 운동성이 증가하여 하악의 기능운동이 호전될 수 있음을 보여주고 있다. 이러한 최대개구량의 증가와 함께 경두개방사선사진상의 하악과두활주운동거리도 이 환측과 비이환측 모두에서 치료전에 비해 추적검사시에 현저하게 증가하였다. 이는 과두결림이 있는 경우에 반대측의 과두활주운동에는 영향을 미친다는 것을 의미하여 또한 경두개방사선사진상에서 최대개구시의 관절용기에 대한 과두위치로 평가한 운동제한의 여부에 관한 비교에서도 과두활주운동거리에서와 같은 양상을 보였다. 악관절 내장 환자에 대한 30년후의 추적검사를 시행한 Leeuw등³²⁾의 연구에서도 치료후보다 추적검사시에 하악과두의 운동성이 증가하였으며 추적검사시의 환자군보다 대조군에서 과두활주 운동이 더 크게 나타난다고 보고하여 본 연구와 결과와 유사하였다.

본 연구에서 이용한 경두개방사선사진상에서는 관절과 내에서의 하악과두의 위치로 관절원판의 변위를 진단할 수 없지만, 큰 퇴행성 또는 외상성 골변화와 하악과두의 활주운동정도를 평가할 수 있고^{33, 34)} 비교적 간편하게 촬영할 수 있으며 기타의 악관절 방사선사진으로는 악관절의 기능변화를 효율적으로 진단할 수 없다는 점에서 임상에서 많이 이용되고 있다³⁵⁾. Farrar¹⁾는 경두개방사선사진상에서 개구시 과두의 위치로 비정복성 전방변위를 평가하고 과두활주운동량이 4-7mm로 제한된 경우를 폐구성 과두결림으로 분류하였으며 본 연구에서도 이러한 기준을 적용하였다.

추적검사시의 하악운동궤적 양상은 정상인과 유사하였으나 최대개구시점에서의 측방편위 여부에 대해서는 25%는 이환측으로 25%는 비이환측으로 편위가 일어나 일관성이 없었다. 일반적으로 정중선에 대한 개폐구로의 양상은 정중선 일치형, 정중선 교차형, 좌우측 편위형으로 구분되며 정상인에도 일치형은 드물고 대부분이 교차형과 편위형을 보인다³⁶⁾고 알려져 있으며, Clark³⁷⁾은 이러한 비일치형의 하악운

동 양상이 환자 고유의 근육 부조화나 악관절 형태와 관련된다고 보았다. 그러므로 본 연구에서 최대개구시의 측방편위 양상이 치료전의 과두결림과 관련된 측방편위 양상과는 다르게 비이환측으로도 편위되었고 최대개구량과 과두활주운동량이 증가한 것은 환자 고유의 하악운동과 관련된 것으로 설명할 수 있겠다.

본 연구에서는 추적검사시의 상태를 대조군과 비교하지 않았고 치료전후에 관절조영술을 시행하지 않아서 관절원판이 완전히 또는 부분적으로 정복되었는지를 확인할 수는 없었지만 대부분의 환자가 추적검사시 단순관절염을 나타내었으며, 안면이나 악관절부위의 동통이 현저히 감소하였고 개구시 상하악절치 간의 거리가 증가하였다. 또한 다른 여러가지 임상지수가 개선되었으며 하악운동 양상이 정상인과 유사하였으므로 전반적인 폐구성 과두결림에 대한 보존적인 치료효과는 좋았으며 장기적 예후도 양호한 것으로 평가되었다. 그러나 본 연구에서 추적검사시의 임상 및 경두개방사선사진상의 소견에 대한 대조군과의 비교가 이루어졌다면 더 좋은 예후 평가가 되었을 것이다.

앞서 언급한 바와 같이 폐구성 과두결림이 진행성질환인지에 대해서 정확히 밝혀진 바가 없고 악관절 내장과 골관절증과의 관계도 아직 완전히 이해되지 못하고 있으므로 이러한 장기간에 걸친 제 임상증상의 평가와 임상증상과 방사선사진상의 소견간의 상관관계에 대한 연구가 지속적으로 이루어져야 할 것으로 생각된다.

V. 요약

1986년 1월부터 1991년 7월까지 경북대학교 구강내과에 내원하여 악관절 폐구성 과두결림으로 진단되고 보존적 치료를 받은 환자 32명을 대상으로 설문조사와 임상검사를 시행하고 경두개방사선사진과 하악운동궤적을 분석하여 악관절 폐구성 과두결림의 보존적 치료에 대한 장기적인 치료결과를 평가하여 다음의 결과를 얻었다.

- 폐구성 과두결림의 보존적 치료효과는 78.2%의 환자에서 성공적인 것으로 나타났다.

• 안면이나 악관절 부위의 동통에 대한 VAS는 치료전, 치료종결시, 추적검사시 각각 7.43 ± 2.01 , 2.03 ± 1.54 , 1.20 ± 1.30 으로 치료전에 비해 동통이 감소하였고 추적검사시에 VAS가 2이하인 환자가 84.4%였다.

• 두통의 치료효과는 치료종결시에 13명(72.2%), 추적검사시에는 14명(77.8%)의 환자에서 치료전에 비해 호전된 양상을 보였다.

• 추적검사시 가장 흔하게 나타나는 임상적 소견은 기능장애증상이며 두개하악장애지수와 기능장애지수는 치료전에 비해 추적검사시에 유의한 감소가 있었다($p < 0.01$).

• 평균 최대개구량이 치료전에는 27.26 ± 4.68 , 치료종결시에는 41.33 ± 4.21 mm, 추적검사시에는 44.52 ± 1.20 mm로서 치료전에 비해 치료종결시에 평균 14.07 mm가 증가하였으며($p < 0.01$), 치료종결에 비해 추적검사시에서 유의한 증가가 있었다($p < 0.01$).

• 하악과두의 활주운동거리는 치료전의 이환측과 비이환측에서 각각 4.89 ± 3.20 mm와 9.09 ± 3.73 mm였고 추적검사시에는 각각 14.98 ± 4.77 mm와 17.05 ± 4.35 mm로 나타나 이환측과 비이환측 모두에서 치료전에 비해 추적검사시에 과두활주운동거리가 증가하였다($p < 0.01$).

• 최대개구시 하악과두가 관절융기의 후방에 위치하는 경우에는 이환측과 비이환측 모두에서 치료전에 비해 추적검사시에 감소하였다($p < 0.01$).

• 최대개구시의 개구로의 측방편위는 이환측에서 25%, 비이환측에서 25%가 관찰되었다.

참 고 문 헌

- Farrar, W.B. : Differentiation of temporomandibular joint dysfunction to simplify treatment, *J. Prosthet. Dent.*, 28 : 629-636, 1972.
- Farrar, W.B. : Characteristics of the condylar path in internal derangement of the TMJ, *J. Prosthet. Dent.*, 39 : 319-323, 1978.
- Dolwick, M.F., Katzberg, R.W. and Holms, C. A. : Internal derangements of the temporomandibular joint, fact or fiction?, *J. Prosthet. Dent.*, 49 : 415-418, 1983.
- Farrar, W.B. and McCarty, W.L. : Clinical outline of temporomandibular joint diagnosis and treatment, Normandie Publication, Montgomery, Alabama(1983) pp. 53-88.
- Eversole, L.R. and Machado, L. : Temporomandibular joint internal derangements and associated neuromuscular disorders, *J. Am. Dent. Assoc.*, 110 : 69-79, 1985.
- 정성창, 김영구, 한경수 역 : 악관절장애와 두개안면동통, 대광문화사(1989) pp.175-181.
- Moore, J.B. : Coronal and sagittal TMJ meniscus position in asymptomatic subjects by MRI, *J. Oral Maxillofac. Surg.*, 47 : 75-80, 1989.
- Stegenga, B., de Bont, L.G.M. and Boering, G. : Osteoarthritis as the cause of craniomandibular pain and dysfunction; a unifying concept, *J. Oral Maxillofac. Surg.*, 47 : 249-255, 1989.
- Murakami, K-I., Matsuki, M., Iizuka, T. and Ono, T. : Diagnostic arthroscopy of the temporomandibular joint in patients with limited jaw opening, *J. Craniomandib. Pract.*, 4 : 117-123, 1986.
- Murakami, K-I., Matsuki, M., Iizuka, T. and Ono, T. : Recapturing the persistent anteriorly displaced disk by mandibular manipulation after pumping and hydraulic pressure to the upper joint cavity of the temporomandibular joint, *J. Craniomandib. Pract.*, 5 : 18-24, 1987.
- Rasmussen, O.C. : Description of population and progress of symptoms, in a longitudinal study of temporomandibular joint arthropathy, *Scand. J. Dent. Res.*, 89 : 196-203, 1981.
- Okeson, J.P. : Management of temporomandibular disorders and occlusion, 3rd ed., C. V. Mosby Co., St. Louis(1992) pp.404-417.
- McNeill, C. : Craniomandibular disorders; Guidelines for evaluation, diagnosis, and management, Quintessence Publishing Co., A.A.O.P., Chicago(1993) pp. 81-91.

14. Clark, G.T., Lanham, F. and Flack, V.F. : Treatment outcome results for consecutive TMJ clinical patients, *J. Cranio-mandib. Disord.*, 2 : 87-95, 1988.
15. 정성창, 김형석 : The effect of the stabilization splint on the TMJ closed lock, *J. Cranio-mandib. Pract.*, 11 : 95-101, 1993.
16. 이명희, 김영주, 정성창 : 악관절 과두결림의 보존적 치료에 대한 방사선학적평가, *대한두개하악장애학회지*, 4 : 1-11, 1992.
17. Nitzan, D.W. and Dolwick, M.F. : An alternative explanation for the genesis of closed lock symptoms in the internal derangement process, *J. Oral Maxillofac. Surg.*, 49 : 810-815, 1991.
18. Pullinger, A.G. and Selligman, D.A. : TMJ osteoarthritis; a differentiation of diagnostic subgroup by symptom history and demographics, *J. Cranio-mandib. Disord.*, 1 : 251-256, 1987.
19. Magnusson, T. and Carlsson, G.E. : A 2¹/₂ follow-up of changes in headache and mandibular dysfunction after stomatognathic treatment, *J. Prosthet. Dent.*, 49 : 398-402, 1983.
20. Helkimo, M. : Studies on function and dysfunction of the masticatory system II; index for anamnestic and clinical dysfunction and occlusal state, *Swed. Dent. J.*, 67 : 101-121, 1974.
21. Friction, J.R. and Schiffman, E.L. : Reliability of a craniomandibular index, *J. Dent. Res.*, 65 : 1359-1364, 1986.
22. Segami, N., Murakami, K-I., Iizuka, T. and Fukuda, M. : Arthrographic evaluation of disc position following mandibular manipulation technique for internal derangement with closed lock of the temporomandibular joint, *J. Cranio. Disord.*, 4 : 99-108, 1990.
23. McNeill, C., Mohl, N.D. and Rugh, J.D. : Temporomandibular disorders; diagnosis, management, education and research, *J. Am. Dent. Assoc.*, 120 : 253-263, 1990.
24. Gabler, M.J., Greene, C.S., Palacio, E. and Perry, H.T. : Effect of arthroscopic TMJ surgery on articular disc position, *J. Cranio-mandib. Disord.*, 3 : 191-202, 1989.
25. Nitzan, D.W., Dolwick, M.F. and Heft, M. W. : Arthroscopic lavage and lysis of the TMJ: a change in perspective, *J. Oral Maxillofac. Surg.*, 8 : 798-801, 1990.
26. Moses, J.J. and Topper, D.C. : A functional approach to the treatment of temporomandibular joint internal derangement, *J. Cranio-mandib. Disord.*, 5 : 19-27, 1991.
27. Mejersjö, C. and Carlsson, G.E. : Long-term results of treatment for temporomandibular joint pain-dysfunction, *J. Prosthet. Dent.*, 49 : 809-815, 1983.
28. Okeson, J.P. and Hayes, D.L. : Long-term results of treatment for temporomandibular disorders; an evaluation by patients, *J. Am. Dent. Assoc.*, 112 : 473-480, 1986.
29. Magnusson, T. and Carlsson, G.E. : Changes in recurrent headache and mandibular dysfunction after various type of dental treatments, *Acta. Odontol. Scand.*, 38 : 311-317, 1980.
30. 이경호, 김영구 : A study on the effects of a stabilization splint in the patients with TMJ lock closed, *구강내과학회지*, 16 : 61-74, 1991.
31. Scapino, R. : Histopathology associated with malposition of human TMJ disc, *Oral Surg.*, 55 : 382-397, 1983.
32. de Leeuw, R., Boering, G., Stegenga, B. and de Bont, L.G.M. : Temporomandibular joint osteoarthritis; clinical and radiographic characteristics 30 years after nonsurgical treatment; a preliminary report, *J. Cranio-mandib. Pract.*, 11 : 15-24, 1993.
33. Katzberg, R.W., Keith, D.A., Ten Eick, W. R.A. and Guralnick, W.C. : Internal derangements of the TMJ; an assessment of condylar position with centric occlusion, *J. Prosthet. Dent.*, 49 : 250-254, 1983.
34. Dixon, D.C., Graham, G.S., Mayhew, R.B., Oesterle, L.J., Simms, D., and Pierson, W.P.

- : The validity of transcranial radiography in diagnosing TMJ anterior disk displacement, J. Am. Dent. Assoc., 108-615-618, 1984.
35. Goaz, P.W. and White, S.C. : Oral radiology; principles and interpretation, 2nd ed., C.V. Mosby Co., St.Louis(1985) pp. 654-682.
36. 이승우 편 : 측두하악장애의 진단과 치료, 고문사(1986) pp.99-100.
37. Clark, G. : Course title; Jaw pain and dysfunction, school of dentistry, University of California, Los Angeles(1993) p.17.

Long-term Evaluation of Conservative Treatment for the Patients with TMJ Closed Lock

Mi-Suk Seo, D.D.S., Jae-Kap Choi, D.D.S.

Department of Oral Medicine, School of Dentistry
Kyungpook National University

Abstract

In order to evaluate the long-term results of conservative treatment on TMJ closed lock, a follow-up study of thirty-two patients was performed 2 to 7 years after treatment. Evaluating method included the questionnaire, clinical examination, transcranial radiograph and mandibular kinesiography.

The results were as follows:

Seventy-eight percents of patients reported that symptoms were reduced completely or considerably. Recurrent headache was improved after treatment (72 percents of success rate).

There was a significant decrease in VAS after treatment and at follow-up comparing with that of before treatment($p < 0.01$).

Most common variable of Helkimo's clinical dysfunction index at follow-up was impaired TMJ function. There was a significant decrease in Friction's craniomandibular index and dysfunction index($p < 0.01$).

Mean interincisal distance was increased by 14.07mm after treatment and was also increased at follow-up by 2.80mm comparing with that of after treatment($p < 0.01$).

Before treatment, condylar translation measurements of affected and non-affected sides on the transcranial radiograph were 4.89 ± 3.20 mm and 9.09 ± 3.73 mm respectively and at follow-up examination, those were 14.98 ± 4.77 mm and 17.05 ± 4.35 mm respectively. At follow-up, condylar translation were increased significantly comparing with those of before treatment($p < 0.01$).

In 93.1% of patients, the condylar position of affected side at maximum mouth opening was behind the articular eminence before treatment but the percentage was decreased to 13.8% at follow-up($p < 0.01$).

The pattern and range of mandibular movements at follow-up examination were similar to the typical normal movements. And in 16 cases showing lateral deviation of opening path, the deviation was directed to the affected and non-affected sides with the same frequency.