

슬관절부위의 골종양에서 시행한 하지 분절 절제 및 회전 재접합술

연세대학교 의과대학 정형외과학교실

한 수 봉·우 동 삼

— Abstract —

Segmental Resection and Rotationplasty for Bone Tumors about the Knee

Soo Bong Hahn, M.D. and Dong Sam Woo, M.D.

Department of Orthopedic Surgery, Yonsei University College of Medicine

A segmental resection and rotationplasty was performed in 23 patients with malignant and aggressive benign tumor of the distal femur or proximal tibia between February 1988 and September 1992 at the Severance Hospital.

There were 13 male and 10 female patients. The youngest was 5 years old and the oldest was 37 years old. Mean age at operation was 22 years. Of the 23 cases 14 were osteosarcoma, 7 were giant cell tumor and 2 were synovial sarcoma.

After an average observation period of 32.5 months, there was no evidence of local recurrence but 6 distant metastasis developed.

According to Shriner's rating scale, the functional result were excellent or good in all cases.

All patient were convinced that they chosen the appropriate operative procedure and the ability to achieve high level of activity was considered as the main benefit.

Key Words : Rotationplasty

서 론

최근들어 항암 화학 요법 및 자기 공명 영상등의 진단 영상 기법의 발전에 따라 악성 골종양에 있어서도 절단술보다는 가능한한 사지 구제술을 시행하게 되었으며, 특히 슬관절 주위의 악성 종양에서 사지 구제술로서 또한, 종양 절제 및 인공

삽입물에 의한 재건술이 불가능한 경우 대퇴부 절단술의 대치 방법으로 충분한 절제가 가능하면서도 기능적으로도 우수하고 내구력이 뛰어난 분절 절제 및 회전 재접합술이 많이 시행되어왔다.^{1,2)}

본원 정형외과에서는 슬관절 주위의 악성 및 침윤성 양성 골종양에서 분절 절제 및 회전 재접합술을 시행한 치험례를 분석하여 보고하는 바이다.

연구대상 및 방법

1988년 2월부터 1992년 9월까지 4년 7개월간 조직학적으로 슬관절 주위의 악성 및 침윤성 골종양으로 판명되어 본원 정형외과에서 분절 절제 및 회전 재접합술을 시행받고 최소 1년 이상 추적 관찰이 가능하였던 23례를 대상으로 증례 분석 및 수술 후 결과에 대하여 분석하였다. 또한, 수술 오게 되는 형태 및 기능적 변화에 대해 환자가 주관적으로 느끼는 정신적 변화를 알아 보기 위하여 설문지를 이용하여 평가, 분석하였다. 설문지의 내용으로는 수술 전후의 대인 관계의 변화, 수술에 대한 주관적 수용, 일상 생활에서 오는 장애 및 변화, 진통제 및 지속적 약물 복용 여부, 수면 장애,

정동 장애, 미래관 및 장래 계획의 변경등에 대한 변화 여부를 포함시켰으며 마지막으로 수술 전으로 돌아간다면 다른 수술 방법을 택하고 싶은지의 여부에 대하여 질문하였다.

증례분석 및 결과

1. 성별 및 연령 분포

총 23례 중 남자가 13례 여자가 10례였으며 최저 연령은 5세, 최고 연령은 37세였고 평균 연령은 22세였다.

2. 종양별 분포

총 23례 중 골육종이 14례로 가장 많았고, 거대세포종이 7례, 활막육종이 2례였다.

Table 1. Clinical Data of Patients

Case	Age	Sex	Dx	Site	Stage	Pre-Op. Chemo.	Pre-Op. Chemo.	Local Recur.	Distant Mets.	D.F.S. (Months)	S.A.M.
1	37	M	GCT	d-F	3	-	-	-	-	68	
2	33	F	GCT	d-F	3	-	-	-	-	64	
3	20	M	OSA	d-F	IIb	-	+	-	lung	31	8
4	28	M	GCT	d-F	3	-	-	-	-	63	
5	18	M	OSA	p-T	IIb	-	+	-	lung	16	9
6	29	M	GCT	p-T	3	-	-	-	-	51	
7	28	F	GCT	p-T	3	-	-	-	-	51	
8	29	M	GCT	d-F	3	-	-	-	-	25	
9	20	F	OSA	d-F	IIb	+	+	-	-	44	
10	16	F	OSA	p-T	IIb	-	+	-	-	45	
11	18	F	OSA	d-F	IIb	-	+	-	lung	6	34
12	32	M	GCT	d-F	3	-	-	-	-	39	
13	31	M	SS	d-F	IIb	-	+	-	lung	5	12
14	34	F	OSA	d-F	IIb	-	+	-	-	35	
15	16	F	OSA	d-F	IIb	+	+	-	-	29	
16	16	M	OSA	d-F	IIb	-	+	-	lung	14	15
17	18	M	OSA	p-T	IIb	-	+	-	lung	12	10
18	19	M	OSA	d-F	IIb	-	+	-	-	25	
19	10	M	OSA	d-F	IIb	-	+	-	-	22	
20	5	M	SS	d-F	IIb	-	+	-	-	18	
21	10	F	OSA	d-F	IIb	-	+	-	-	18	
22	23	F	OSA	d-F	III	+	+	-	lung	7	2
23	16	F	OSA	d-F	IIb	+	+	-	-	12	

OSA: Osteogenic Sarcoma SS: Synovial Sarcoma GCT: Giant Cell Tumor

p: Proximal d: Distal

F: Femur T: Tibia

D.F.S.: Disease free survival

S.A.M.: Survival after detection of metastasis

3. 부위별 분포 및 Enneking의 staging에 따른 분류

골육종 14례 중 11례가 대퇴 원위부, 3례가 경골 근위부에 활막육종 2례가 대퇴원위부에 발생하였으며 거대세포종 7례 중 5례가 대퇴원위부, 2례가 경골근위부에 발생하였다. 또한 술전 이학적 검사, 단순 방사선 사진, 방사선 동위원소 촬영, 전산화 단층 촬영, 자기 공명 촬영, 혈관 조영술 및 흉부 전산화 단층 촬영등과 수술적 소견 및 병리 조직학적 소견에 의해 Enneking의 staging에 따른 분류를 실시하였다. 골육종 14례중 13례가 stage II b이었고, 1례는 술전 폐에 원격전이가 있는 stage III이었으나 술전 항암 화학 요법을 시행 후 수술하였고 술후 2개월 후 폐엽 절제술을 시행하였다. 활막 육종 2례는 전부 주위 대퇴골 원위부를 침범한 stage II b였다. 거대세포종의 경우는 조직학적으로 전부 Jaffe⁶⁾의 criteria에 의한 grade 1 또는 2의 양성 거대세포종이었으며 전부 피질골의 파괴와 주위 연부 조직으로 파급된 Enneking⁶⁾의 stage 3에 해당하였다.

4. 술전 및 술후 처치

14례의 골육종 중 4례에서 Adriamycin과 Cis-platinum으로 술전 항암 화학요법을 시행하였으며, 전례에서 Adriamycin과 Cis-platinum 또는 Ifosfamide, Methotrexate와 VP-16로 술후 항암 화학요법을 시행하였다. 활막육종의 경우는 1례는 Adriamycin과 DTIC, 1례는 Vincristine, Cyclophosphamide와 Actinomycin-D를 이용하여 술후 항암 화학요법을 시행하였고 거대 세포종의 경우 2례에서 수술시 과다 출혈 예방 및 종양 괴사를 위하여 수술전 혈전술을 시행하였다.

5. 합병증

술 후 가장 심각한 합병증으로는 재접합술 혈관의 폐색에 의한 괴사로서 총 2례에서 발생하였다. Case 8의 예에서는 거대 세포종의 재발로 Custom made total knee replacement를 시행하였으나 심부 감염이 되어 회전 재접합술을 시행한 예로 혈전 형성으로 회전 재접합술 시행 다음날로 하지 대퇴부 절단술을 시행하였고, Case 10의 예에서는 혈

Table 2. Shriner's Rating System

Catagory	Results	Points
Gait	Good : able to bend knee	2
	Fair : able to bend knee partially	1
	Poor : keep knee stright	0
Height of Ankle relative to contralat. knee	Within 2 cm	1
	Not within 2 cm	0
ROM of Ankle	>45°	1
	<45°	0
Rotation	Full 180°	1
	<180°	0
Use of Prosthesis	Full time	2
	Part time	1
	Never	0
Prosthetic Fit	Good	1
	Poor	0
Use of External Support	None	2
	Unilateral	1
	Bilateral	0

Excellent : 9 to 10

Good : 7 to 8

Fair : 4 to 6

Poor : 0 to 3

전에 의한 정맥 폐색으로 인하여 술후 15일후에 제 1족지 절단술을 시행하였으나 족배부의 피부 괴사가 진행되어 결국 Syme 절단술을 시행하였다. Case 1의 예에 있어서는 과도한 외회전에 의한 보행 장애로 술후 4년째에 결국 Syme 절단술을 시행하였다. Case 6, 10, 11, 18, 20의 5례에 있어서는 지연유합 또는 불유합의 소견을 보여 자가 장골이식술을 시행하였으며 이후 골유합을 얻을 수 있었다. 그 외 9례에 있어서는 수술 창상 부위의 문제로 변연 절제술 후 이차 봉합술 내지는 피부 이식술이 필요하였다. 3례에서는 술후 일시적 족부 감각이상을 호소하였으나 3개월 내 호전되었다.

6. 기능적 결과

족배부 피부괴사로 Syme절단술을 시행한 1예와 혈전 형성으로 절단술을 시행한 1례를 제외한 22례에서 Shriner's rating scale을 이용하여 회전 재접합술후의 기능적 결과를 평가하였다. 수술 후 회전재접합된 새로운 슬관절의 운동 범위는 평균 11°-80°를 기록하였고, Shriner's rating scale상 Case 1과 Case 4의 경우만 8점으로 Good이었고 그외는 전부 Excellent였다. Rotationplasty Prosthesis는 골유합이 이루어지는 4~14개월 사이에 착용하였고, 전 예에서 일상 생활의 보행이 가능하였고 보행 거리의 제한은 특별히 없었다. 또한 Table 3에서 보듯이 이학적 검사상 배굴 운동이 8°에서 -17°, 족굴 운동이 32°에서 75°로 변화하는 것으로 보아 그 전체 운동 범위가 증가하는 것과 더불어 그 운동 축 자체가 족굴 운동축, 즉 발바닥쪽으로 이동하는 양상을 보였다.

7. 수술후 추후 관찰 및 원격 전이

수술 후의 추후 관찰 기간은 최장 68개월에서 최단 12개월이었고 평균 32.5개월이었다. 이 기간중 전 예에서 국소 재발은 없었으나, Case 3, 5, 11, 13, 16, 17의 6례에서 수술 후 폐에 원격 전이가 있었다. 이 6례중 5례는 골육종이었으며 1례는 활막육종이었고, 수술 후 패전이 발견까지의 기간은

최장 31개월에서 최단 5개월로 평균 14개월이었다. Case 11의 경우만 폐의 우하엽에 국한되어 폐엽 절제술후 추적 관찰중이며 나머지 5례는 항암 화학 요법과 보존적 치료만을 시행하였으나 이후 사망하였다. Case 22의 예는 수술 전에 이미 폐에 전이가 있는 Stage III의 경우였으나 술전 항암 화학 요법 시행 후 병리학적으로 96%의 종양 괴사를 보여 수술 후 3개월 후에 폐엽 절제술을 시행하고 술후 항암 화학 요법을 시행하였다. 그러나 7개월 후 폐에 다시 다발성으로 재발하여 현재 관찰 중이다.

8. 정신사회학적인 측면

상기 환자중 10례에서 설문지에 응답하였으며 대부분의 환자에서 수술 직후에는 스트레스나 불안감을 가졌었으나 이는 추후 시행될 항암 화학 요법이나 앞으로의 생존여부에 대한 불확실성에 대부분 기인하였으며 수술 직후의 환자들의 반응 역시 생각했던 것 만큼 부정적은 아니었다. 대부분의 환자들에서 시간이 지나면서 회전 재접합술의 형태에 대해서는 적응하였으며 사회 생활이나 대인 관계에 있어서도 심하게 파괴된 환자는 없었다. 모든 환자에서 수술 후 수족을 잃은 느낌이 없었다고 대답하였다. 또한 수술 후 심한 우울증이나 수면 장애등으로 인해 정신과적인 치료나 지속적인 약물 복용등이 필요한 예는 없었으며 성생활이나 출산등에 있어서 지장이 없었고 일례에서는 수술전 교제하던 배우자와 결혼하는데 큰 문제가 없었다고 대답하였다. 어린 시절에 수술을 받게 된 환자들에서는 추후 학교 생활을 하는데는 별다른 지장은 없었다. 직업을 전환하여야 하였던 경우는 2례에서 있었으나 이들은 전부 수술전에 격렬한 육체 노동에 종사하던 사람들이었고 나머지의 경우에는 전부 수술 전 사회적 위치로의 복귀가 가능하였다. 모든 환자에서 자신의 병에 대하여 가장 적절한 수술을 받았다고 확신하였으며 아동성이 있기때문에 외형적인 모습은 그다지 중요하지 않게 된다고 대답하였다. 또한 정신적인 문

Table 3. Change of Range of Motion by Physical Examination (Unit: °)

	Dorsiflexion	Plantarflexion	Total R.O.M.
Initial	8	32	40
Follow up	-17	75	58

제로 이차적인 절단술을 위한 환자는 없었다.

증례 보고

10세 남자환자로 약 1개월간의 좌측 슬관절 동통 및 종창을 주소로 내원하였다.

단순 방사선 검사상 좌측 대퇴골 원위부의 골간단부 내측에 골막 반응을 동반한 골과괴양상을 관찰할 수 있었고 혈관 조영술상 상내 슬동맥과 하행 슬동맥으로 부터 공급 받는 혈관성 종양이 관찰되었다. 전산화 단층 촬영 및 자기 공명 영상 소견상 골 간단부 및 골단을 침범하며 골피질을 파괴하여 주위 연부 조직으로 파급되어 있었으며 관절면으로부터 약 10cm 상방까지 파급되어 있었으나 후방의 주요 신경혈관계의 침범은 없었다. 조직 생검을 시행하여 골육종으로 판명되어 분절 절제 및 회전 재접합술을 시행하였으며 술 후 항암

화학 요법으로 Adriamycin과 DDP로 12회에 걸쳐 시행하였다. 술 후 10개월째 Rotationplasty prosthesis를 착용시켰으며 현재 족관절의 운동 범위는 5~90°로 잠자는 시간을 제외하고는 하루 종일 보조기를 착용하면서 일상 생활을 잘하고 학교에 잘다니고 있으며 약 2년간 추시 관찰중 국소 재발이나 원격 전이의 소견은 없었다.

고 찰

회전 재접합술은 슬관절에 발생한 악성 종양의

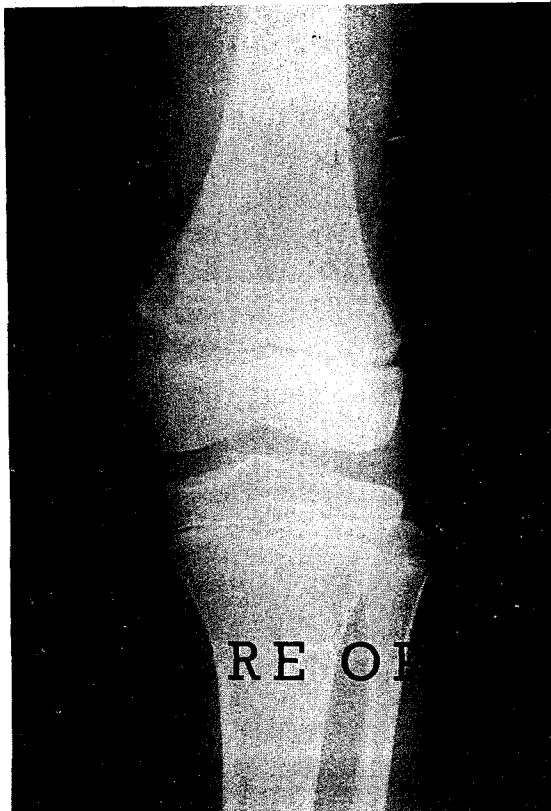


Fig. 1. Radiograph shows an ill-defined osteolytic lesion on the medial aspect of metaphyseal area of distal femur.

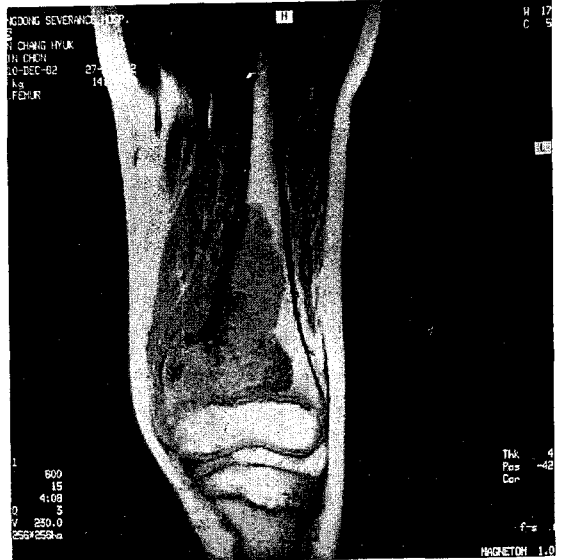


Fig. 2. The MRI shows cortical breakdown and soft tissue extension. The tumor invades 10 cm proximally above joint line.

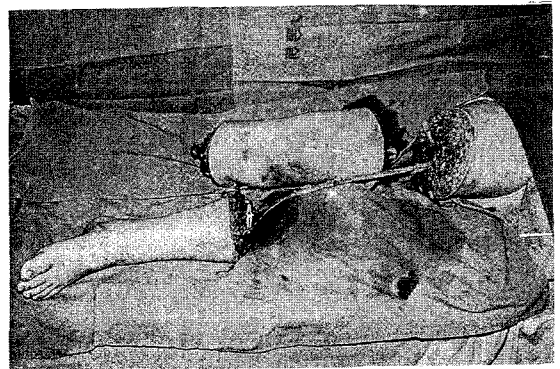


Fig. 3. The tumor and surrounding soft tissue including knee joint and major vessels were completely resected. The figure shows intact nerve.

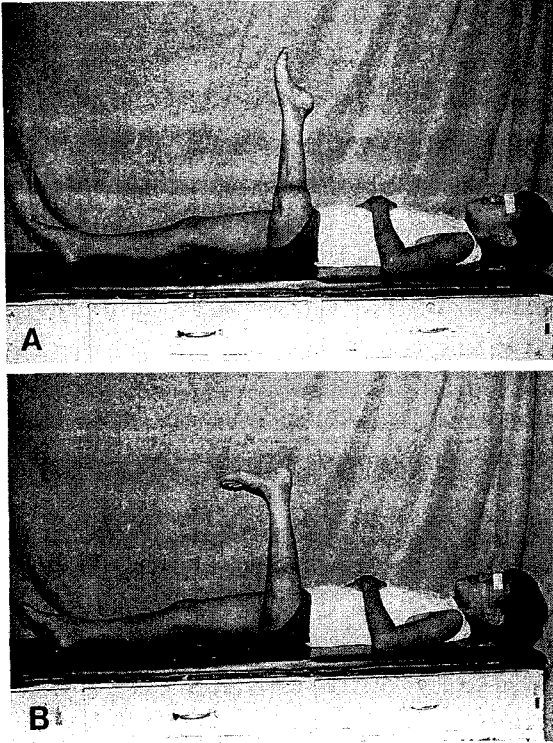


Fig. 4. 4A and B. The 0 to 74 degrees of motion was obtained.

치료에 있어 사지 구제술의 일환으로 인정되고 있으며 슬관절부를 광범위하게 침범하면서 특히 혈관계의 침범이 있는 경우 등 종양 절제후 endoprosthesis의 삽입이 불가능 할 때 절단술을 대치할 수 있는 가장 좋은 방법으로 생각되고 있다^{34,35}. 이 술식의 장점은 악성종양이 포함된 골 및 혈관과 연부조직, 피부까지 일괄적인 분절 절제가 가능하므로 종양 수술의 원칙에 따라 안전지대까지 충분한 절제가 가능하며 특히 소아의 경우에 있어서는 절단 상하부의 성장판의 지속적인 성장이 가능하므로 수술전 정확한 계산에 의하여 차후 기능적 슬관절의 위치를 유지하기가 유리하다. 또한 하지의 중요한 신경의 절제없이 족부가 보존되므로 환자가 전혀 절단한 감각을 느끼지 못하고 신경종이나 환각지 같은 국소 절단단의 문제가 없으며 기능적으로는 하지 하퇴부 절단술과 비견 될 만하다.

McClenaghan등³⁶은 여러 형태의 사지 구제술후 보행시 에너지 소비를 측정할 결과 슬관절 고정군이 가장 에너지 소비가 많았고 회전 재접합술군이

가장 효율적으로 보행하였다고 발표하였으며 Murray등³⁷은 회전 재접합술의 실시후 회전된 족관절의 굴곡이 약함에도 불구하고 충분한 기능적 슬관절의 신전근이 작용하여 정상보행, 계단오르기, 뛰기등 일상생활에 큰 지장이 없음을 발표하였으나 환측과 건측의 차이가 심하면 손상의 위험이 높은것 역시 사실이다³⁸. 수술 후 근육을 사용하지 않아서 생기는 근위축의 경우 slow twitch fiber의 위축이 심하며 한편 최대의 근력을 회복시키거나 기능적 회복을 위해서는 fast twitch fiber의 활성화가 필요하며 각각의 속도에 따른 등속성 운동이 이루어지는 것이 이상적이다^{39,40}. 한편 회전 재접합술 후 바뀌어지는 생역학적 변화, 즉 수술 후 정상측 하지의 대퇴사두근의 작용은 새로운 보조기를 착용한 하지의 비복근의 작용과 흡사하며, 정상측의 슬딕근의 작용은 새로 회전 접합된 하지의 전경골부의 기능과 흡사하여지므로⁴¹ 이러한 변화들을 극복하여 보다 정상적인 슬관절에 가깝게하기 위한 재활 치료의 일환으로 저자들은 등속성 운동을 시행하였으며 이와 더불어 등속성 근력평가를 통하여 수술 후 족관절의 변화를 관찰하였고 환자 자신들이 항상 여부를 관찰할 수 있게 함으로서 보다 능동적으로 재활 치료에 임할 수 있도록 하였다. 그리고 여기서 한가지 특기할 만한 점은 환측 족관절의 운동 범위가 이학적 검사로 측정된 배굴 운동과 족굴운동의 범위가 각각 8°에서 -17°로, 32°에서 75°로 변화하여 전체 운동 범위의 증가와 더불어 그 운동 축은 족굴운동축 즉, 발바닥 쪽으로 이동하는 양상을 보이고 있다. 이는 족관절이 새로운 슬관절로의 적응을 위한 변화로 생각된다.

회전 재접합술이 슬관절의 악성 종양의 치료에 있어 많은 기능적 장점을 갖고 있음에도 불구하고 수술 후의 외형적인 문제로 인한 환자 자신과 보호자의 정신적 충격이 문제가 되어 왔으며 일부의 치료자들의 입장에서도 선호되지 못한 것 역시 사실이라 할 수 있다. 하지만 본 연구에서 응답한 환자들의 내용에서 보면 모든 환자들이 외형적인 이상보다는 보행이 가능하면서 악성 종양을 제거하였다는 기능적인 면에 더욱더 중요성을 두고 있었으며 스스로들 본인의 질병에 대하여 가장 적절한 치료방법을 선택하였다고 믿고 있었다. 환자들 중

에서 외형적인 문제로 정신과적 문제를 갖고 있는
 레는 없었으며 또한 절단술등의 재수술을 원한 레
 도 없었다. 그러나 수술 직후 신체의 변동에서 오
 는 상실감이나 충격은 전혀 배재할 수 없으므로
 환자가 가능한한 빨리 사회에 복귀하여 심리적 안
 정을 찾을 수 있도록 정형외과 의사뿐 아니라 재
 활 의학 및 정신과등의 다방면적인 공조가 이루어
 져야 할 것으로 생각된다.

현재는 인공 삽입물의 발달, 특히 소아의 경우
 에 있어서도 다리 길이 성장에 적응할 수 있도록
 설계된 확장성 장치(expendable device) 등의 급
 속한 발전 및 술전 항암 화학 요법, 방사선 요법의
 발전에 따라 경우에 따라서는 stage II b의 종양도
 광범위 절제후 인공 삽입물의 삽입이 가능하므로
 회전 재접합술의 적응증이 많이 축소되고 있으며
 단지 슬관절내로 침투된 종양은 더 이상 회전 재
 접합술의 주 적응증은 아니라고 생각된다⁷. 하지
 만 혈관을 제거하지 않고는 종양의 광범위 절제가
 불가능하면서 좌골신경의 침범이 없는 경우 이는
 회전 재접합술의 가장 좋은 적응이라 생각되며 이
 외에도 이전의 생검 위치의 선택 잘못으로 다른 치
 료가 불가능한 경우, 병적 골절이 있어 주위의 광
 범위한 대퇴골과 연부조직을 절제하여야만 안전하
 게 절제할 수 있는 경우, 이전의 인공 삽입물이 실
 패한 경우 등에 있어서 회전 재접합술이 적절이
 사용될 수 있을 것으로 보이며, 특히 소아의 경우
 에 있어서는 expendable prosthesis의 사용으로 길
 이 성장에 대하여는 적응할 수 있으나 추후 소아
 의 성장에 따른 골수강의 확장에 의한 해리는 불
 가피할 것으로 생각되며 나이가 어려 수술 후 오
 랜 기간 성장이 기대되는 소아의 악성 골종양에서
 는 회전 재접합술이 가장 좋은 사지 구제술의 일
 환으로 생각된다^{8,9}.

요약 및 결론

1. 총 23례중 남자가 13례 여자가 10례였으며,
 수술시 평균 연령은 22세였다.
2. 질환 별로는 골육종이 14례, 거대세포종이 7
 례, 활막 육종이 2례였다.
3. 술 후 추적 관찰중 수술 부위에서의 국소 재
 발은 전 레에서 없었으나, 원격 패전이는 6례에서

있었으며, 5례는 골육종, 1례는 활막 육종인 예였
 다.

4. 수술 직후 절단술을 시행한 2례를 제외한 모
 든 예에서 Shriner's rating scale에 따른 기능적 평
 가에 있어 우수, 양호의 결과를 보여 기능적으로
 좋은 결과를 나타내었다.

5. 악성 골종양의 치료로서 분절 절제 및 회전
 재접합술을 시행받은 대부분의 환자에서 자신의
 치료에 대하여 기능적으로 만족하는 결과를 나타
 내었다.

6. 소아의 무릎 주위의 악성 골종양에서 종양의
 근치적 절제술이 필요한 경우 또는 성인에서 근치
 적 절제술후 종양 삽입물에 의한 재건술이 불가능
 한 경우에는 선택적으로 분절 절제 및 회전 재접
 합술이 우수한 치료법의 하나로 사료된다.

REFERENCES

- 1) 한수봉, 김남현, 양익환, 한대용, 문성환: 분절 절
 제 및 회전 성형술을 이용한 원위 대퇴골과 근위 경
 골의 악성 및 침윤성 양성 골종양 치료. 대한정형외
 과학회지, 26(1): 114-124, 1991.
- 2) 한수봉, 김남현, 정환용: 악성 및 침윤성 골종양에
 서의 분절 절제 및 사지 재접합술. 대한정형외과학
 회지, 27(4): 1093-1090, 1992.
- 3) 한수봉, 신정순, 윤태식, 이동화: 하지 분절 절제
 및 회전 재접합술후 등속성 근력평가. 대한정형외
 과학회지, 28(2): 860-866, 1993.
- 4) 한태륜, 김상규, 성상철: 반월판 절제술 후의 슬관
 절부의 근육의 등속성 근력평가 대한재활의학회지,
 14(1): 102-109, 1990.
- 5) Campanacci. M. and Costa. P.: Total resection of
distal femur or proximal tibia for bone tumors. J
Bone Joint Surg. 61-b: 455-463, 1979.
- 6) Enneking. W.F.: *Musculoskeletal tumor surgery.*
New York, Churchill Livingstone, 1983.
- 7) Gottsauner-wolf. F., Kotz. R., Knahr. K., Kristen. H.,
 Ritschl. P. and Salzer. M.: *Rotationplasty for limb*
salvage in the treatment of malignant tumors at the
Knee. J Bone Joint Surg. 73-A: 1365-1375, 1991.
- 8) Jaffe. H.L., Lichtenstein. L. and Portis. R.B.: *Giant*
cell tumor of bone. Arch. Path., 30: 993, 1940.
- 9) Knahr. K., Sekera. J., Kristen. H., Salzer. M. and
 Ritschl. P.: *Prosthetic Management and functional*
evaluation of patient with resection of the distal femur
and rotationplasty. Orthopedics, 10 (9): 1241-1249,
 1987.

- 10) Kotz, R. and Salzer, M. : *Rotationplasty for childhood osteosarcoma of the distal part of the femur. J Bone Joint Surg, 64-A : 959-969, 1982.*
- 11) Marcove, R.C. and Rosen, G. : *En bloc resections for osteogenic sarcoma. Cancer, 45 : 3040-3044, 1980.*
- 12) McClenaghan, B.A., Koneil, R. and Longmuir, P. : *Comparative assessment of the gait after limb salvage procedure. J Bone Joint Surg, 71-A : 1178-1182, 1989.*
- 13) Murray, M.P., Jacobs, P.A., Gore, D.R., Gardner, G.M. and Molligner, L.A. : *Fuctional performance after tibial rotationplasty. J Bone Joint Surg, 67-A : 392-399, 19985.*
- 14) Salzer, M., Knahr, K., Kotz, R. and Kristen, H. : *Treatment of osteosarcoma of the distal femur by rotationplasty. Arch. Orthop. and Trauma Surg., 99 : 131-136, 1981.*
- 15) Sim, F.H. and Chao, E.Y.S. : *Prosthetic replacement of the femur or tibia. J Bone Joint Surg, 61-A : 887-892, 1979.*